

La imagen del mes

Tricobezoar gástrico gigante en una paciente adolescente

Giant gastric trichobezoar in an adolescent patient



Ibabe Villalabeitia Ateca*, Eva Alonso Calderón, Patricia Alonso Carnicero y Gaizka Errazti Olartekoetxea

Unidad de Esofagogástrica, Servicio de Cirugía General y Aparato Digestivo, Hospital Universitario de Cruces, Barakaldo, Vizcaya, España

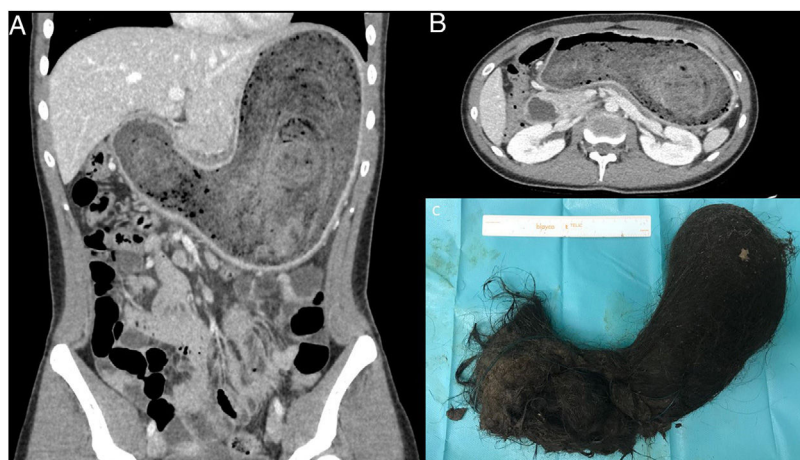


Figura 1

Mujer de 17 años que consulta por náuseas y vómitos alimento-biliosos, sin dolor abdominal. A la exploración se observa masa palpable en epigastrio. En la TAC se objetiva una gran masa organizada, concéntrica, que ocupa toda la cavidad gástrica de 12.201 cc, sugestivo de tricobezoar (fig. 1). Inicialmente se intentó tratamiento endoscópico, siendo este imposible, por lo que finalmente se realiza una laparotomía trasversal extrayendo la pieza mediante una gastrotomía en curvatura mayor (C). En el postoperatorio presenta una colección intraabdominal tratada mediante drenaje percutáneo ecoguiado e infección de la herida quirúrgica. La paciente evolucionó favorablemente, siendo dada de alta y remitida a psiquiatría para valoración.

* Autor para correspondencia.

Correo electrónico: ibabe.villalabeitiaateca@osakidetza.net (I. Villalabeitia Ateca).

<https://doi.org/10.1016/j.ciresp.2020.02.007>

0009-739X/© 2020 AEC. Publicado por Elsevier España, S.L.U. Todos los derechos reservados.