



La imagen del mes

Hematoma de la funduplicatura de Nissen

Hematoma of a Nissen fundoplication



Ignacio Fuente^{a,*}, Sebastián Duran^b, Axel Beskow^a y Fernando Wright^a

^a Servicio de Cirugía General, Hospital Italiano de Buenos Aires, Buenos Aires, Argentina

^b Servicio de Gastroenterología, Hospital Italiano de Buenos Aires, Buenos Aires, Argentina

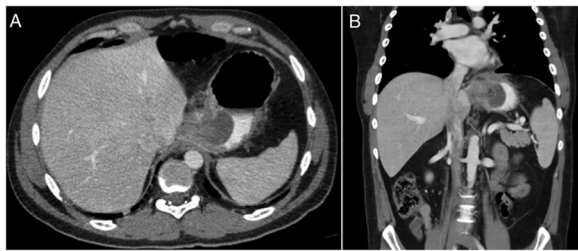


Figura 1

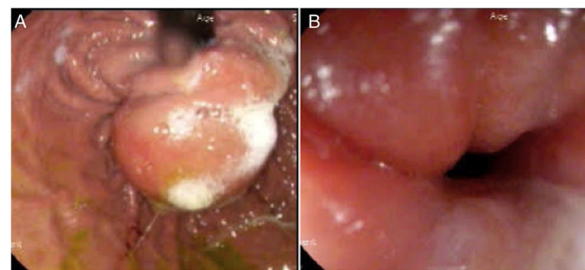


Figura 2

Paciente de 32 años de edad, evaluado por enfermedad por reflujo gastroesofágico en nuestro hospital donde se realiza funduplicatura de Nissen laparoscópica. Es dado de alta a las 24 h sin complicaciones. Consulta 7 días posterior a la cirugía por disfagia progresiva y dolor torácico. Se realiza tomografía computarizada de tórax, abdomen y pelvis, la cual demuestra colección homogénea de 40 × 32 mm en el espesor de la pared gástrica (fig. 1). La video-endoscopia digestiva alta muestra colección subepitelial a nivel de la funduplicatura (fig. 2).

El paciente evoluciona favorablemente y es dado de alta a las 24 h, luego de tratamiento con corticoides, con buena tolerancia a la dieta líquida.

El hematoma de la funduplicatura es una complicación poco frecuente de la cirugía de Nissen, que debe considerarse como diagnóstico diferencial en el estudio de un paciente con disfagia cursando postoperatorio reciente.

* Autor para correspondencia.

Correo electrónico: ignacio.fuente@hospitalitaliano.org.ar (I. Fuente).

<https://doi.org/10.1016/j.ciresp.2020.02.009>

0009-739X/© 2020 AEC. Publicado por Elsevier España, S.L.U. Todos los derechos reservados.