

Tabla 1 – Porcentaje de esofagitis y esófago de Barrett tras gastrectomía vertical según diferentes estudios

Grupos	Esofagitis (%)	Esófago de Barrett (%)
Braghetto y Csendes ²	15,5	1,2
Genco et al. ¹	—	17,2
Sebastianelli et al. ⁵	41	18,8
Lim et al. ⁸	44,4	—
Soricelli et al. ⁶	59,8	13,1
Yeung et al. ⁷ (metaanálisis)	28	8

ciclos de ablación con radiofrecuencia. Dos meses más tarde se realiza un nuevo control endoscópico con toma de biopsias, sin hallazgos patológicos.

En octubre del 2019 se interviene a la paciente convirtiendo la gastrectomía vertical en un *bypass* gástrico por vía laparoscópica.

Como deriva del caso expuesto, a pesar de no ser un hallazgo frecuente, consideramos que es importante seguir a estos pacientes para poder detectar y tratar esófagos de Barrett y displasias a tiempo, antes de que degeneren a adenocarcinoma; especialmente teniendo en cuenta que el hecho de no presentar clínica no descarta la afectación.

Para concluir, sugerimos que se debería implementar la realización de endoscopias de rutina en el seguimiento de todos aquellos pacientes intervenidos de gastrectomía vertical. Se necesitan más estudios para poder determinar la magnitud del problema y para poder ajustar las indicaciones de las gastrectomías verticales para el tratamiento de la obesidad mórbida.

BIBLIOGRAFÍA

- Genco A, Soricelli E, Casella G, Maselli R, Castagneto-Gissey L, Di Lorenzo N, et al. Gastroesophageal reflux disease and Barrett's esophagus after laparoscopic sleeve gastrectomy: A possible, underestimated long-term complication. *Surg Obes Relat Dis.* 2018;13:568–74. <http://dx.doi.org/10.1016/j.soard.2016.11.029>.
- Braghetto I, Csendes A. Prevalence of Barrett's Esophagus in Bariatric Patients Undergoing Sleeve Gastrectomy. *Obes Surg.* 2016;26:710–4.
- Hampel H, Abraham NS, El-Serag HB. Meta-analysis: Obesity and the risk for gastroesophageal reflux disease and its complications. *Ann Intern Med.* 2005;143:199–211.

- Daes J, Jimenez ME, Said N, Dennis R. Improvement of gastroesophageal reflux symptoms after standardized laparoscopic sleeve gastrectomy. *Obes Surg.* 2014;24:536–40.
- Sebastianelli L, Benois M, Vanbiervliet G, Bailly L, Robert M, Turrin N. Systematic Endoscopy 5 Years After Sleeve Gastrectomy Results in a High Rate of Barrett's Esophagus: Results of a Multicenter Study. *Obes Surg.* 2019;29:1462–9.
- Soricelli E, Casella G, Baglio G, Maselli R, Ernesti I, Genco A. Lack of correlation between gastroesophageal reflux disease symptoms and esophageal lesions after sleeve gastrectomy. *Surg Obes Relat Dis.* 2019;14:751–6. <http://dx.doi.org/10.1016/j.soard.2018.02.008>.
- Yeung KTD, Penney N, Ashrafiyan L, Darzi A, Ashrafiyan H. Does Sleeve Gastrectomy Expose the Distal Esophagus to Severe Reflux?: A Systematic Review and Meta-analysis. *Ann Surg.* 2020;271:257–65.
- Lim CH, Lee PC, Lim E, Tan J, Chan WH, Tan HC, et al. Correlation Between Symptomatic Gastro-Esophageal Reflux Disease (GERD) and Erosive Esophagitis (EE) Post-vertical Sleeve Gastrectomy (VSG). *Obes Surg.* 2019;29:207–14.
- Khoury L, Benvenga R, Romero R, Cohen R, Roussel J, Catheline J. Esophageal adenocarcinoma in Barrett's esophagus after sleeve gastrectomy: Case report and literature review. *Int J Surg Case Rep.* 2018;52:132–6. <http://dx.doi.org/10.1016/j.ijscr.2018.10.015>.
- Wright FG, Duro A, Medici JR, Lenzi S, Beskow AF, Cavadas D. Esophageal adenocarcinoma five years after laparoscopic sleeve gastrectomy. A case report. *Int J Surg Case Rep.* 2017;32:47–50. <http://dx.doi.org/10.1016/j.ijscr.2017.01.054>.

Victoria Lucas Guerrero^{a,*}, Alexis Luna^{a,b}, Pere Rebas^{a,b}, Sandra Montmany^{a,b} y Salvador Navarro^{a,b}

^aServicio de Cirugía General y del Aparato Digestivo, Hospital Universitario Parc Taulí, Sabadell, Barcelona, España

^bUnidad de Cirugía Esofagogastrica, Hospital Universitario Parc Taulí, Sabadell, Barcelona, España

* Autor para correspondencia.

Correo electrónico: vlucas@tauli.cat (V. Lucas Guerrero).

<https://doi.org/10.1016/j.ciresp.2020.02.003>
0009-739X/

© 2020 AEC. Publicado por Elsevier España, S.L.U. Todos los derechos reservados.

Quiste tímico: una entidad rara en el adulto

Thymic Cysts: A Rare Entity in Adults



La aparición de tumoraciones cervicales en el adulto es frecuente, debido principalmente al crecimiento de nódulos tiroideos en el contexto de un bocio multinodular. En algunos

casos, estas tumoraciones no dependen del tiroides, por lo que se debe hacer el diagnóstico diferencial con otro tipo de lesiones poco frecuentes, entre las que se encuentran los quistes tímicos.

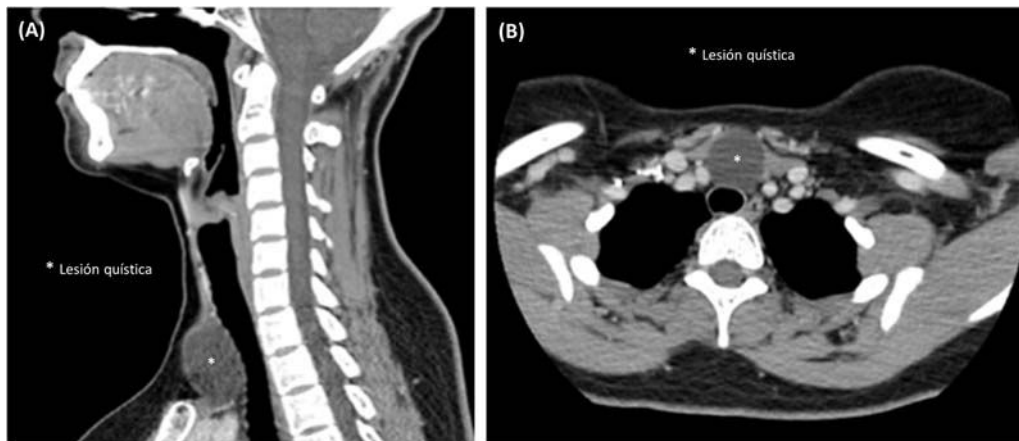


Figura 1 – Imagen de Tomografía Computerizada. (A) Corte sagital en el que se observa una lesión quística inferior a la glándula tiroidea. (B) Corte axial mostrando que la lesión quística no invade las estructuras vecinas.

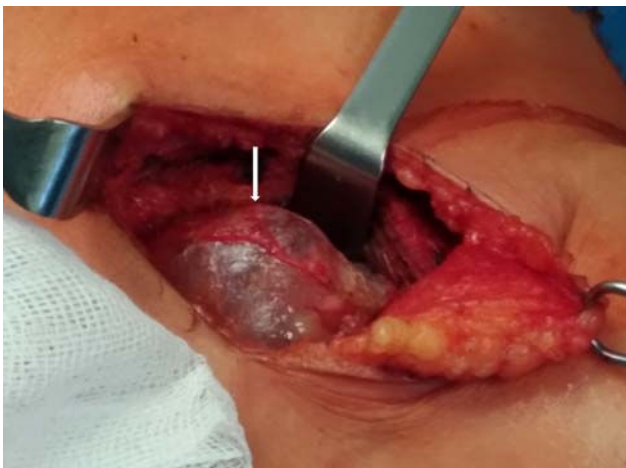


Figura 2 – Imagen intraoperatoria de la lesión quística (flecha) en la región cervical anterior, no adherida a las estructuras adyacentes.

Los quistes tímicos suponen el 1% de las masas cervicales y aparecen principalmente en la primera década de la vida¹, siendo muy raros en el adulto^{2,3}. Suelen cursar como una masa cervical asintomática y en muchos casos el diagnóstico se realiza tras la exéresis de la lesión, ya que las pruebas de imagen preoperatorias no determinan la etiología del quiste⁴. La recurrencia tras la exéresis completa no se ha documentado en la literatura⁵.

Se presenta el caso de una mujer de 36 años sin antecedentes de interés que consulta por presentar una masa cervical anterior izquierda asintomática de meses de evolución. En la ecografía se observa un nódulo de aspecto quístico de 4 cm que no depende del tiroides. Se realiza una TC que localiza la lesión inferior a la glándula tiroidea, posterior a los músculos infrahioides y anterior a la tráquea, en contacto con el tronco braquiocefálico derecho y con el origen de la arteria carótida común derecha, sin signos de invasión (fig. 1). Se completa el estudio con una RM que

describe una imagen quística de 4 cm sin extensión al tórax, que no depende de ninguna estructura y presenta características de benignidad.

La paciente se interviene quirúrgicamente, realizándose una incisión cervical transversa y observando una lesión de aspecto quístico cervical anterior que se prolonga hasta el mediastino superior, sin invadir ninguna estructura (fig. 2). Se extirpa sin incidencias, preservando los nervios laríngeos recurrentes y las glándulas paratiroides inferiores y la paciente es dada de alta pasadas 24 horas tras la intervención.

El estudio histopatológico informa de un quiste tímico unilobulado con epitelio cúbico, tejido tímico y una glándula paratiroides ectópica adyacente.

El timo deriva embriológicamente del 3º par de bolsas faríngeas junto a las paratiroides inferiores. Durante la 7ª semana de gestación, el primordio tímico migra desde el ángulo de la mandíbula hasta el mediastino superior, formando el tracto timofaríngeo, que se fibrosa posteriormente⁶.

Los quistes tímicos son muy infrecuentes y aparecen principalmente en niños, aunque se han descrito casos en el adulto, sobre todo durante la 2ª y 3ª décadas^{2,5}. Afecta más a varones y son más frecuentes en el lado izquierdo, aunque pueden aparecer en cualquier punto desde el borde superior del hueso hioides hasta el mediastino antero-superior, y presentan un tamaño variable (1-17 cm). La mayoría cursan asintomáticos, aunque pueden ocasionar disnea, disfagia y alteraciones en la voz^{1,5}.

Aunque se han descrito diversas clasificaciones, la más aceptada hoy en día es la que los divide en congénitos y adquiridos. Los primeros se deben a una persistencia del ducto timofaríngeo y los segundos a una degeneración de tejido tímico ectópico^{3,5,7,8}.

El diagnóstico se realiza en la mayoría de las ocasiones tras el análisis de la pieza quirúrgica⁴, como ocurre en el caso clínico descrito. Las pruebas de imagen preoperatorias, como la ecografía, la TC y la RM, son útiles para caracterizar la lesión y determinar su relación con las estructuras vecinas, aunque difícilmente proporcionan un diagnóstico etiológico. La punción de la lesión no es útil para despistar el origen de las lesiones quísticas cervicales en la mayoría de los casos⁴.

El diagnóstico diferencial debe realizarse con otras lesiones quísticas cervicales como el quiste del conducto tirogloso, el quiste branquial, el quiste tiroideo, el quiste desmoide, los linfangiomas, el teratoma quístico, las adenopatías de aspecto quístico, metástasis y otras causas muy poco frecuentes pero a tener en cuenta en el adulto como los quistes de paratiroides^{5,9}. En este último caso es de utilidad el análisis bioquímico del líquido del quiste, ya que presentará un alto nivel de PTH⁹. También hay que tener presente la posibilidad de degeneración maligna, ya que se ha descrito en la literatura la presencia de un carcinoma tímico en el seno de un quiste tímico¹⁰.

Los quistes tímicos pueden ser uni o multilobulados y presentan un epitelio que puede ser escamoso, cúbico o columnar. Las características histopatológicas que determinan el diagnóstico y se consideran patognomónicas son la presencia de restos de tejido tímico en la pared y la presencia de corpúsculos de Hassall, unas estructuras eosinófilas presentes en la médula del timo normal^{1,8}. Además, como consecuencia de su origen embriológico común, es frecuente encontrar tejido paratiroideo adyacente a la pared del quiste, como se describe en el caso clínico expuesto.

El tratamiento es quirúrgico, con la exéresis completa de la lesión. No se han descrito recurrencias en la literatura, por lo que el pronóstico es excelente⁵.

En conclusión, el quiste tímico es una entidad rara en el adulto que se debe tener en cuenta en el diagnóstico diferencial de las lesiones cervicales.

BIBLIOGRAFÍA

1. Betti M, Hoseini NH, Martin A, Buccoliero A, Messineo A, Ghionzoli M. Cervical Thymic Cyst in Childhood: A Case Report. *Fetal Pediatr Pathol*. 2015;34:65-9. <http://dx.doi.org/10.3109/15513815.2014.966181>.
2. Jung JI, Park SH, Lee JM, Lee KY. Cervical thymic cyst in the elderly: a case report. *J Korean Med Sci*. 1999;14:575. <http://dx.doi.org/10.3346/jkms.1999.14.5.575>.
3. Alzahrani HA, Iqbal JM, Abu Shaheen AK, Al Harthi BN. Cervical Thymic Cyst in an Adult. *Case Rep Surg*. 2014;2014:1-4. <http://dx.doi.org/10.1155/2014/801745>.

4. Tollefsen I, Yoo M, Bland J, Nysted A. Thymic cyst: is a correct preoperative diagnosis possible? Report of a case and review of the literature. *Eur J Pediatr*. 2001;160:620-2. <http://dx.doi.org/10.1007/s004310100817>.
5. Michalopoulos N, Papavramidis TS, Karayannopoulou G, Cheva A, Pliakos I, Triantafilopoulou K, et al. Cervical Thymic Cysts in Adults. *Thyroid*. 2011;21:987-92. <http://dx.doi.org/10.1089/thy.2010.0142>.
6. Herrera Hernández AA, Aranda Valderrama P, Díaz Pérez JA. Anomalías congénitas de origen tímico en el cuello. *Acta Otorrinolaringol Esp*. 2008;59:244-9. [http://dx.doi.org/10.1016/S0001-6519\(08\)73303-X](http://dx.doi.org/10.1016/S0001-6519(08)73303-X).
7. Berenos-riley L, Manni JJ, Coronel C, De Wilde PCM. Thymic cyst in the neck. *Acta Otolaryngol*. 2005;125:108-12. <http://dx.doi.org/10.1080/000164803100016046>.
8. Haro-García M, Crespo Del Hierro J, de la Fuente-Cañibano R, Alañón-Fernández MA. Cervical thymic cyst in childhood. *Cir Pediatr*. 2016;29:124-6. <http://www.ncbi.nlm.nih.gov/pubmed/28393508>.
9. Amondarain Arratibel JA, Aribé X, Olalla C, Echenique Elizondo M. Quiste paratiroideo e hiperparatiroidismo. *Cir Esp*. 2008;83:97-8. [http://dx.doi.org/10.1016/S0009-739X\(08\)70517-7](http://dx.doi.org/10.1016/S0009-739X(08)70517-7).
10. Yamashita SI, Yamazaki H, Kato T, Yokota TA, Matsumoto N, Matsukura S. Thymic Carcinoma which Developed in a Thymic Cyst. *Intern Med*. 1996;35:215-8. <http://dx.doi.org/10.2169/internalmedicine.35.215>.

Raquel Queralt Martín*, Miguel Ibáñez Belenguer, Andreu Martínez Hernández, Pedro Daniel Menor Durán y Jose Manuel Laguna Sastre

Servicio de Cirugía General y Digestiva, Hospital General Universitario de Castellón, Castellón, España

* Autor para correspondencia.

Correo electrónico: raquelqueralt@gmail.com
(R. Queralt Martín).

<https://doi.org/10.1016/j.ciresp.2020.03.014>
0009-739X/

© 2020 AEC. Publicado por Elsevier España, S.L.U. Todos los derechos reservados.

Cirugía citorreductora en feocromocitomatosis peritoneal funcionante

Cytoreductive surgery in functioning peritoneal pheochromocytomatosis



Los tumores secretores de catecolaminas son neoplasias raras, presentando una incidencia anual de 1-2 personas/100.000 habitantes-año, siendo malignos solo el 10%, sin diferencia

histológica ni bioquímica respecto los benignos, excepto la invasión local en tejidos y órganos circundantes o metástasis a distancia¹⁻⁴.