

La imagen del mes

Hamartoma quístico retrorrectal con componente extrapélvico

Retrorectal Cystic Hamartoma with Extrapelvic Extension

Javier Gómez Sánchez*, Marisol Zurita Saavedra, Javier Gutierrez Sainz y Benito Mirón Pozo

Servicio de Cirugía General y del Aparato Digestivo, Hospital Clínico San Cecilio, Granada, España

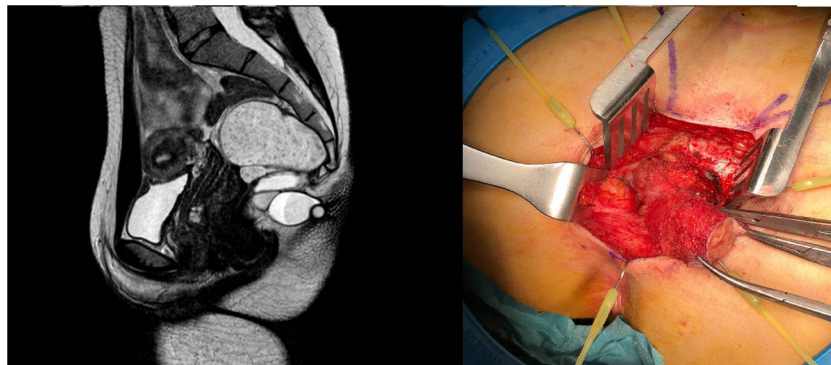


Figura 1

Mujer de 23 años que consultaba por tumoración interglútea fibroelástica de 3 cm de tamaño con crecimiento progresivo en los últimos años. No presentaba supuración, alteraciones intestinales ni urinarias. El tacto rectal revelaba discreto abombamiento a nivel posterior sin alteraciones endorrectales.

Se realizó ecografía y resonancia pélvica identificándose una lesión polilobulada de bordes bien delimitados adyacente al recto, que se extendía fuera de la cavidad pélvica a través de un defecto en línea media, caudal al sacro, compatible con hamartoma quístico retrorrectal con componente extrapélvico. Se efectuó exéresis de la lesión mediante abordaje abdominosacro, confirmándose anatomopatológicamente la lesión. (fig. 1).

* Autor para correspondencia.

Correo electrónico: Javiergomezsanchez.jg@gmail.com (J. Gómez Sánchez).

<https://doi.org/10.1016/j.ciresp.2020.05.023>

0009-739X/© 2020 AEC. Publicado por Elsevier España, S.L.U. Todos los derechos reservados.