

La imagen del mes

Invaginación yeyuno-yeyunal proximal por pólipo gigante yeyunal



Proximal jejuno-jejunal intussusception due a giant jejunal polyp

Miguel Barrionuevo Gálvez^{a,*}, Antonio Enrique Calvo Durán^a, Manuel Balbuena García^a y Ángela Hens Pérez^b

^a Servicio de Cirugía General y del Aparato Digestivo, Hospital Universitario de Puerto Real, Puerto Real, Cádiz, España

^b Departamento de Anatomía Patológica, Facultad de Medicina, Universidad de Cádiz, Cádiz, España

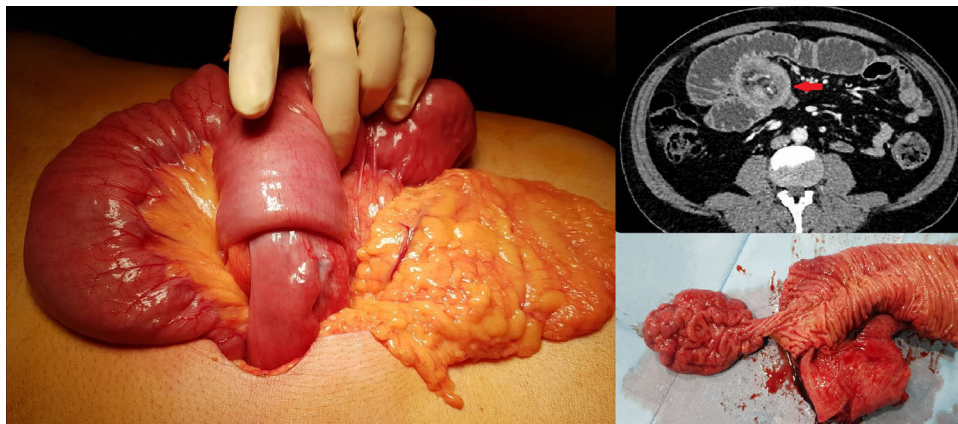


Figura 1

Varón de 54 años sin antecedentes de interés que acude a urgencias por cuadro agudo de dolor abdominal y vómitos de 5 días de evolución. A la exploración física presenta epigastralgia y distensión abdominal. En la TAC de urgencias se describe un cuadro de obstrucción intestinal secundario a invaginación yeyuno-yeyunal en un segmento proximal de unos 30 cm con dilatación retrógrada. Se realiza laparotomía exploradora identificando un gran segmento invaginado de yeyuno proximal, con resección del mismo y anastomosis latero-lateral a 20 cm del asa fija. Tras la apertura de la pieza se identificó un pólipo gigante causante de la invaginación (fig. 1).

Agradecimientos

Al equipo de urgencias del bloque quirúrgico del HUPR.

* Autor para correspondencia.

Correo electrónico: miguelbg94@gmail.com (M. Barrionuevo Gálvez).

<https://doi.org/10.1016/j.ciresp.2020.05.024>

0009-739X/© 2020 AEC. Publicado por Elsevier España, S.L.U. Todos los derechos reservados.