

## BIBLIOGRAFÍA

1. Sarbia M, Becker KF, Höfler H. Pathology of upper gastrointestinal malignancies. *Semin Oncol.* 2004;31:465-75.
2. Henson DE, Albores-Saavedra J, Corle D. Carcinoma of the gallbladder. Histologic types, stage of disease, grade, and survival rates. *Cancer.* 1992;70:1493.
3. Spector JG, Sessions DG, Haughey BH, Chao KS, Simpson J, El Mofty S, et al. Delayed regional metastases, distant metastases, and second primary malignancies in squamous cell carcinomas of the larynx and hypopharynx. *Laryngoscope.* 2001;111:1079-87.
4. Guida M, Cramarossa A, Gentile A, Benvestito S, de Fazio M, Sanbiassi D, et al. Metastatic malignant melanoma of the gallbladder: A case report and review of the literature. *Melanoma Res.* 2002;12:619-25.
5. Marone U, Caracò C, Losito S, Daponte A, Chiofalo MG, Mori S, et al. Laparoscopic cholecystectomy for melanoma metastatic to the gallbladder: Is it an adequate surgical procedure? Report of a case and review of the literature. *World J Surg Oncol.* 2007;5:141.
6. Dasgupta T, Brasfield R. Metastatic melanoma. A clinicopathological study. *Cancer.* 1964;17:1323-39.
7. Yoon WJ, Yoon YB, Kim YJ, Ryu JK, Kim YT. Metastasis to the gallbladder: A single-center experience of 20 cases in South Korea. *World J Gastroenterol.* 2009;15:4806-9.
8. Albores-Saavedra J, Molberg K, Henson D. Unusual malignant epithelial tumors of the gallbladder. *Semin Diagn Pathol.* 1996;13:326-38.
9. D'Souza G, Gross ND, Pai SI, Haddad R, Anderson KS, Rajan S, et al. Oral human papillomavirus (HPV) infection in HPV-positive patients with oropharyngeal cancer and their partners. *J Clin Oncol.* 2014;32:2408-15.

Cándido Alcázar López<sup>ab</sup>, Gonzalo P. Rodríguez Laiz<sup>ab</sup>, Rosario Sánchez Martínez<sup>bc</sup>, Sonia Pascual Bartolomé<sup>bd</sup> y José Manuel Ramia<sup>ab</sup>

<sup>a</sup>Unidad de Cirugía Hepatobiliopancreática y Trasplante Hepático, Servicio de Cirugía General y del Aparato Digestivo, Hospital General Universitario de Alicante, Alicante, España

<sup>b</sup>Instituto de Investigación Sanitaria y Biomédica de Alicante – ISABIAL–, Alicante, España

<sup>c</sup>Unidad de Enfermedades Raras, Servicio de Medicina Interna, Hospital General Universitario de Alicante, Alicante, España

<sup>d</sup>Sección de Hepatología, Servicio de Aparato Digestivo, Hospital General Universitario de Alicante, Alicante, España

\*Autor para correspondencia.

Correo electrónico: [rodriguez\\_gon@gva.es](mailto:rodriguez_gon@gva.es) (G.P. Rodríguez Laiz).

<https://doi.org/10.1016/j.ciresp.2020.08.012>

0009-739X/© 2020 AEC. Publicado por Elsevier España, S.L.U.

Todos los derechos reservados.

## Hipoxemia refractaria en la enfermedad traumática grave. Utilidad de la ECMO veno-venosa

### Refractory hypoxemia in critical trauma patient. Usefulness of extra-corporeal membrane oxygenation



El empleo de los dispositivos veno-venosos de oxigenación por membrana extracorpórea (ECMO-vv) en la insuficiencia respiratoria grave de origen traumático ha sido controvertido y no está completamente definido, probablemente debido a su infrutilización en esta población. La ECMO-vv permite una adecuada oxigenación hasta que los pulmones se recuperan. Sin embargo, un aspecto limitante para su generalización ha sido el riesgo hemorrágico por la propia enfermedad traumática y por la anticoagulación necesaria del dispositivo<sup>1</sup>. En este artículo describimos un caso de hipoxemia traumática refractaria tratada con ECMO sin anticoagulación, reflejando que estos dispositivos pueden ser considerados una medida de rescate una vez optimizadas las opciones terapéuticas previas.

Presentamos el caso de una mujer de 65 años que sufrió un atropello por un coche. A su ingreso en Medicina Intensiva, estaba consciente y sin ninguna focalidad. Presentaba TA 90/60, Fc de 90 lpm y taquipnea de 20 rpm. con SatO<sub>2</sub> 90%. En la exploración física destacaba hematoma en pómulo izquierdo,

hipoventilación en base derecha, discreta defensa abdominal y dolor a la palpación en pelvis. Se efectuó estudio de imagen apreciando fractura de dos costillas unifocales derechas con contusión pulmonar bilateral (fig. 1A), laceración hepática, traumatismo espinal (fractura de cinco apófisis transversas derechas desde T12 hasta L4) y traumatismo esquelético (fracturas en ambas alas sacras, fractura con minuta de pubis izquierdo con fracturas de ambas ramas iliopubiana y ceja cotiloidea anterior derecha). No se apreció lesión intracraneal.

Las primeras horas estuvieron marcadas por shock hemorrágico precisando hemoderivados y drogas vasoactivas (activación de protocolo de hemorragia masiva). Se procedió a intubación orotraqueal y se completó estudio mediante arteriografía. Se identificaron varios focos de extravasación de contraste sugestivos de sangrado que eran dependientes de la arteria hipogástrica y epigástrica izquierda. Se embolizaron y se logró estabilidad hemodinámica.

Paralelamente, la insuficiencia respiratoria empeoró. La PaO<sub>2</sub>/F<sub>i</sub>O<sub>2</sub> era de 65 con PEEP 15. La sedación se mantuvo con

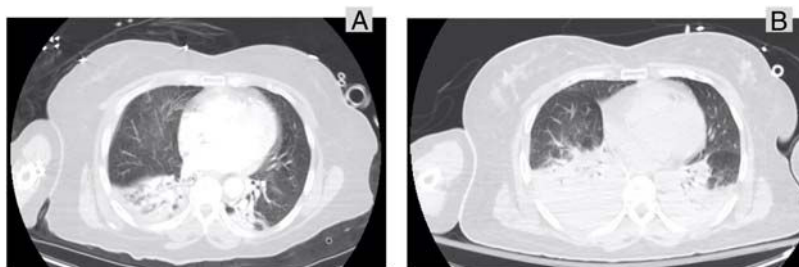


Figura 1 – A) Imagen de tomografía axial computarizada al ingreso en la Unidad de Cuidados Intensivos. B) Imagen de tomografía axial computarizada a las 16 horas de ingreso, coincidiendo con hipoxemia grave.

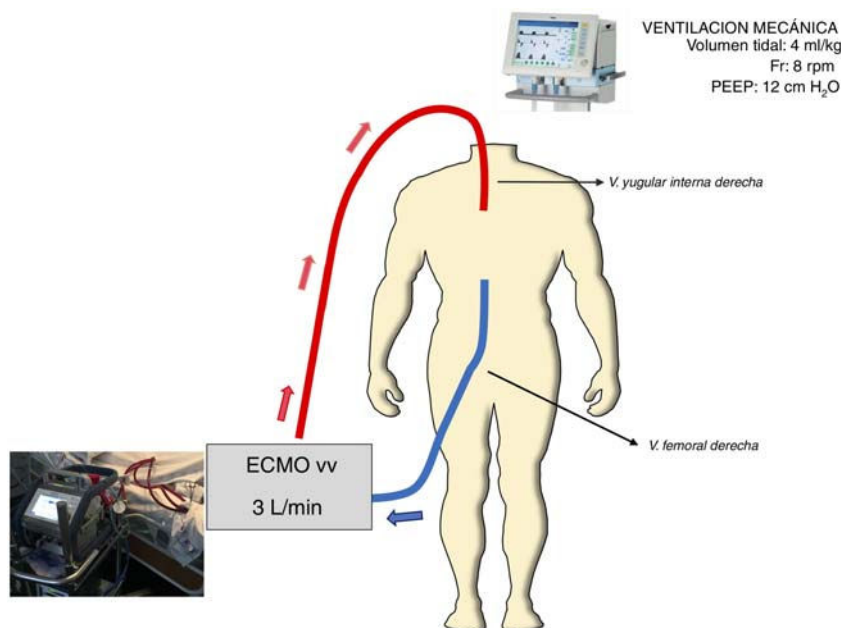


Figura 2 – Esquema del dispositivo ECMO-vv empleado. ECMO-vv: oxigenación con membrana extracorpórea; PEEP: presión positiva al final de la espiración; Fr: frecuencia respiratoria.

midazolam y fentanilo añadiendo puntualmente cisatracurio para optimizar la función ventilatoria. Se repitió prueba de imagen a la hora 16 de ingreso en UCI, objetivando progresión de las contusiones pulmonares (fig. 1B). El estudio de ecocardiograma transtorácico no reveló alteraciones. Entonces se decidió establecer ECMO-vv femoro-yugular (Cardio-Help®, Maquet Holding, Alemania) (fig. 2). La ubicación de las cánulas se controló con ecocardiografía transesofágica. Se pautó heparina durante la propia implantación, se pautó un flujo de 3 lpm y se revirtió la anticoagulación con protamina (80 mg) transcurrida una hora de su instauración. Se decidió revertir la anticoagulación ante el riesgo de hemorragia secundaria a la lesión hepática, fracturas pélvicas, hematoma en psoas y la coagulopatía que presentaba secundaria a la hemorragia masiva de las horas previas. La ventilación mecánica fue protectora con PEEP 12 cm de H<sub>2</sub>O y VT 4 mL/kg, F<sub>i</sub>O<sub>2</sub> 45%. Después de la implantación, efectuamos estudio de broncoscopia que no mostró lesiones ni secreciones hemáticas. Con la terapia instaurada se objetivó mejoría en la oxigenación (PO<sub>2</sub> medido en arteria radial izquierda), en la hemodinámica y en lactato sérico, logrando preservar diuresis y alcanzar finalmente balance hídrico negativo. Al tercer día se inició el destete de ECMO ante la constatación de mejoría

radiológica y gasométrica. Se redujo el flujo de oxígeno en ECMO, se ventiló con F<sub>i</sub>O<sub>2</sub> < 45% y PEEP < 10 cm de H<sub>2</sub>O y se apreció PaO<sub>2</sub>/F<sub>i</sub>O<sub>2</sub> > 200. Por todo ello, se retiró la ECMO-vv al cuarto día. No se detectaron complicaciones relacionadas con el dispositivo durante el tratamiento con ECMO. Se efectuó traqueotomía el día séptimo ante la necesidad de soporte respiratorio por polineuropatía. Finalmente, la paciente fue dada de alta a planta de hospitalización.

La insuficiencia respiratoria tras traumatismo grave puede deberse a la propia lesión traumática pulmonar, pero también de modo indirecto por transfusión masiva, broncoaspiración o embolismo grasa. Los sistemas ECMO-vv permiten asegurar una correcta oxigenación a los tejidos mientras que, en paralelo, los pulmones se recuperan del daño que ocasionó la insuficiencia respiratoria grave. Su instauración podría plantearse ante la persistencia de hipoxemia grave (PaO<sub>2</sub>/F<sub>i</sub>O<sub>2</sub> < 120 con F<sub>i</sub>O<sub>2</sub> > 90% y PEEP > 10) tras optimización de medidas terapéuticas menos invasivas (ventilación protectora)<sup>2,3</sup>.

Los dispositivos ECMO se emplean en las unidades de críticos tanto en situaciones de compromiso cardiorrespiratorio como en los procesos de donación en asistolia<sup>4</sup>. Sin embargo, la experiencia acumulada en la enfermedad trau-

mática grave ha sido escasa, limitándose a series de casos<sup>5,6</sup>, debido probablemente al riesgo hemorrágico que implica<sup>3</sup>. Este riesgo está presente en el momento de la canulación y facilitado por la coagulopatía asociada al traumatismo, así como por la anticoagulación que implican estos sistemas. La necesidad y dosificación de anticoagulación en los dispositivos ECMO-vv ha de individualizarse, valorando en cada caso el riesgo-beneficio. El descarte o dosificación a la baja de la anticoagulación condiciona un seguimiento estrecho de los flujos del dispositivo y no representa una limitación absoluta. En nuestro caso, desestimamos la heparinización por el elevado riesgo de sangrado dadas las lesiones hepáticas y en pelvis. En el traumatismo grave, se ha descrito que la administración inicial de heparina se asoció con mayores complicaciones hemorrágicas. Sin embargo, en nuestro caso, no hubo ninguna incidencia de este tipo, pensamos que tal vez debido a que revertimos la heparina inicial.

El momento de instaurar estas terapias representa otro de los puntos de debate. El caso descrito con un inicio a las 12 horas de ingreso y por un periodo de 80 horas, refrenda el valor de instaurar estos dispositivos de forma precoz, pues se ha asociado con mejores resultados y menor mortalidad<sup>7,8</sup>. De hecho, en la población traumática la mortalidad asociada al empleo de ECMO ha ocurrido predominantemente en casos con retraso en la instauración y cuando se necesitaba ECMO veno-arterial debido a fallo circulatorio, mientras que el inicio temprano de ECMO-vv por disfunción respiratoria tuvo mejores resultados<sup>9</sup>. Pensamos que un comienzo precoz puede permitir una recuperación pulmonar más rápida, evitando los potenciales efectos adversos asociados a estos dispositivos. Los resultados iniciales parecen mostrar tasas de supervivencia similares a la población no traumática y convierten a este soporte en una prometedora opción terapéutica para estos pacientes con un nivel elevado de complejidad<sup>10</sup>.

Los dispositivos ECMO-vv pueden ser considerados una medida de rescate frente a la hipoxemia refractaria en los pacientes con traumatismo grave, una vez optimizadas las opciones terapéuticas previas. La selección de los pacientes y un inicio precoz constituyen dos elementos claves, que se deberían abordar de modo individual en cada caso. El riesgo hemorrágico debe ser evaluado ya que por sí solo no constituye una contraindicación.

## Conflicto de intereses

Los autores declaran no tener ningún conflicto de intereses.

## BIBLIOGRAFÍA

1. Della Torre V, Robba C, Pelosi P, Bilotta F. Extra corporeal membrane oxygenation in the critical trauma patient. *Curr Opin Anaesthesiol.* 2019;32:234-41. DOI: 10.1097/ACO.0000000000000698.

2. Della Torre V, Badenes R, Corradi F, Racca F, Lavinio A, Matta B, et al. Acute respiratory distress syndrome in traumatic brain injury: how do we manage it? *J Thorac Dis.* 2017;9:5368-81. DOI: 10.21037/jtd.2017.11.03.
3. Zonies D, Merkel M. Advanced extracorporeal therapy in trauma. *Curr Opin Crit Care.* 2016;22:578-83. DOI: 10.1097/MCC.0000000000000366.
4. Miñambres E, Ruiz P, Ballesteros MA, Álvarez C, Cifrián JM, Lander A, et al. Combined lung and liver procurement in controlled donation after circulatory death using normothermic abdominal perfusion Initial experience in two Spanish centers. *Am J Transplant.* 2020;20:231-40. DOI: 10.1111/ajt.15520.
5. Burke CR, Crown A, Chan T, McMullan DM. Extracorporeal life support is safe in trauma patients. *Injury.* 2017;48:121-6. <http://dx.doi.org/10.1016/j.injury.2016.11.008>.
6. Swol J, Brodie D, Napolitano L, Park PK, Thiagarajan R, Barbaro RP, et al. Indications and outcomes of extracorporeal life support in trauma patients. *J Trauma Acute Care Surg.* 2018;84:831-7. DOI: 10.1097/TA.0000000000001895.
7. Bosarge PL, Raff LA, McGwin G Jr, Carroll SL, Bellot SC, Diaz-Guzman E, et al. Early initiation of extracorporeal membrane oxygenation improves survival in adult trauma patients with severe adult respiratory distress syndrome. *J Trauma Acute Care Surg.* 2016;81:236-43. DOI: 10.1097/TA.0000000000001068.
8. Watson JA, Englum BR, Kim J, Adibe OO, Rice HE, Shapiro ML, et al. Extracorporeal life support use in pediatric trauma: a review of the National Trauma Data Bank. *J Pediatr Surg.* 2017;52:136-9. DOI: 10.1016/j.jpedsurg.2016.10.042.
9. Robba C, Ortu A, Bilotta F, Lombardo A, Sekhon MS, Gallo F, Matta BF. Extracorporeal membrane oxygenation for adult respiratory distress syndrome in trauma patients: A case series and systematic literature review. *J Trauma Acute Care Surg.* 2017;82:165-73. DOI:10.1097/TA.0000000000001276.
10. Ull C, Schildhauer TA, Strauch JT, Swol J. Outcome measures of extracorporeal life support (ECLS) in trauma patients versus patients without trauma: a 7-year single-center retrospective cohort study. *J Artif Organs.* 2017;20:117-24. DOI: 10.1007/s10047-016-0938-1.

María A. Ballesteros<sup>a</sup>, Borja Suberviola Cañas<sup>a</sup>,  
María Juncal Sánchez Arguiano<sup>a</sup>, Laura Sánchez-Moreno<sup>b</sup>  
y Eduardo Miñambres<sup>a,c</sup>

<sup>a</sup>Servicio de Medicina Intensiva, Hospital Universitario «Marqués de Valdecilla»-IDIVAL, Santander, España

<sup>b</sup>Servicio de Cirugía Torácica, Hospital Universitario «Marqués de Valdecilla»-IDIVAL, Santander, España

<sup>c</sup>Facultad de Medicina, Universidad de Cantabria, Santander, España

\*Autor para correspondencia.

Correo electrónico: [gelesballesteros@yahoo.com](mailto:gelesballesteros@yahoo.com)  
(M.A. Ballesteros).

<https://doi.org/10.1016/j.ciresp.2020.08.011>

0009-739X/© 2020 AEC. Publicado por Elsevier España, S.L.U.  
Todos los derechos reservados.