



La imagen del mes

Pioderma gangrenoso perianal

Perianal pyoderma gangrenosum



Tamara Gracia-Cazaña^{a,*}, Esteban Padgett^b, Pilar Sánchez-Salas^a y Elena Borao^c

^a Unidad de Dermatología, Hospital de Barbastro, Barbastro, Huesca, España

^b Servicio Aragonés de Salud, Hospital de Barbastro, Barbastro, Huesca, España

^c Departamento de Cirugía, Hospital de Barbastro, Barbastro, Huesca, España

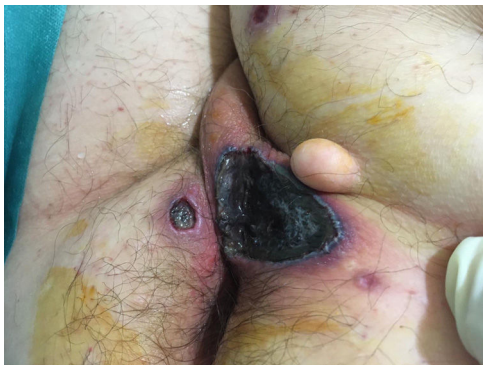


Figura 1

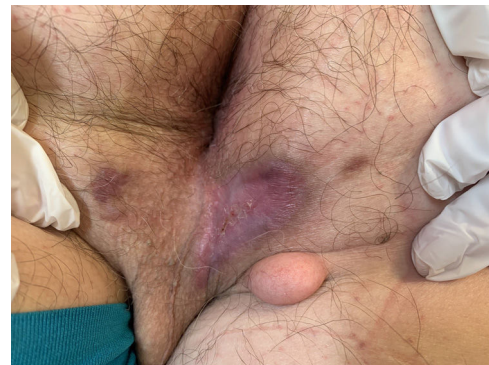

Figura 2

Varón de 68 años, que acudió a urgencias por presentar lesión ulcerosa en región perianal. A la exploración física se apreciaba una úlcera de 8 × 4,3 cm con eritema circundante y necrosis central (fig. 1). La biopsia fue reportada como pioderma gangrenoso.

La localización en la región perianal ha sido muy pocas veces reportada en la literatura, siendo un reto, en ocasiones, diferenciarla de la fascitis necrosante. El diagnóstico correcto es la clave para iniciar el tratamiento apropiado y prevenir el desbridamiento quirúrgico innecesario ya que pueden presentar el fenómeno de patergia y agravar la situación. Finalmente, el paciente respondió a tratamiento con adalimumab 40 mg/semanales (fig. 2).

* Autor para correspondencia.

Correo electrónico: tamgracaz@gmail.com (T. Gracia-Cazaña).

<https://doi.org/10.1016/j.ciresp.2020.10.001>

0009-739X/© 2020 AEC. Publicado por Elsevier España, S.L.U. Todos los derechos reservados.