

Video de mes

Fase reconstructiva en la duodenopancreatectomía cefálica laparoscópica. Un reto técnico

Reconstructive phase for laparoscopic duodenopancreatectomy. A technical challenge

Jaume Tur-Martínez^{a,*}, María Isabel García-Domingo^a, Manel Cremades Pérez^b y Esteban Cugat-Andorra^{a,b}

^aServicio de Cirugía General y Aparato Digestivo, Unidad Cirugía Hepatobiliopancreática, Hospital Universitari Mútua Terrassa, Terrassa, Barcelona, España

^bServicio de Cirugía General y Aparato Digestivo, Unidad Cirugía Hepatobiliopancreática, Hospital Germans Trias i Pujol, Badalona, Barcelona, España

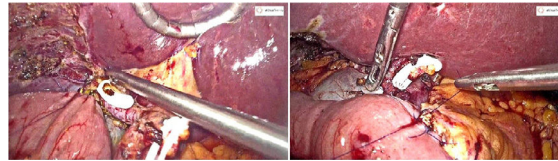


Figura 1

Después de la publicación de la *Guía de Miami para la cirugía resectiva de páncreas mínimamente invasiva*¹, queda claro que aún existe un largo camino para establecer la laparoscopia como abordaje de elección para la duodenopancreatectomía cefálica, estando limitada a aquellos centros con alta experiencia en cirugía pancreática y laparoscópica avanzada.

En el siguiente vídeo se detallan los principales pasos para realizar la fase reconstructiva de la duodenopancreatectomía cefálica laparoscópica, para el tratamiento de un paciente con neoplasia ampular.

Agradecimientos

Melissa Arias-Avilés, por su contribución en la traducción de la locución al inglés.

Anexo. Material adicional

Se puede consultar material adicional a este artículo en su versión electrónica disponible en [doi:10.1016/j.ciresp.2020.09.016](https://doi.org/10.1016/j.ciresp.2020.09.016).

BIBLIOGRAFÍA

1. Asbun HJ, Moekotte AL, Vissers FL, Kunzler F, Cipriani F, Alseidi A, et al. The Miami international evidence-based guidelines on minimally invasive pancreas resection. *Ann Surg*. 2020;271:1–14.

* Autor para correspondencia.

Correo electrónico: jaume.tur.martinez@gmail.com (J. Tur-Martínez).

<https://doi.org/10.1016/j.ciresp.2020.09.016>

0009-739X/© 2020 AEC. Publicado por Elsevier España, S.L.U. Todos los derechos reservados.