



## La imagen del mes

## Teratoma pélvico gigante

## Giant pelvic teratoma



Elena Fernández Segovia <sup>a,\*</sup>, José Tomás Torres Alcalá <sup>b</sup>, Francisco Huertas Peña <sup>b</sup>  
y Jesús María Villar del Moral <sup>c</sup>

<sup>a</sup>Hospital Universitario Virgen de las Nieves, Granada, España

<sup>b</sup>Unidad de Coloproctología, Hospital Universitario Virgen de las Nieves, Granada, España

<sup>c</sup>Servicio de Cirugía General, Hospital Universitario Virgen de las Nieves, Granada, España

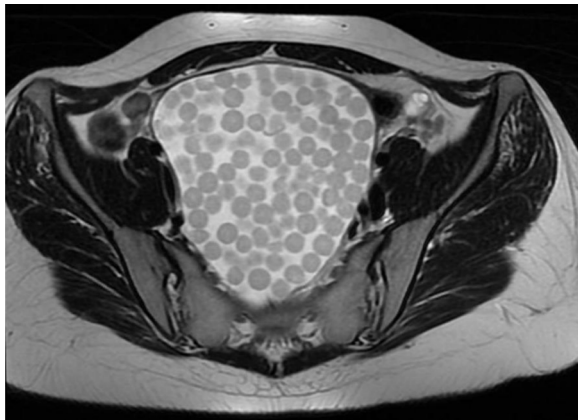


Figura 1

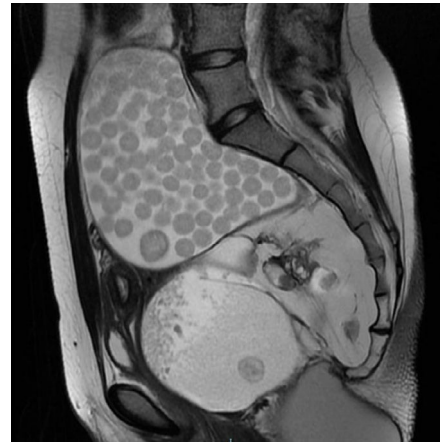

Figura 2

Paciente mujer de 23 años de edad, sin antecedentes conocidos, que consulta por retención aguda de orina recidivante. Se inicia estudio con ecografía abdominal, que se completa con TAC y RMN (figs. 1 y 2) de pelvis. Con hallazgos de teratoma sacrococcygeo de 12 cm.

El teratoma quístico maduro es el tumor ovárico más común. Ofrece una imagen típica en RMN llamada en «bolsa de canicas», donde los glóbulos flotantes suelen tener un nido compuesto por detritos, material descamativo o vellos finos que es hiperintenso en T2 e hipointenso en T1.

\* Autor para correspondencia.

Correo electrónico: [elafese@gmail.com](mailto:elafese@gmail.com) (E. Fernández Segovia).

<https://doi.org/10.1016/j.ciresp.2020.10.014>

0009-739X/© 2020 AEC. Publicado por Elsevier España, S.L.U. Todos los derechos reservados.