

La imagen del mes

Evisceración por rotura espontánea de hernia umbilical en adulto



Evisceration due to spontaneous rupture of umbilical hernia in adult

Martín Adrián Bolívar-Rodríguez*, Pedro Alejandro Magaña-Zavala, Adrián Pamanes-Lozano y Edgar Fragoza-Sánchez

Departamento de Cirugía General, Centro de Investigación y Docencia en Ciencias de la Salud, Universidad Autónoma de Sinaloa, Hospital Civil de Culiacán, Culiacán, Sinaloa, México

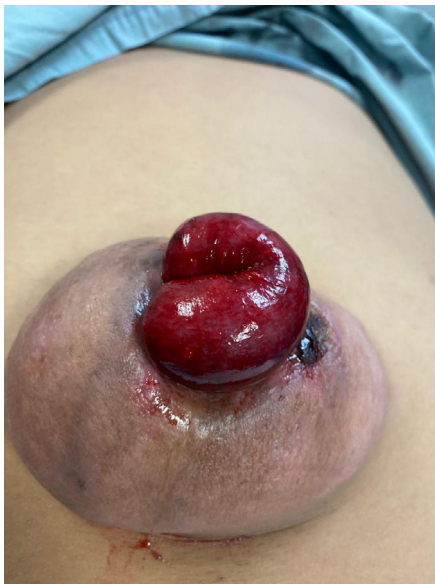

Figura 1

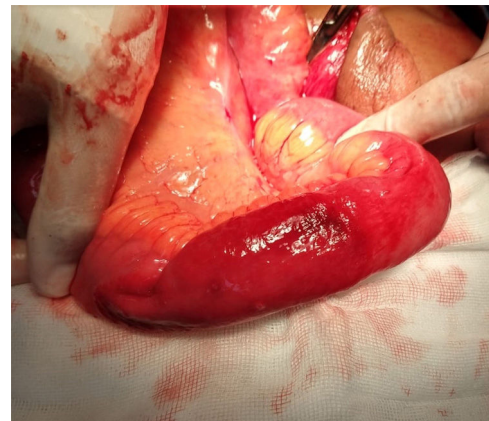


Figura 2

Hombre de 46 años con hernia umbilical de 6 años de evolución, sin más antecedentes, ingresa en urgencias por dolor abdominal súbito, sangrado escaso y tumoración umbilical de color rojiza, posterior a esfuerzo físico en su trabajo. La exploración reveló hernia umbilical incarcerada y exposición de asa intestinal con cambios de coloración (fig. 1). Se realizó cirugía urgente, liberando contenido herniario (fig. 2), reducción a cavidad abdominal y plastía de pared con sutura no absorbible, puntos simples. Evolución satisfactoria y egreso a las 48 horas.

La rotura espontánea de hernia umbilical con evisceración en adultos sin cirrosis es muy rara.

* Autor para correspondencia.

Correo electrónico: bolivarmartin64@hotmail.com (M.A. Bolívar-Rodríguez).

<https://doi.org/10.1016/j.ciresp.2020.10.015>

0009-739X/© 2020 AEC. Publicado por Elsevier España, S.L.U. Todos los derechos reservados.