



La imagen del mes

Hernia ureteroinguinal: más vale prevenir que curar

Ureteroinguinal hernia: Better safe than sorry



Clara Gené Škrabec*, Christian Herrero Vicente, Albert Caballero Boza
y Pau Moreno Santabàrbara

Servicio de Cirugía General y Digestiva, Hospital Germans Trias i Pujol, Badalona, Barcelona, España

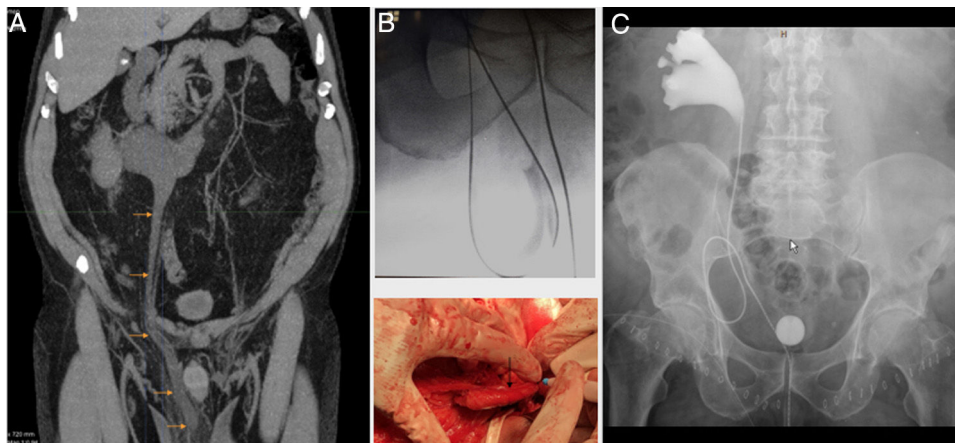


Figura 1

Paciente de 66 años con voluminosas hernias inguinales bilaterales de consistencia elástica a la palpación. Se realiza TC abdominal para descartar masas testiculares y se observan hernias inguinales bilaterales con contenido graso y ureterohidronefrosis derecha por uréter derecho con trayecto atípico, elongado y herniado hasta la bolsa escrotal (fig. 1a).

La colocación de un catéter ureteral permitió la identificación con seguridad del uréter durante la hernioplastia tipo Lichtenstein (fig. 1b).

La urografía posterior mostró el uréter todavía elongado pero posicionado en la cavidad abdominal (fig. 1c).

En hernias inguinales complejas o atípicas, la TC preoperatoria puede evitar la iatrogenia quirúrgica.

Agradecimientos

Queremos agradecer a los doctores Eva Barluenga Torres, Anna Colomer, Fernando Agreda y Mauro Bernardello su participación y colaboración en este caso.

* Autor para correspondencia.

Correo electrónico: cigenesk@gmail.com (C. Gené Škrabec).

<https://doi.org/10.1016/j.ciresp.2020.11.013>

0009-739X/© 2020 AEC. Publicado por Elsevier España, S.L.U. Todos los derechos reservados.