



La imagen del mes

## Tratamiento conservador del hematoma yeyunal espontáneo



### Conservative treatment in spontaneous yeyunal hematoma with moderate hemoperitoneum

Inés Capitán del Río\*, Jorge Ramos Sanfel, María Sol Zurita Saavedra y Dolores Hernández García

Hospital Universitario Clínico San Cecilio, Parque Tecnológico de la Salud (PTS), Granada, España

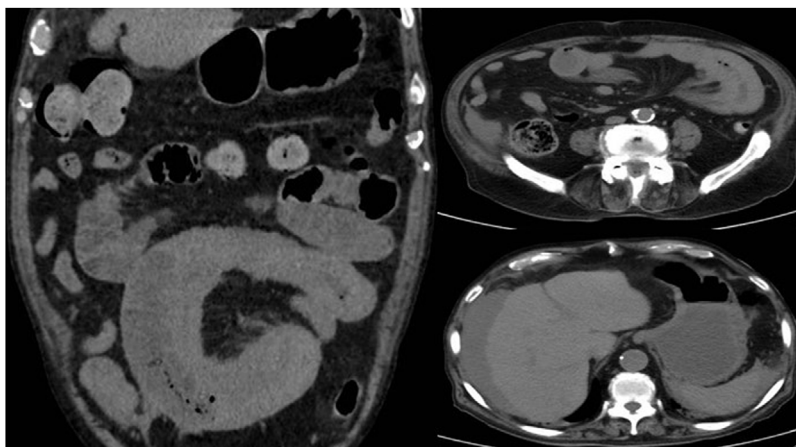


Figura 1

Varón de 87 años con antecedentes de fibrilación auricular, portador de marcapasos y anticoagulado con acenocumarol. Acude a urgencias por dolor abdominal de 5 días de evolución e hiporexia. Analíticamente destaca Cr >4 mg/dl, Hb 8 g/dl e INR incoagulable. Se realiza TAC abdominal con contraste intravenoso, evidenciándose segmento yeyunal con engrosamiento parietal concéntrico hiperdenso; líquido libre perihepático, periesplénico, gotieras parietocólicas y pelvis; compatible con hematoma yeyunal espontáneo con hemoperitoneo moderado. Se descarta intervención quirúrgica urgente dada la estabilidad hemodinámica y la ausencia de sangrado activo. Presenta buena evolución con tratamiento conservador y es dado de alta al 7.º día postingreso (fig. 1).

\* Autor para correspondencia.

Correo electrónico: [ines\\_ml@hotmail.com](mailto:ines_ml@hotmail.com) (I. Capitán del Río).

<https://doi.org/10.1016/j.ciresp.2020.12.006>

0009-739X/© 2020 AEC. Publicado por Elsevier España, S.L.U. Todos los derechos reservados.