



La imagen del mes

Hernia obturatriz: un caso infrecuente de obstrucción intestinal



Obturator hernia: An uncommon case of intestinal obstruction

Rocío Ruiz Marzo^{a,*}, Héctor Lajusticia Andrés^b, Cristina Chocarro Huesa^a y Aitor Ariceta López^a

^a Servicio de Cirugía General y del Aparato Digestivo, Complejo Hospitalario de Navarra, Pamplona, Navarra, España

^b Servicio de Radiodiagnóstico, Complejo Hospitalario de Navarra, Pamplona, Navarra, España

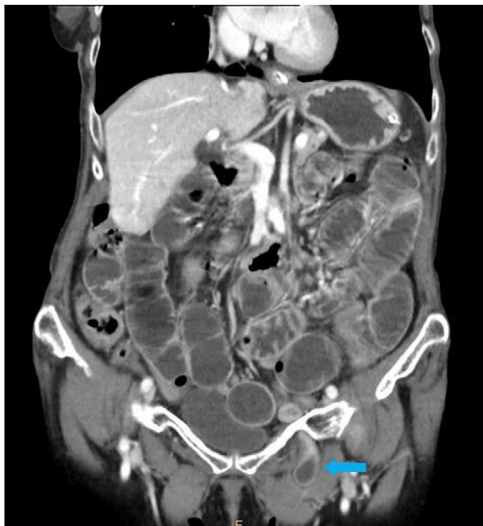

Figura 1

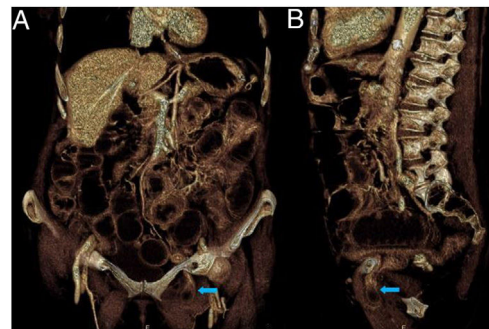


Figura 2

Mujer de 88 años, sin antecedentes de interés. Valorada de urgencia por clínica de una semana de evolución de dolor abdominal cólico con irradiación a cara interna de la rodilla izquierda. Asociado refiere náuseas y vómitos. Hábito deposicional conservado. A la exploración física presenta abdomen distendido y timpánico, con dolor difuso.

En la radiografía de abdomen se objetiva oclusión de intestino delgado. La TC abdomino-pélvica evidencia obstrucción intestinal secundaria a hernia obturatriz izquierda (figs. 1 y 2).

Se intervino de urgencia realizándose hernioplastia con malla tipo Nyhus, con resección de segmento corto de intestino delgado y anastomosis manual término-terminal. Postoperatorio favorable.

Diagnóstico del caso: Hernia obturatriz izquierda.

* Autor para correspondencia.

Correo electrónico: rocio.ruiz.marzo@navarra.es (R. Ruiz Marzo).

<https://doi.org/10.1016/j.ciresp.2020.12.008>

0009-739X/© 2020 AEC. Publicado por Elsevier España, S.L.U. Todos los derechos reservados.