



Video de mes

Apendicitis del muñón: una entidad inusual y prevenible tras apendicectomía laparoscópica

Stump appendicitis: An unusual and preventable entity after laparoscopic appendectomy

Yoelimar Guzmán^{a,*}, Carolina González^a, César Ginestà^b y Xavier Morales^c

^aServicio de Cirugía General y Digestiva, Hospital Clínic, Universitat de Barcelona, Barcelona, España

^bDepartamento de Cirugía Hepatobiliopancreática, Servicio de Cirugía General y Digestiva, Hospital Clínic, Universitat de Barcelona, Barcelona, España

^cDepartamento de Cirugía Gastrointestinal, Servicio de Cirugía General y Digestiva, Hospital Clínic, Universitat de Barcelona, Barcelona, España

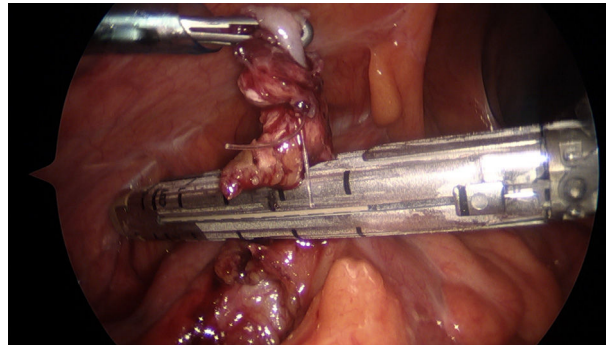


Figura 1

Varón de 38 años, apendicectomizado por laparoscopia un mes antes, que consultó en urgencias por dolor en fosa ilíaca derecha y náuseas de 24 h de evolución. A la exploración presentó defensa en cuadrante inferior derecho. La analítica objetivó leucocitosis y reactantes de fase aguda elevados. La tomografía computarizada evidenció remanente apendicular de 25 mm, aumentado de calibre, con trabeculación de la grasa adyacente.

La laparoscopia diagnóstica ([vídeo 1](#)) confirmó la presencia de muñón apendicular inflamado con sutura absorbible (ENDOLOOP®) en su extremo distal. Al tratarse de una reintervención, se seccionó el remanente con endograpadora por ser un método rápido, eficaz y seguro ([figura 1](#)).

Anexo. Material adicional

Se puede consultar material adicional a este artículo en su versión electrónica disponible en [doi:10.1016/j.ciresp.2021.02.013](https://doi.org/10.1016/j.ciresp.2021.02.013).

* Autor para correspondencia.

Correo electrónico: yoelimargj@gmail.com (Y. Guzmán).

<https://doi.org/10.1016/j.ciresp.2021.02.013>

0009-739X/© 2021 AEC. Publicado por Elsevier España, S.L.U. Todos los derechos reservados.