



La imagen del mes

Fístula gastroquística secundaria a úlcera péptica prepilórica



Gastrocystic fistula secondary to prepyloric peptic ulcer

Ester Alonso Batanero*, Raquel Rodríguez Uría, María Moreno Gijón
y Lourdes María Sanz Álvarez

Servicio de Cirugía General y del Aparato Digestivo, Hospital Universitario Central de Asturias, Oviedo, Asturias, España

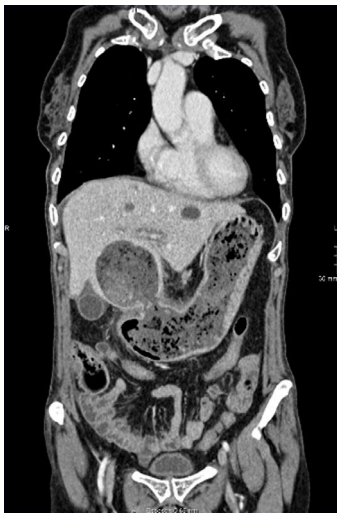

Figura 1

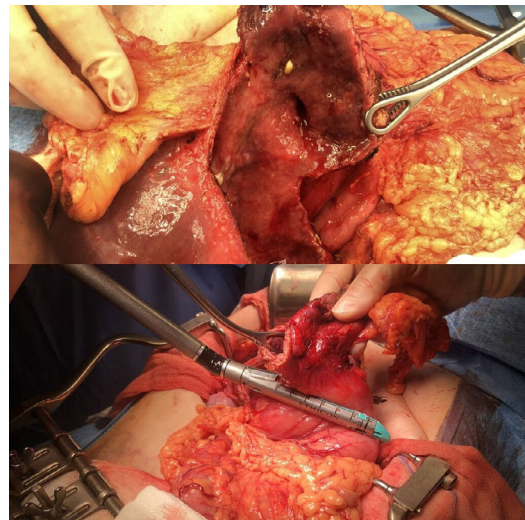


Figura 2

Mujer de 61 años con trasplante bipulmonar y anemia (hemoglobina de 5,9 g/dl), se diagnostica por tomografía computarizada de una fístula entre la curvatura menor gástrica y un quiste hepático simple ya conocido (fig. 1). Intraoperatoriamente y tras destechamiento del quiste se confirma la comunicación y se realiza gastrectomía atípica por debajo de la incisura angular (fig. 2). La anatomía patológica confirma úlcera gástrica extensa.

Las fístulas gastrohepáticas son raras. Nuestro caso es el primero en mostrar una comunicación hacia un quiste simple. La complejidad de la cirugía viene determinada por la localización de la úlcera.

* Autor para correspondencia.

Correo electrónico: estherab91@gmail.com (E. Alonso Batanero).

<https://doi.org/10.1016/j.ciresp.2021.03.008>

0009-739X/© 2021 AEC. Publicado por Elsevier España, S.L.U. Todos los derechos reservados.