



## La imagen del mes

# Signo de Bryant como presentación inicial de un caso de pancreatitis aguda grave

## Bryant sign, an atypical presentation of an acute severe pancreatitis

Joan Ferreres Serafini\*, Jordi Elvira López, Robert Memba Ikuga y Rosa Jorba Martín

Servicio de Cirugía General y del Aparato Digestivo, Hospital Universitario de Tarragona Joan XXIII, Tarragona, España

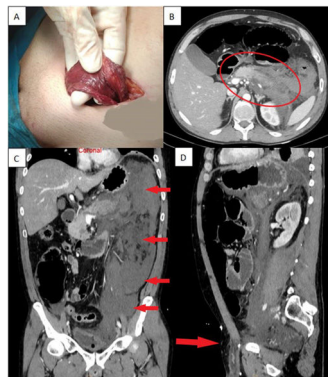


Figura 1

Varón de 41 años con antecedentes de enolismo que acude a urgencias por dolor abdominal y tumoración inguinoescrotal izquierda no reductible, con coloración violácea del escroto, por lo que se decide la intervención urgente. Hallazgos intraoperatorios de líquido serohemático oscuro a nivel del cordón inguinal que diseca hasta escroto, sin evidencia de hernia inguinal (fig. 1). Ante un empeoramiento clínico y analítico a las 24 horas se realiza una tomografía computarizada (fig. 1) que objetiva signos de pancreatitis aguda con importante edema peripancreático y retroperitoneal. Las equimosis cutáneas secundarias a pancreatitis suceden en un 3% de los pacientes, habitualmente en los casos más graves.

Diagnóstico: Pancreatitis aguda grave de etiología alcohólica con Signo de Bryant y tumoración inguinoescrotal como presentación inicial.

### Agradecimientos

A los doctores Mihai-Calin Pavel, Laia Estalella, Erik Llàcer, Elisabet Julià y Alba Martínez que participaron juntamente con los autores en el manejo del paciente en planta de Cirugía.

Al Dr. Víctor Iranzo, urólogo de guardia que valoró el cremáster, conducto inguinal y escroto del paciente intraoperatoriamente una vez se descartó la hernia inguinal.

Joan Ferreres, Jordi Elvira, Robert Memba y Rosa Jorba participaron en la redacción del artículo.

\* Autor para correspondencia.

Correo electrónico: [joanfs8@gmail.com](mailto:joanfs8@gmail.com) (J. Ferreres Serafini).

<https://doi.org/10.1016/j.ciresp.2021.09.005>

0009-739X/© 2021 AEC. Publicado por Elsevier España, S.L.U. Todos los derechos reservados.