



## La imagen del mes

# Leiomioma gigante con núcleos bizarros

## Giant leiomyoma with bizarre nuclei

Leire Guerrico Tome<sup>a,\*</sup>, Ainhoa Andres Imaz<sup>a</sup>, Raúl Jiménez Agüero<sup>a</sup>  
y Maddi Garmendia Irizar<sup>b</sup>

<sup>a</sup>Servicio de Cirugía General, Hospital Universitario Donostia, San Sebastián, Guipúzcoa, España

<sup>b</sup>Servicio de Anatomía Patológica, Hospital Universitario Donostia, San Sebastián, Guipúzcoa, España

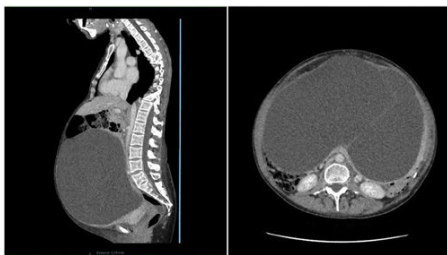

Figura 1

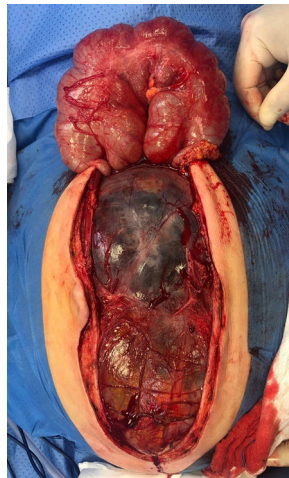


Figura 2

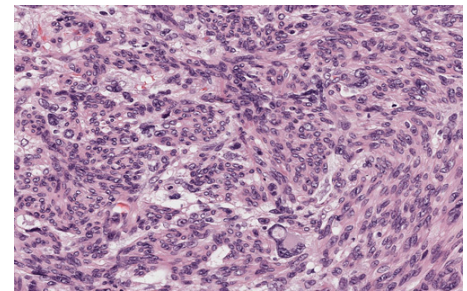


Figura 3

Mujer de 49 años con aumento progresivo del perímetro abdominal, disnea y edemas en extremidades inferiores. En la tomografía computarizada (fig. 1) hallazgo de gran masa quística multiseptada que desplaza órganos intraabdominales. Intraoperatoriamente se confirma tumoración quística adherida a útero y mesosigma sin clara organodependencia (fig. 2); se realiza resección en bloque con histerectomía y sigmoidectomía resultando ser un leiomioma con núcleos bizarros de probable origen uterino (fig. 3).

El leiomioma con núcleos bizarros es una variante benigna e infrecuente de neoplasia de músculo liso, y es considerada como entidad propia por la clasificación de la OMS 2014. Presenta rasgos de atipia histológica, obligando a realizar diagnóstico diferencial con el leiomiomasarcoma.

### Diagnóstico

Leiomioma con núcleos bizarros.

\* Autor para correspondencia.

Correo electrónico: [leireguerrico@gmail.com](mailto:leireguerrico@gmail.com) (L. Guerrico Tome).

<https://doi.org/10.1016/j.ciresp.2021.11.001>

0009-739X/© 2021 AEC. Publicado por Elsevier España, S.L.U. Todos los derechos reservados.