



La imagen del mes

Edema mamario secundario a bocio compresivo

Breast edema due to compressive goiter



Génesis Jara Benedetti*, David Martínez Ramos, Raquel Queralt Marín y José Laguna Sastre

Sección de Cirugía General, Hospital General Universitario de Castellón, Castellón, España

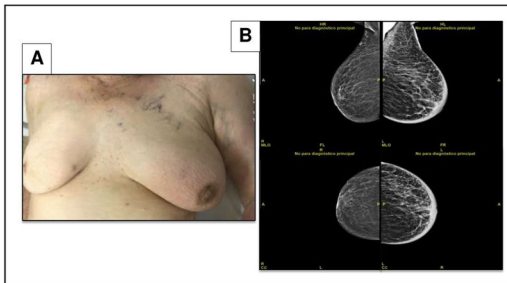


Figura 1

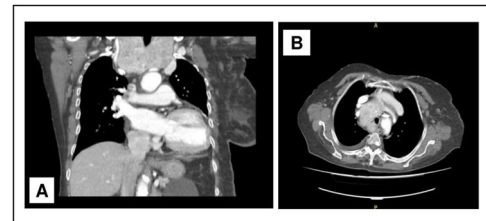


Figura 2

Paciente femenino de 92 años de edad, que acude por asimetría mamaria.

En la exploración se identificó un aumento de volumen de glándula tiroidea, sin nódulos y aumento de volumen mamario izquierdo, con eritema y circulación venosa superficial, sin lesiones palpables, ni adenopatías axilares (figs. 1 y 2).

La mamografía identificó un engrosamiento de la piel y edema difuso sin nódulos. Se amplió el estudio con tomografía computarizada (TAC) cervicotorácica, que identificó bocio multinodular que causaba compresión de la vena yugular izquierda, siendo responsable del edema mamario.

* Autor para correspondencia.

Correo electrónico: genejaraben@gmail.com (G. Jara Benedetti).

<https://doi.org/10.1016/j.ciresp.2022.01.008>

0009-739X/© 2022 AEC. Publicado por Elsevier España, S.L.U. Todos los derechos reservados.