



La imagen del mes

¿Hernia incarcerada o apendicitis?

Hernia de Garengoot

Incarcerated hernia or appendicitis? Garengoot's hernia



Silvia Martín-Arroyo*, Raquel Escalera-Pérez, Carlos Medina-Achirica
y Francisco José García-Molina

Servicio de Cirugía General, Hospital de Especialidades de Jerez de la Frontera, Cádiz, España

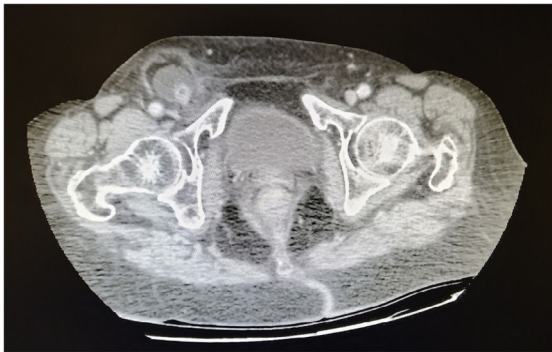

Figura 1

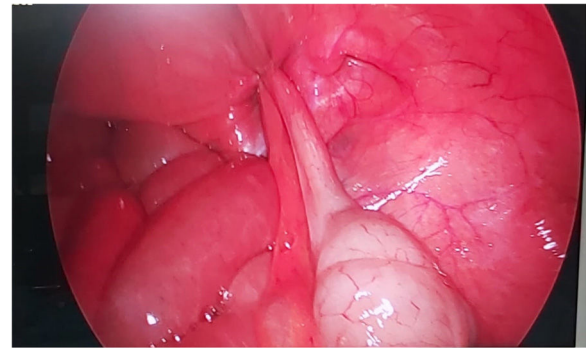


Figura 2

Paciente de 83 años sin antecedentes, que acude a urgencias por febrícula y dolor inguinal derecho. A la exploración, abdomen blando y depresible con hernia crural derecha irreductible.

Dada la situación actual de pandemia, se completa estudio con ecografía; decidiendo el radiólogo su paso a TAC y evidenciando hernia crural conteniendo apéndice con signos de apendicitis (fig. 1).

Se decide abordaje laparoscópico (fig. 2), realizando apendicectomía y TAPP.

Con este caso queremos contribuir a la literatura al presentar un infrecuente caso de apendicitis en hernia crural incarcerada. (Hernia de Garengoot).

* Autora para correspondencia.

Correo electrónico: smartin2910@gmail.com (S. Martín-Arroyo).

<https://doi.org/10.1016/j.ciresp.2022.01.012>

0009-739X/© 2022 AEC. Publicado por Elsevier España, S.L.U. Todos los derechos reservados.