



La imagen del mes

Úlceras perianales por crema antihemorroidal de venta libre

Perianal ulcers due to over-the-counter anti-hemorrhoidal cream

Elvis Vargas Castillo*, Franco Marinello, María Angeles Boleko y Manuel Prados Manuel

Unidad de Coloproctología, Hospital Universitario Dexeus, Barcelona, España

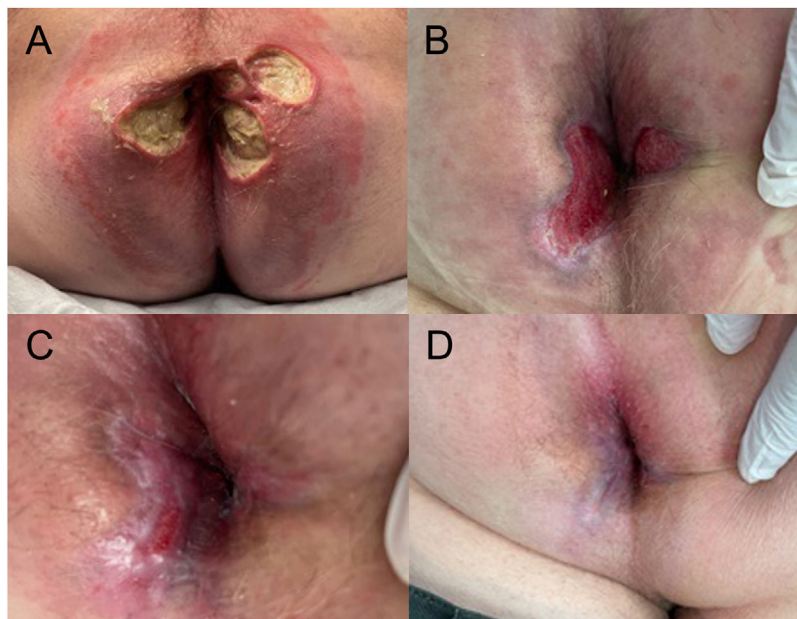


Figura 1 – Úlceras perianales en la primera consulta (A), 4 (B), 6 (C) y 8 (D) semanas una vez suspendido el tratamiento con crema antihemorroidal.

Las úlceras perianales (UP) pueden ser secundarias a múltiples causas. Cuando las UP se relacionan con medicamentos, una inadecuada perfusión de la región perianal parece ser el factor fisiopatológico principal. Presentamos el caso clínico de una UP en un varón de 69 años, tras el uso continuo durante 4 meses de una crema antihemorroidal de: triamcinolona, lidocaína y pentosano polisulfato sódico (Anso®), y su evolución al suspender su uso. Este caso pone en evidencia el potencial efecto dañino de un producto farmacológico que no precisa de prescripción y la necesidad de interrogar por la aplicación de agentes tópicos a los pacientes con UP (fig. 1).

Diagnóstico del caso: úlceras perianales por crema antihemorroidal de venta libre.

* Autor para correspondencia.

Correo electrónico: elvisvargasc@hotmail.com (E. Vargas Castillo).

<https://doi.org/10.1016/j.ciresp.2022.02.009>

0009-739X/© 2022 AEC. Publicado por Elsevier España, S.L.U. Todos los derechos reservados.