



Original

Hemitiroidectomía vía abordaje axilo-mamario unilateral (UABA) con insuflación de gas vs. convencional abierta: estudio prospectivo comparativo



David Saavedra-Pérez^{a,*}, Marti Manyalich^a, Paula Domínguez^a, Jordi Farguell^a, Ramón Rull^a, Miguel Ángel López-Boado^a, Jaime Vilaça^b y Óscar Vidal^a

^a Unidad de Endocrinología Médico-Quirúrgica, Cirugía Endocrina, Servicio de Cirugía General y del Aparato Digestivo, Instituto Clínic de Enfermedades Digestivas y Metabólicas (ICMDiM), Hospital Clínic de Barcelona, Universidad de Barcelona. IDIBAPS, Barcelona, España

^b Departamento de Cirugía General y del Aparato Digestivo, Hospital da Luz Arrábida, Escola de Medicina, Universidade do Minho, Braga, Oporto, Portugal

INFORMACIÓN DEL ARTÍCULO

Historia del artículo:

Recibido el 7 de diciembre de 2021

Aceptado el 17 de febrero de 2022

On-line el 21 March 2022

Palabras clave:

Tiroidectomía

Hemitiroidectomía

Abordaje axilo-mamario unilateral

Cirugía mínimamente invasiva

Tiroidectomía endoscópica

Tiroidectomía mínimamente

invasiva

Tiroidectomía de acceso remoto

RESUMEN

Antecedentes: El objetivo de este estudio fue comparar con el abordaje abierto convencional, los resultados quirúrgicos y estéticos de la tiroidectomía endoscópica por abordaje axilo-mamario unilateral (UABA) con insuflación de gas en pacientes con nódulo tiroideo unilateral.

Métodos: Entre agosto de 2017 y agosto de 2020, se llevó a cabo un estudio prospectivo comparativo de cohortes en pacientes propuestos para hemitiroidectomía. Los pacientes se asignaron a un tipo de abordaje (abierto o endoscópico) de manera sucesiva. Los resultados quirúrgicos y la satisfacción estética al alta hospitalaria y durante el seguimiento a 12 meses fueron evaluados y comparados entre ambos grupos.

Resultados: Un total de 200 pacientes fueron incluidos en el estudio: 100 se asignaron al abordaje abierto y 100 al endoscópico. Las características demográficas de los pacientes fueron similares entre ambos grupos. El tiempo operatorio total fue mayor en el abordaje endoscópico, debido al tiempo necesario para la disección subcutánea (el tiempo de hemitiroidectomía fue similar en ambos grupos). No hubo diferencia significativa en la frecuencia de complicaciones mayores. El tiempo de estancia hospitalaria fue mayor (por un día) en el grupo endoscópico. La satisfacción estética de los pacientes fue significativamente mayor en el grupo endoscópico que en el abierto ($p < 0,001$), al alta hospitalaria y al seguimiento a 12 meses.

Conclusión: El UABA con insuflación de gas para la hemitiroidectomía representa una opción terapéutica segura y eficaz para el tratamiento de patologías benignas tiroideas unilaterales.

© 2022 AEC. Publicado por Elsevier España, S.L.U. Todos los derechos reservados.

* Autor para correspondencia.

Correo electrónico: dsaavedr@clinic.cat (D. Saavedra-Pérez).

<https://doi.org/10.1016/j.ciresp.2022.02.014>

0009-739X/© 2022 AEC. Publicado por Elsevier España, S.L.U. Todos los derechos reservados.

Unilateral axillo-breast approach (UABA) with gas insufflation versus open conventional hemithyroidectomy: A prospective comparative study

ABSTRACT

Keywords:

Thyroidectomy
Hemithyroidectomy
Unilateral axillo-breast approach
Minimally invasive surgery
Endoscopic thyroidectomy
Minimally invasive thyroidectomy
Remote-access thyroidectomy

Background: The objective of this study was to compare with the conventional open approach, the surgical and aesthetic results of endoscopic thyroidectomy via unilateral axillo-breast approach (UABA) with gas insufflation in patients with a unilateral thyroid nodule.

Methods: Between August 2017 and August 2020, a prospective comparative cohort study was carried out in patients proposed for hemithyroidectomy. The patients were assigned to one type of approach (Open or Endoscopic) in a successive manner. Surgical results and aesthetic satisfaction at hospital discharge and during the 12-month follow-up were evaluated and compared between both groups.

Results: A total of 200 patients were included in the study: 100 for the Open approach and 100 for the Endoscopic. The baseline patient characteristics were similar between both groups. Total operative time was longer in the Endoscopic approach, due to the time required for subcutaneous dissection (the hemithyroidectomy time was similar in both groups). There was no significant difference in the frequency of major complications. The length of hospital stay was longer (for 1 day) in the Endoscopic group. The aesthetic satisfaction of the patients was significantly higher in the Endoscopic than in the Open group ($p < 0.001$), at hospital discharge and at 12-month follow-up.

Conclusion: UABA with gas insufflation for hemithyroidectomy represents a safe and effective therapeutic option for the treatment of unilateral benign thyroid pathologies.

© 2022 AEC. Published by Elsevier España, S.L.U. All rights reserved.

Introducción

Los nódulos tiroideos son significativamente más frecuentes en mujeres jóvenes que en hombres¹. La tiroidectomía convencional, a través de la clásica incisión de Kocher, deja una cicatriz notable en la parte inferior del cuello que puede afectar significativamente la calidad de vida, sobre todo en aquellos pacientes en la que la cicatrización es inadecuada²⁻⁶. En los últimos 30 años, los avances en cirugía mínimamente invasiva han permitido el desarrollo de diferentes métodos para ser aplicados en la cirugía de la glándula tiroidea con potenciales beneficios como limitar las cicatrices externas, mejorar la estética, reducir el dolor posoperatorio y el tiempo de recuperación después de la cirugía, sin comprometer la eficacia en el tratamiento de las patologías tiroideas⁷⁻⁹.

Los abordajes mínimamente invasivos para la tiroidectomía se pueden clasificar en cervicales o extracervicales^{7,8}. En la literatura están descritos múltiples estudios clínicos que comparan los diferentes abordajes mínimamente invasivos en términos de factibilidad, invasividad y estética, pero no existe una clara evidencia y, por ende, no hay consenso sobre el mejor abordaje mínimamente invasivo para la tiroidectomía⁷⁻⁹. En 2013, Lee et al. reportaron por primera vez la tiroidectomía UABA con insuflación de gas como una modificación del abordaje axilo-mamario bilateral (BABA) previamente descrito por Choe et al. y el abordaje axilo-mamario unilateral (UABA) sin insuflación de gas descrito por Koh et al.¹⁰⁻¹² Tanto el BABA como el UABA iniciales, sin insuflación de gas, son abordajes estéticamente correctos y quirúrgicamente eficaces, pero una desventaja importante es la necesidad de una amplia disección del tejido subcutáneo

desde la axila hasta la celda tiroidea, para crear el colgajo de piel y colocar el retractor externo que mantiene el espacio de trabajo quirúrgico¹⁰⁻¹². El UABA con insuflación de gas es teóricamente menos invasivo al disminuir considerablemente la disección del tejido subcutáneo; ya no es necesaria la colocación de un retractor externo para mantener el espacio quirúrgico, además preserva los resultados estéticos al mantener las cicatrices fuera del cuello^{10,13}.

La gran mayoría de estudios que evalúan los abordajes extracervicales mínimamente invasivos para la tiroidectomía provienen de países asiáticos, en los que estas técnicas han sido ampliamente aceptadas, probablemente inducido por las controversias culturales y psicosociales que una cicatriz en el cuello representa en dichas regiones^{7,8}. En América y Europa, estos abordajes quirúrgicos mínimamente invasivos se van adoptando con cautela, por argumentos como diferencias en la población, complejidad de las técnicas quirúrgicas y costos relativos^{2,9}. Sin embargo, después de una revisión sistemática de la literatura previamente llevada a cabo, podemos decir que los estudios europeos que evalúan estas técnicas, reportados hasta el momento actual, son escasos y que no hay un estudio europeo que evalúe la tiroidectomía vía UABA con insuflación de gas^{8,9}. El objetivo de este estudio prospectivo fue comparar con el abordaje abierto convencional, los resultados quirúrgicos y estéticos de la tiroidectomía endoscópica vía UABA con insuflación de gas en pacientes con nódulo tiroideo unilateral.

Métodos

Entre agosto de 2017 y agosto de 2020, se llevó a cabo un estudio prospectivo comparativo de cohortes en pacientes

propuestos para hemitiroidectomía con criterios de selección restrictivos en la Unidad de Endocrinología Médico-Quirúrgica de nuestro Centro. Este estudio fue aprobado por el Comité de Ética e Investigación de nuestro Hospital (HCB/0202). La asignación de la técnica se realizó mediante el orden de llegada con una relación 1 a 1. A todos los pacientes se les informó de manera detallada cada procedimiento antes de otorgar su consentimiento escrito. Este estudio fue diseñado, desarrollado, analizado y reportado de acuerdo con las recomendaciones STROBE¹⁴.

Pacientes

Criterios de selección

Los criterios de inclusión fueron: pacientes mayores de 18 años de edad con indicación para hemitiroidectomía que presenten nódulo tiroideo benigno < 5 cm, nódulo citológicamente indeterminado (clasificación de Bethesda III) < 5 cm, y con ecografía tiroidea preoperatoria con un diámetro tiroideo estimado < 20 cm y con volumen glandular estimado < 45 mL. Evaluaciones mamaria y axilar preoperatorias (mamografía/ecografía) sin hallazgos patológicos.

Los criterios de exclusión fueron los siguientes: indicación de tiroidectomía total y/o antecedente de cirugía tiroidea, ablación con yodo radiactivo, radioterapia de cabeza o cuello, parálisis de cuerdas vocales, pacientes con retraso mental, diagnóstico de cáncer de tiroides, grandes conglomerados de ganglios linfáticos metastásicos con invasión a las estructuras circundantes, bocios intratorácicos gigantes. Presencia de marcapasos o accesos venosos centrales de inserción a nivel pectoral, subclavia o cervical, artrosis, cirugía o limitación de la movilidad de la articulación del hombro. Pacientes con riesgo anestésico elevado o no permisivos a la insuflación de CO₂.

Criterios de eliminación: imposibilidad de llevar a cabo la intervención quirúrgica, decisión por parte del paciente de no continuar en el estudio, pérdida durante el seguimiento, ya fuera por causas no relacionadas con el procedimiento o personales.

Evaluación preoperatoria y de variables

Después de una explicación detallada de manera oral y escrita sobre los riesgos, ventajas y desventajas del procedimiento convencional abierto y endoscópico vía UABA con insuflación de gas, los pacientes se asignaron a una técnica según el orden de llegada (relación 1 a 1) y fueron categorizados en dos grupos de acuerdo al abordaje utilizado, grupo abierto convencional (abierto) o endoscópico vía UABA con insuflación de gas (endoscópico). Como evaluación preoperatoria, y de acuerdo a las guías internacionales, se llevaron a cabo exploración física de cabeza y cuello, pruebas de laboratorio, ecografía cervical y punción-aspiración con aguja fina (PAAF). La variable principal del estudio fue la presencia de complicación mayor (intraoperatoria y/o postoperatoria). Los resultados quirúrgicos evaluados fueron el tiempo quirúrgico (tiempo entre la incisión cutánea y cierre), pérdida intraoperatoria de sangre, dolor postoperatorio (evaluado mediante la escala visual análoga [EVA]), débito de drenaje (cada 24 h), tiempo de retirada de drenaje, estancia hospitalaria, resultados patológicos, tamaño del nódulo y complicaciones postoperatorias

(parálisis de cuerda vocal transitoria o permanente, hipocalcemia, infección de herida, seroma, hemorragia postoperatoria/hematoma, quemadura de piel, enfisema subcutáneo, parestesias en cuello o pared torácica y dificultad para la deglución). La parálisis de la cuerda vocal fue considerada permanente ante la ausencia de recuperación a los seis meses postoperatorios. El seguimiento ambulatorio de los pacientes se llevó a cabo a las dos semanas, a los tres y a los 12 meses después de la cirugía. A todos los pacientes se les evaluó el dolor postoperatorio, complicaciones postoperatorias y resultados estéticos, mediante la evaluación del grado de satisfacción de los pacientes mediante la escala: 1 = muy insatisfecho, 2 = insatisfecho, 3 = aceptable, 4 = satisfecho y 5 = muy satisfecho.

Procedimiento quirúrgico

Todas las cirugías fueron llevadas a cabo por cirujanos entrenados en cirugía endocrina y mínimamente invasiva con experiencia de más de 30 tiroidectomías endoscópicas (punto de corte previamente recomendado como adecuada curva de aprendizaje)^{7,8}. No se utilizaron antibióticos de manera profiláctica. El concepto operativo de hemitiroidectomía fue definido para este estudio como lobectomía tiroidea unilateral con istmectomía.

Hemitiroidectomía abierta

La técnica quirúrgica para el procedimiento abierto convencional está previamente descrita en Gómez Ramírez J, Cirugía Endocrina, 2020¹⁵.

Hemitiroidectomía vía UABA con insuflación de gas

De acuerdo a la técnica previamente descrita por Lee et al., el paciente se coloca en posición supina con el cuello rotado hacia el lado contralateral de la lesión y extendido, usando una almohada para el hombro ipsilateral^{10,13,16}. El brazo del lado de la lesión se coloca en abducción para exponer la axila, se identifican y marcan los bordes anteriores de los músculos esternocleidomastoideos (ECM) y la horquilla esternal. Para la colocación de trócares, se realiza una marca a 1 cm posterior de la línea axilar anterior y paralela al pliegue cutáneo axilar, otra marca a 5-6 cm por debajo y paralela a la marca anterior, justo en el pliegue mamario latero-superior, próximo a la axila y una tercera marca, en el borde circumareolar laterosuperior de la mama ipsilateral (fig. 1A). El cirujano principal se coloca entre el brazo en abducción y cuerpo del paciente, el cirujano ayudante por encima del brazo en abducción y la enfermera instrumentista en el lado contralateral, la posición de las pantallas de visualización dependerá del número disponible. A continuación, se realizan las incisiones específicas para insertar un trocar de 12 mm a nivel de la segunda marca axilar hasta llegar al plano suprafacial del músculo pectoral mayor, que servirá para la introducción del endoscopio de 10 mm/30°, permitiendo llegar, por un plano avascular y mediante disección roma y facilitada por la insuflación de CO₂ con una presión entre 5 y 8 mmHg, hasta la horquilla esternal y la inserción de músculo ECM ipsilateral. Se introduce otro trocar de 5 mm por la marca circumareolar (con trayecto subcutáneo hacia la horquilla esternal) para la introducción del aparato de energía a utilizar (fig. 1B). Se disecciona el área de la horquilla

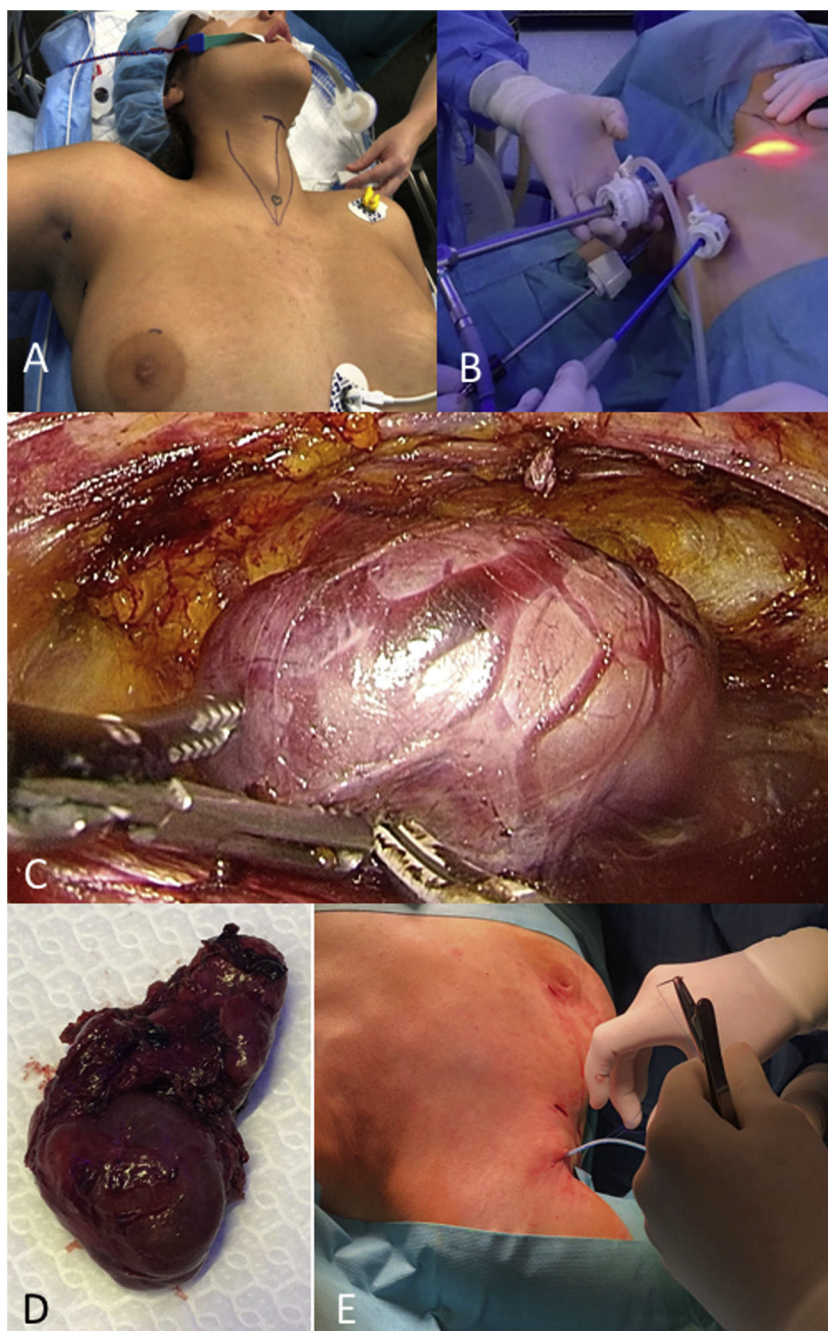


Figura 1 – A: Posición del paciente y referencias anatómicas. B: Posición de los trócares. C: Espacio quirúrgico intraoperatorio y visualización de estructuras tiroideas. D: Extracción de la pieza quirúrgica. E: Colocación del drenaje quirúrgico.

esternal bajo guía endoscópica y con el aparato de energía, para facilitar la inserción del trocar axilar restante de 5 mm, que servirá como puerto de trabajo, permitiendo una posición confortable tanto para el cirujano como de todos los miembros del equipo quirúrgico. La presión de CO₂ se mantiene entre 5 y 8 mmHg, mientras se crea el espacio de trabajo. La disección se inicia a través del espacio entre la cabeza esternal y clavicular del músculo ECM, se identifica y disecciona la vena yugular interna y el músculo esternotiroideo, revelando así la glándula tiroidea. La tráquea y el polo inferior de la glándula se

identifican y disecan de manera roma con el disector y el aparato de energía, la glándula se retrae medialmente y hacia arriba para identificar el nervio laríngeo recurrente y las glándulas paratiroides (fig. 1C). El polo superior es disecado teniendo cuidado de no dañar estas estructuras críticas y, posteriormente, las arterias tiroideas superiores se disecan cuidadosamente y se seccionan utilizando el aparato de energía, al tiempo que se evita dañar el músculo cricotiroides, se disecciona el ligamento de Berry respetando el nervio laríngeo recurrente y, finalmente, se disecciona y secciona el istmo,

completando así la hemitiroidectomía. La pieza se coloca en una endobolsa que se recupera a través de un puerto axilar de 12 mm sin traumatizar la pieza (fig. 1D). Se revisa endoscópicamente la hemostasia y se coloca un drenaje de succión en el lecho quirúrgico con salida por el puerto axilar de 5 mm (fig. 1E). Finalmente, se sutura la piel y se coloca un vendaje compresivo.

Análisis estadístico

Las variables se expresaron en medianas y porcentajes para las variables cualitativas y para variables cuantitativas media, desviación estándar y el rango intercuartílico 25-75%. Las diferencias entre los grupos de abordaje UABA y abordaje abierto, se evaluaron mediante un análisis univariado utilizando el χ^2 de Pearson o la prueba exacta de Fisher, a dos tendencias para las variables dicotómicas. Después de la evaluación de normalidad (prueba de Kolmogorov-Smirnov), se utilizaron las pruebas de t de Student y la U de Mann-Whitney para las comparaciones de variables continuas paramétricas y no paramétricas, respectivamente. La significancia estadística se consideró para un valor de $p < 0,05$. Se utilizará el paquete estadístico SPSS versión 21 (IBM Corp., Armonk, NY, EE. UU.) para el tratamiento de las variables.

Resultados

Un total de 225 pacientes fueron evaluados para el estudio, 200 cumplieron con los criterios de selección y fueron incluidos en el estudio. De los 200 pacientes, 100 se asignaron a la técnica abierta y 100 al abordaje endoscópico (fig. 2). Las características demográficas y clínicas se resumen en la tabla 1. Las características demográficas basales fueron similares entre ambos grupos. Así mismo, la distribución del tipo de sintomatología, función tiroidea, tamaño del nódulo y localización fue similar para ambos grupos. La tabla 2 resume los resultados quirúrgicos. El tiempo operatorio total fue significativamente mayor en el grupo endoscópico, debido al tiempo necesario para la disección subcutánea desde la

colocación de los trócares hasta la disección del espacio quirúrgico en la celda tiroidea, ya que el tiempo de hemitiroidectomía fue similar en ambos grupos. No hubo pérdidas hemáticas durante la cirugía > 10 mL en ninguno de los pacientes de los dos grupos y no fue necesaria la conversión a cirugía abierta en ninguno de los pacientes del grupo endoscópico. En cuanto a las complicaciones, no hubo diferencia significativa en cuanto a la presencia de hematoma, seroma, parálisis de cuerda vocal (lesión de nervio laríngeo recurrente) y dolor postoperatorio. Sin embargo, el grupo endoscópico presentó complicaciones menores (21%) como enfisema subcutáneo (17%), hipoestesia pectoral (3%) y cervical (1%), que se resolvieron espontáneamente a los tres meses de seguimiento. En el grupo abierto no se dejó drenaje en ninguno de los pacientes a diferencia del endoscópico, en el que se dejó drenaje en todos. El tiempo de estancia hospitalaria fue significativamente mayor en el grupo endoscópico (dos días en el 28% de los pacientes, $p = 0,01$) (tabla 2). No hubo diferencia estadísticamente significativa en cuanto a la anatomía patológica final entre los grupos (tabla 3). La tabla 4 resume los resultados estéticos de ambos grupos. La satisfacción de los pacientes en cuanto al resultado estético fue significativamente mayor en el grupo endoscópico comparado con el grupo abierto (muy satisfecho vs. satisfecho, $p < 0,001$), al momento del alta hospitalaria y persistente durante el seguimiento a 12 meses.

Discusión

El UABA con insuflación de gas para la tiroidectomía es una de las técnicas endoscópicas internacionalmente más aceptadas^{7,8,13,17}. Estudio clínicos en Corea del Sur y Vietnam demuestran que el UABA con insuflación de gas es una técnica segura y eficaz para el tratamiento de diferentes patologías tiroideas^{10,12,13,17}; sin embargo, existen factores que limitan su amplia aplicabilidad (especialmente en América y Europa), como las características demográficas de los pacientes, las habilidades quirúrgicas avanzadas necesarias tanto en cirugía endocrina como en cirugía mínimamente invasiva y, lo más

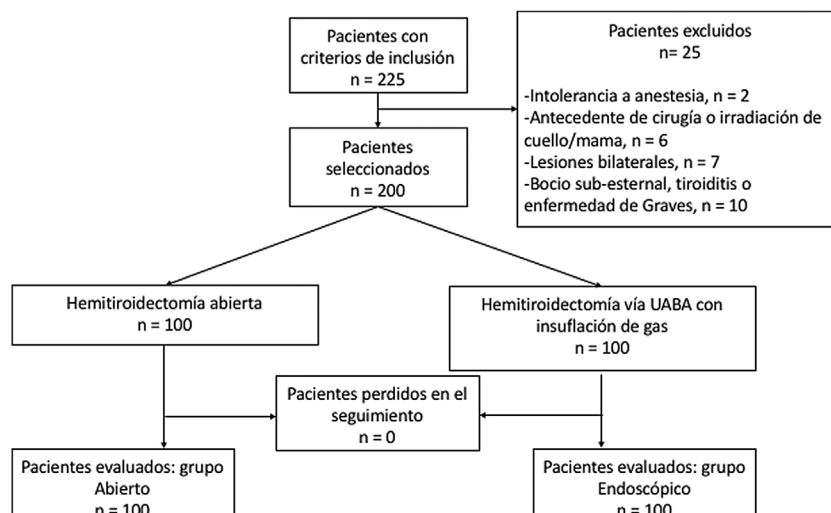


Figura 2 – Selección y asignación de los pacientes.

Tabla 1 – Características demográficas y clínicas de los grupos abierto y endoscópico

Característica	Grupo abierto (%), n = 100	Grupo endoscópico (%), n = 100	Valor de p
Edad, años, media±DE	43 ± 11,5	42±8,1	0,1
Género (mujer/hombre)	86/14	89/11	0,302
IMC, kg/m ² , media±DE	23,21±3,8	23,12 ± 4,1	0,61
ASA			0,108
I	76 (76)	69 (69)	
II	21 (21)	29 (29)	
III	3 (3)	2 (2)	
IV	0	0	
Síntomas			0,206
Asintomático	52 (52)	54 (54)	
Tumefacción	32 (32)	36 (36)	
Compresión	3 (3)	3 (3)	
Tumefacción y compresión	3 (3)	0 (0)	
Dolor	3 (3)	3 (3)	
Otros	7 (7)	4 (4)	
Función tiroidea			0,37
Normal	97 (97)	96 (96)	
Hipertiroidismo	3 (3)	3 (3)	
Hipotiroidismo	0 (0)	1 (1)	
Tamaño de nódulo, media±DE, mm	27,81±5,8	29,32±7,1	0,407
Localización			0,13
Lóbulo derecho	59 (59)	53 (53)	
Lóbulo izquierdo	41 (41)	47 (47)	

Los datos se presentan en números y porcentaje en paréntesis a menos que se indique lo contrario.

IMC: índice de masa corporal; DE: desviación estándar; ASA: American Society of Anesthesiology score.

importante, la necesidad de confirmar su seguridad y eficacia al compararla con la técnica abierta convencional^{2,8,9}. El presente estudio fue diseñado y llevado a cabo con el objetivo de evaluar los resultados quirúrgicos de la tiroidectomía endoscópica vía UABA con insuflación de gas (comparando con el abordaje abierto convencional), en el subgrupo de pacientes que pueden obtener el mayor beneficio de este procedimiento y bajo condiciones controladas. En nuestro estudio, los pacientes en ambos grupos fueron en su mayoría mujeres con una media de índice de masa corporal (IMC) < 25 kg/m², ASA I-II, una media de edad <55 años, con manifestaciones clínicas y características del nódulo tiroideo homogéneas para ambos grupos de comparación.

En nuestro estudio, todos los procedimientos fueron efectuados por el mismo equipo quirúrgico con experiencia tanto en cirugía endocrina como en cirugía mínimamente invasiva y con entrenamiento quirúrgico previo en la técnica endoscópica aplicada. Estas características pueden explicar que la hemorragia intropertatoria fue < 10 mL para todos los pacientes y que no hubo necesidad de conversión a cirugía abierta en ninguno de los pacientes del grupo endoscópico. Sin embargo, el tiempo quirúrgico total fue significativamente mayor en el grupo endoscópico que en el abierto (65,6±10,2 vs. 31,8 + 3,5 min, respectivamente; p < 0,001), siendo la diferencia explicada por el tiempo necesario desde la colocación de los trócares hasta la disección subcutánea para la creación del espacio quirúrgico en la celda tiroidea, ya que en el tiempo específico para la hemitiroidectomía no hubo diferencia estadísticamente significativa (abierto: 31,8 + 3,5 min vs. endoscópico: 37,2 + 2,9 min; p = 0,057). A pesar de esto, el tiempo quirúrgico total para la técnica endoscópica en nuestro estudio fue más corta que para otros tipos de abordajes endoscópicos^{12,18-21}. Koh et al. reportaron una media de

tiempo operatorio para la hemitiroidectomía vía UABA sin insuflación de gas de 119,23 + 31,47 min y Youn et al. de 165,3 + 43,5 min para la hemitiroidectomía vía BABA, estas diferencias con nuestro estudio pueden ser debidas a la mínima disección subcutánea necesaria para el UABA con insuflación de gas, comparando con las otras dos técnicas^{12,19}. Así mismo, no hubo diferencias en cuanto a las complicaciones postoperatorias mayores como disfonía, dolor o presencia de hematoma (tabla 2); pero el grupo endoscópico presentó complicaciones menores relacionadas con el procedimiento de disección subcutánea (hipoestesia pectoral o cervical) e insuflación de CO₂, siendo esta última la de mayor frecuencia (17%). Es importante señalar que todas estas complicaciones se resolvieron para el tercer mes de seguimiento y sin necesidad de algún tratamiento específico.

A diferencia del grupo abierto en el que todos los pacientes fueron dados de alta en el día postoperatorio 1, la estancia hospitalaria fue significativamente mayor en el grupo endoscópico (el 28% de los pacientes permanecieron dos días hospitalizados). Esto fue debido a que los pacientes permanecían en el hospital hasta la retirada del drenaje aspirativo colocado durante el procedimiento quirúrgico (a diferencia del grupo abierto en el que no se colocó ningún drenaje, en el grupo endoscópico a todos los pacientes se les colocó uno), que permaneció más de 24 h en los primeros 20 pacientes, y en los sucesivos, el drenaje se retiró en las primeras 24 h del postoperatorio (débitos escasos); todo esto sin impacto sobre el desarrollo de seromas. En nuestro estudio ningún paciente desarrolló seroma, a diferencia del estudio de Lee et al., que reportaron dos casos de seroma (2,9%, 2 de 68 pacientes) y en un estudio reciente en donde utilizaron la técnica UABA, pero sin insuflación de gas, cinco casos desarrollaron seroma (9,6%; 5 de 52 pacientes)^{10,12}. La amplia disección subcutánea para el

Tabla 2 – Resultados quirúrgicos de los grupos abierto y endoscópico

Variable	Grupo abierto (%), n = 100				Grupo endoscópico (%), n = 100				Valor p
	Seguimiento				Seguimiento				
	2 semanas	3 meses	12 meses		2 semanas	3 meses	12 meses		
Tiempo de disección subcutánea, media ± DE (min)					28,4±7,3				
Tiempo de hemitiroidectomía, media±DE (min)	31,8±3,5				37,2±2,9				0,057
Tiempo quirúrgico total, media±DE (min)	31,8±3,5				65,6±10,2				< 0,001
Hemorragia intraoperatoria < 10 mL									0,99
> 10 mL	100 (100)				100 (100)				
Complicaciones	0 (0)				0 (0)				
- Menores:	0 (0)	0 (0)	0 (0)	0 (0)	21 (21)	9 (9)	0 (0)	0 (0)	< 0,001
Enfisema subcutáneo					17 (17)	8 (8)	0 (0)	0 (0)	
Hipoestesia pectoral					3 (3)	1 (1)	0 (0)	0 (0)	
Hipoestesia cervical									
- Mayores:									
Disfonía					1(1)	0 (0)	0 (0)	0 (0)	
Dolor ≥ 3 EVA									
Quemadura de piel									0,094
Hematoma subcutáneo	6 (6)	3 (3)	3 (3)	0 (0)	7 (7)	2 (2)	1 (1)	0 (0)	
Parestesia cervical/pectoral	3 (3)	3 (3)	3 (3)	0 (0)	4 (4)	1 (1)	1 (1)	0 (0)	
Otras	3 (3)	0 (0)	0 (0)	0 (0)	1 (1)	0 (0)	0 (0)	0 (0)	
	0 (0)	0 (0)	0 (0)	0 (0)	1 (1)	1 (1)	0 (0)	0 (0)	
	0 (0)	0 (0)	0 (0)	0 (0)	1 (1)	0 (0)	0 (0)	0 (0)	
	0 (0)	0 (0)	0 (0)	0 (0)	0 (0)	0 (0)	0 (0)	0 (0)	
	0 (0)	0 (0)	0 (0)	0 (0)	0 (0)	0 (0)	0 (0)	0 (0)	
Estancia hospitalaria									0,01
1 día									
2 días	100 (100)				72 (72)				
	0 (0)				28 (28)				

Los datos se presentan en números y porcentaje en paréntesis, a menos que se indique lo contrario.
DE: desviación estándar.

Tabla 3 – Características patológicas de los grupos abierto y endoscópico

Variable	Grupo abierto (%), n = 100	Grupo endoscópico (%), n = 100	Valor de p
<i>Benigno</i>	97 (97)	95 (95)	0,24
Adenoma folicular	55 (55)	52 (52)	
Hiperplasia nodular	26 (26)	25 (25)	
Bocio multinodular	13 (13)	13 (13)	
Otros	3 (3)	5 (5)	
<i>Carcinoma papilar</i>	3 (3)	4 (4)	0,71
pT1a	3 (3)	3 (3)	
pT1b	0 (0)	1 (1)	
<i>Carcinoma folicular</i>	0 (0)	1 (1)	0,83
pT1a	0 (0)	1 (1)	

Los datos se presentan en números y porcentaje en paréntesis a menos que se indique lo contrario.
DE: desviación estándar.

Tabla 4 – Resultados estéticos de los grupos abierto y endoscópico

Variable	Grupo abierto (%), n = 100				Grupo endoscópico (%), n = 100				Valor de p < 0,001*
	n (%)	Seguimiento			n (%)	Seguimiento			
		2 semanas	3 meses	12 meses		2 semanas	3 meses	12 meses	
Muy satisfecho	68* (68)	68 (68)	74 (74)	81 (81)	91* (91) (94)	94 (94)	97 (97)	99 (99)	
Satisfecho	25 (25)	25 (25)	23 (23)	16 (16)	9 (9)	6 (6)	3 (3)	1 (1)	
Aceptable	7 (7)	7 (7)	3 (3)	3 (3)	0 (0)	0 (0)	0 (0)	0 (0)	
Insatisfecho	0 (0)	0 (0)	0 (0)	0 (0)	0 (0)	0 (0)	0 (0)	0 (0)	
Muy insatisfecho	0 (0)	0 (0)	0 (0)	0 (0)	0 (0)	0 (0)	0 (0)	0 (0)	

Los datos se presentan en números y porcentaje en paréntesis, a menos que se indique lo contrario.

DE: desviación estándar.

* Comparaciones categóricas entre grupos.

espacio de trabajo quirúrgico puede ser la causa del desarrollo de seroma en estos abordajes, lo que explicaría que en el grupo endoscópico de nuestro estudio (con una disección subcutánea mínima necesaria) no hubo desarrollo de seroma, incluso a pesar de la retirada temprana del drenaje aspirativo. Bajo este mismo concepto, serán necesarios futuros estudios que evalúen la utilidad del drenaje aspirativo en el UABA con insuflación de gas, ya que su colocación o no puede tener un impacto sobre la estancia hospitalaria de estos pacientes. Es fundamental señalar que el uso de CO₂, teóricamente se puede relacionar con complicaciones graves. Sin embargo, la presión de gas recomendada y utilizada en nuestro estudio de 5-8 mmHg no se ha asociado con complicaciones graves y esto es consistente con los estudios reportados por Lee et al. y Nguyen et al.^{10,13}

El resultado estético fue significativamente mejor evaluado en el grupo endoscópico, comparado con el grupo abierto. Al alta hospitalaria, el 91% de los pacientes del grupo endoscópico estuvo muy satisfecho con la apariencia de su cuello y de sus cicatrices y el 9% restante estuvo satisfecho, comparado con los pacientes del grupo abierto en el que el 68% estuvo muy satisfecho, 25% satisfecho y 7% lo consideró aceptable, estas diferencias permanecieron significativas durante el seguimiento a las dos semanas, tres y 12 meses ($p < 0,001$, tabla 4). Los nódulos tiroideos son más frecuentes en mujeres jóvenes que en hombres¹. La cicatriz quirúrgica de la tiroidectomía abierta convencional se localiza en una zona visible y expuesta en la cara anterior del cuello, e incluso en algunas pacientes se puede desarrollar de manera hipertrófica o queloide, lo que puede ocasionar problemas estéticos significativos con un impacto en la funcionalidad psicosocial de las pacientes^{3,5,6,22}. Balci et al. reportaron que la calidad de vida (QoL) de las pacientes con queloides y cicatrices hipertóxicas se afecta tanto como la de las pacientes con psoriasis²³. Además, una disminución en la calidad de vida es frecuente en pacientes con enfermedades crónicas cutáneas⁴. El cuestionario *Dermatology Life Quality Index* (DLQI) se ha utilizado para evaluar la calidad de vida de los pacientes con enfermedades dermatológicas como psoriasis, acné vulgaris, dermatitis atópica y cicatrices hipertróficas^{4,23-28}. En los pacientes con vitiligo, la media del puntaje del cuestionario DLQI se ubicó en un rango de 4,82 a 10,67²⁴⁻²⁶. En los pacientes con psoriasis y escabiasis, la media del puntaje DLQI varió de 8,73 a 9,16 y 10,09,

respectivamente^{23,27,28}. La media del puntaje DQLI de los pacientes con dermatitis atópica severa fue de 8,8²⁹. Choi et al. reportaron una media de puntaje DQLI en los pacientes con cicatriz quirúrgica posttiroidectomía del 9,02, que es similar a la de los pacientes con psoriasis o dermatitis atópica grave^{4,29,30}. Estudios que evalúen la calidad de vida en los pacientes tiroidectomizados vía UABA con insuflación de gas son fundamentales.

Nuestro estudio tiene limitaciones que es necesario destacar. Los criterios de selección de nuestros pacientes fueron restrictivos con el objetivo de evaluar la seguridad, factibilidad y los resultados quirúrgicos y estéticos en el subgrupo de pacientes que hipotéticamente pueden obtener el mayor beneficio de la hemitiroidectomía vía UABA con insuflación de gas: pacientes con nódulos tiroideos benignos o indeterminados unilaterales < 5 cm con preferencia de evitar la cicatriz cervical de la técnica abierta convencional. Sin embargo, la evaluación de pacientes con otras indicaciones quirúrgicas como tiroidectomía total o pacientes diagnosticados con enfermedades oncológicas tiroideas escapan a los límites de este estudio. Así mismo, los resultados de nuestro estudio provienen y son aplicables para nuestro centro, ya que los procedimientos llevados a cabo fueron completados por nuestro equipo quirúrgico que cuenta con experiencia tanto en cirugía endocrina como en cirugía mínimamente invasiva y con entrenamiento quirúrgico previo en la técnica endoscópica aplicada, por lo que son necesarios estudios multicéntricos que confirmen nuestros hallazgos.

En conclusión, podemos decir que nuestros resultados sugieren que en pacientes seleccionados y con equipos quirúrgicos experimentados en cirugía endocrina y mínimamente invasiva, especializados en la UABA con insuflación de gas, esta técnica para la hemitiroidectomía puede representar una opción terapéutica segura y eficaz para el tratamiento de patologías tiroideas unilaterales, con un perfil de complicaciones mayores similar a la cirugía abierta convencional, pero con un resultado estético excelente.

Financiación

Los autores declaramos que este estudio no ha recibido financiación.

Conflicto de intereses

Los autores declaran no tener ningún conflicto de intereses.

BIBLIOGRAFÍA

- Durante C, Grani G, Lamartina L, Filetti S, Mandel SJ, Cooper DS. The Diagnosis and Management of Thyroid Nodules: A Review. *JAMA*. 2018;319:914-24.
- Berber E, Bernet V, Fahey TJ, Kebebew E, Shaha A, Stack BC, et al. American Thyroid Association Statement on Remote-Access Thyroid Surgery. *Thyroid*. 2016;26:331-7.
- Dordea M, Aspinall S. Short and long-term cosmesis of cervical thyroidectomy scars. *Ann R Coll Surg Engl*. 2016;98:11.
- Choi Y, Lee JH, Kim YH, Lee YS, Chang HS, Park CS, et al. Impact of postthyroidectomy scar on the quality of life of thyroid cancer patients. *Ann Dermatol*. 2014;26:693-9.
- Best AR, Shipchandler TZ, Cordes SR. Midcervical scar satisfaction in thyroidectomy patients. *Laryngoscope*. 2017;127:1247-52.
- Arora A, Swords C, Garas G, Chaidas K, Prichard A, Budge J, et al. The perception of scar cosmesis following thyroid and parathyroid surgery: A prospective cohort study. *Int J Surg*. 2016;25:38-43.
- Tae K, Ji YB, Song CM, Ryu J. Robotic and Endoscopic Thyroid Surgery: Evolution and Advances. *Clin Exp Otorhinolaryngol*. 2019;12:1-11.
- Vidal O, Saavedra-Perez D, Vilaça J, Pantoja JP, Delgado-Oliver E, Lopez-Boado MA, et al. Minimally-invasive endocrine neck surgery. *Cir Esp*. 2019;97:305-13.
- Vidal Ó, Saavedra-Perez D. Remote-access thyroid surgery: Controversies. *Cir Esp*. 2020;98:1-3.
- Lee MC, Mo JA, Joon Choi I, Lee BC, Lee GH. New endoscopic thyroidectomy via a unilateral axillo-breast approach with gas insufflation: Preliminary report. *Head Neck*. 2013;35:471-6.
- Choe JH, Kim SW, Chung KW, Park KS, Han W, Noh DY, et al. Endoscopic Thyroidectomy Using a New Bilateral Axillo-Breast Approach. *World J Surg*. 2007;31:601-6.
- Koh YW, Kim JW, Lee SW, Choi EC. Endoscopic thyroidectomy via a unilateral axillo-breast approach without gas insufflation for unilateral benign thyroid lesions. *Surg Endosc*. 2009;23:2053-60.
- Nguyen XH, Nguyen XH, Mai TKN, Nguyen TTN, Tran NL, Le VQ. Feasibility and Safety of Endoscopic Thyroidectomy Via a Unilateral Axillobreast Approach for Unilateral Benign Thyroid Tumor in Vietnam. *Surg Laparosc Endosc Percutan Tech*. 2019;29:447-50.
- Von Elm E, Altman DG, Egger M, Pocock SJ, Gøtzsche PC, Vandenbroucke JP. The Strengthening the Reporting of Observational Studies in Epidemiology (STROBE) statement: guidelines for reporting observational studies. *J Clin Epidemiol*. 2008;61:344-9.
- Gómez Ramírez J. *Cirugía endocrina*, 3 a ed. Aran Ediciones; 2020.
- Vidal O, Delgado-Oliver E, Pino V, Vilaça J. Tiroidectomía endoscópica transaxilar: un abordaje más que ofrecer a nuestros pacientes. *Cir Esp*. 2018;96:586.
- Nguyen HX, Nguyen LT, Nguyen HV, Nguyen HX, Trinh HL, Nguyen TX, et al. Comparison of Transoral Thyroidectomy Vestibular Approach and Unilateral Axillobreast Approach for Endoscopic Thyroidectomy: A Prospective Cohort Study. *J Laparoendosc Adv Surg Tech A*. 2021;31:11-7.
- Fernández Ranvier G, Meknat A, Guevara DE, Llorente PM, Vidal Fortuny J, Sneider M, et al. International Multi-institutional Experience with the Transoral Endoscopic Thyroidectomy Vestibular Approach. *J Laparoendosc Adv Surg Tech A*. 2020;30:278-83.
- Shimazu K, Shiba E, Tamaki Y, Takiguchi S, Taniguchi E, Ohashi S, et al. Endoscopic thyroid surgery through the axillo-bilateral-breast approach. *Surg Laparosc Endosc Percutan Tech*. 2003;13:196-201.
- Anuwong A, Ketwong K, Jitratoom P, Sasanakietkul T, Duh QY. Safety and Outcomes of the Transoral Endoscopic Thyroidectomy Vestibular Approach. *JAMA Surg*. 2018;153:21.
- Park KN, Jung CH, Mok JO, Kwak JJ, Lee SW. Prospective comparative study of endoscopic via unilateral axillobreast approach versus open conventional total thyroidectomy in patients with papillary thyroid carcinoma. *Surg Endosc*. 2015;30:3797-801.
- Choi Y, Lee JH, Kim YH, Lee YS, Chang HS, Park CS, et al. Impact of Postthyroidectomy Scar on the Quality of Life of Thyroid Cancer Patients. *Ann Dermatol*. 2014;26:693.
- Balci DD, Inandi T, Dogramaci CA, Celik E. DLQI scores in patients with keloids and hypertrophic scars: a prospective case control study. *J Dtsch Dermatol Ges*. 2009;7:688-91.
- Kent G, Al-Abadie M. Factors affecting responses on Dermatology Life Quality Index items among vitiligo sufferers. *Clin Exp Dermatol*. 1996;21:330-3.
- Dolatshahi M, Ghazi P, Feizy V, Hemami MR. Life quality assessment among patients with vitiligo: comparison of married and single patients in Iran. *Indian J Dermatol Venereol Leprol*. 2008;74:700.
- Parsad D, Pandhi R, Dogra S, Kanwar AJ, Kumar B. Dermatology Life Quality Index score in vitiligo and its impact on the treatment outcome. *Br J Dermatol*. 2003;148:373-4.
- Jin-gang A, Sheng-xiang X, Sheng-bin X, Jun-min W, Song-mei G, Ying-ying D, et al. Quality of life of patients with scabies. *J Eur Acad Dermatology Venereol*. 2010;24:1187-91.
- Daudén E, Herrera E, Puig L, Sánchez-Carazo JL, Toribio J, Perulero N. Impact of active and stable psoriasis on health-related quality of life: The PSO-LIFE study. *Actas Dermosifiliogr*. 2013;104:685-93.
- Misery L, Finlay AY, Martin N, Boussetta S, Nguyen C, Myon E, et al. Atopic Dermatitis: Impact on the Quality of Life of Patients and Their Partners. *Dermatology*. 2007;215:123-9.
- Mazzotti E, Barbaranelli C, Picardi A, Abeni D, Pasquini P. Psychometric properties of the Dermatology Life Quality Index (DLQI) in 900 Italian patients with psoriasis. *Acta Derm Venereol*. 2005;85:409-13.