



La imagen del mes

Hernia de hiato complicada con vólvulo gástrico

Gastric volvulus: A complication of hiatal hernia



María Martínez Galilea^{*}, Aitana García Tejero, Juan Ignacio Peña Sainz de Aja y Enrique García Tricio

Cirugía General del Aparato Digestivo y Cirugía Plástica, Hospital San Pedro, Logroño, La Rioja, España

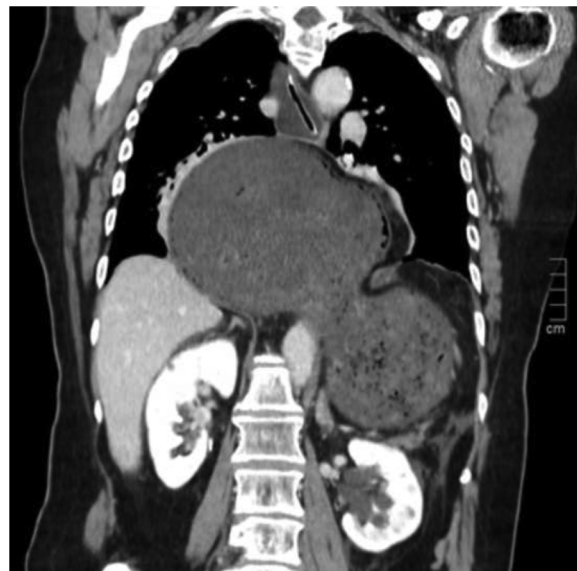


Figura 1

Mujer de 78 años que consulta por dolor abdominal epigástrico de 24 h de evolución. TC toracoabdominal evidencia hernia de hiato gigante complicada con vólvulo gástrico (fig. 1). Tras el TC, parada cardiorrespiratoria secundaria a shock obstructivo por taponamiento cardiaco. Se reanima con éxito y se realiza gastroscopia identificando isquemia gástrica con zonas de necrosis, por lo que se indica cirugía urgente. Tras reducción y devolvulación gástrica, se objetiva necrosis extensa en curvatura mayor. Se realiza gastrectomía vertical, cierre de pilares diafrmáticos y yeyunostomía de alimentación.

Diagnóstico del caso: hernia de hiato complicada con vólvulo gástrico.

^{*} Autor para correspondencia.

Correo electrónico: mariamartinezagalilea@hotmail.com (M. Martínez Galilea).

<https://doi.org/10.1016/j.ciresp.2022.02.015>

0009-739X/© 2022 AEC. Publicado por Elsevier España, S.L.U. Todos los derechos reservados.