



La imagen del mes

Variz rectal gigante en paciente con hipertensión portal

Giant rectal varix in a patient with portal hypertension

Beatriz Castro Andrés*, Jorge Sancho Muriel, Luis Hurtado Pardo y Cristina Martínez Chicote

Servicio de Cirugía General y del Aparato Digestivo, Hospital Universitari y Politécnic La Fe, Valencia, España

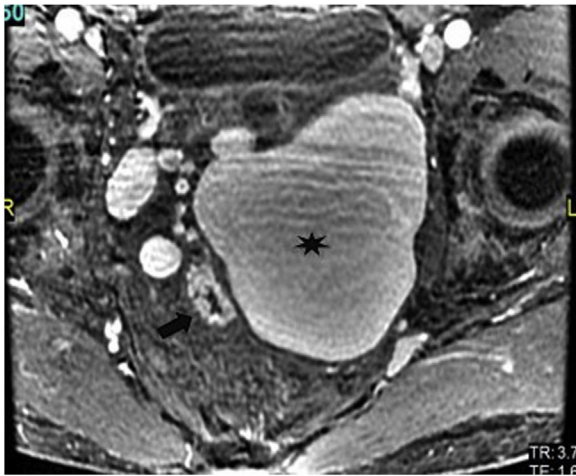


Figura 1 – RMN pélvica en corte axial con secuencia LAVA. Se visualizan el recto (flecha) y la variz rectal adyacente (asterisco).

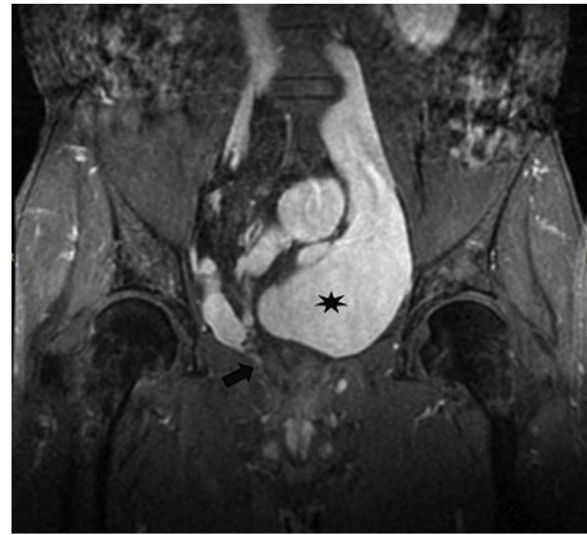


Figura 2 – RMN pélvica en corte coronal con secuencia LAVA. Se visualizan el recto colapsado (flecha) y variz rectal adyacente (asterisco).

Varón de 46 años sin antecedentes de interés salvo una cavernomatosis portal criptogénica no filiada diagnosticada en 1994 con biopsia no concluyente. Acude por primera vez a nuestras consultas en 2011 para estudio de rectorragia y sensación de masa anal.

En la exploración física se identifican hemorroides grado 1 que no justifican la clínica. Se solicita RMN para descartar patología pélvica, que evidencia una gran dilatación varicosa de hasta 4 cm cuyo trayecto se extiende desde el hilio hepático hacia el flanco izquierdo y el hipogastrio, que permanece sin cambios en la última RMN, de la que se han obtenido las fotografías (figs. 1-2).

* Autor para correspondencia.

Correo electrónico: bea.ca.93@gmail.com (B. Castro Andrés).

<https://doi.org/10.1016/j.ciresp.2022.03.009>

0009-739X/© 2022 AEC. Publicado por Elsevier España, S.L.U. Todos los derechos reservados.