

## Video del mes

## Autotrasplante de vaina posterior del recto para cierre de resecciones de pared abdominal por tumor



### Autotransplantation of the posterior rectus sheath for closure of abdominal wall resections due to tumour

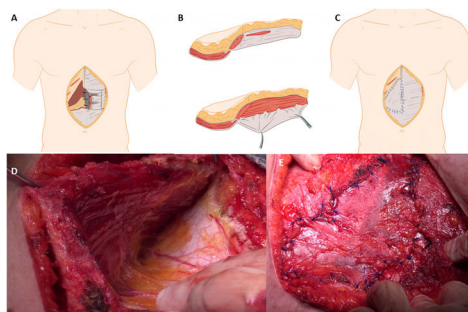
Iago Justo<sup>a,b,c,\*</sup>, Clara Fernández<sup>a,b,c</sup>, Carmen Marrón<sup>d</sup> y Carlos Jiménez-Romero<sup>a,b,c</sup>

<sup>a</sup>Unidad de Cirugía Hepato-Bilio-Pancreática y Trasplante de Órganos Abdominales, Hospital Universitario 12 de Octubre, Madrid, España

<sup>b</sup>Departamento de Cirugía, Facultad de Medicina, Universidad Complutense de Madrid, Instituto de Investigación Sanitaria Hospital 12 de Octubre (imas12), Madrid, España

<sup>c</sup>CIBERES, España

<sup>d</sup>Servicio de Cirugía Torácica, Hospital Universitario 12 de Octubre, Madrid, España



**Figura 1 – A) Detalle de la extracción de la vaina posterior del recto. B) Ampliación de la disección en la vaina posterior del recto para extracción del flap. C) Implante del flap en el defecto superior. D) Disección en la paciente de la vaina posterior del recto. E) Reimplante de la vaina posterior en el defecto.**

Presentamos una técnica de recurso para el cierre de la pared abdominal tras resecciones de pared de origen tumoral. Se trata de una paciente de 37 años sin antecedentes, remitida para tratamiento quirúrgico de tumor desmoide resistente a raloxifeno. Se realiza resección de la tumoración y posterior desdoblamiento de la

vaina posterior cubriendo un defecto de 20 × 7 cm (fig. 1). Se sutura a los márgenes internos del recto izquierdo y a la vaina anterior del recto derecho con sutura irreabsorbible. Se informó la AP como resección R0. No presentó complicaciones postoperatorias. Tras 6 meses no presentó recidiva herniaria ni bulging.

\* Autor para correspondencia.

Correo electrónico: [iagojusto@hotmail.com](mailto:iagojusto@hotmail.com) (I. Justo).

<https://doi.org/10.1016/j.ciresp.2022.04.012>

0009-739X/© 2022 AEC. Publicado por Elsevier España, S.L.U. Todos los derechos reservados.

---

### Contribución de los autores

- **Iago Justo Alonso:** redacción del artículo, revisión crítica y aprobación de la revisión final; diseño del estudio
- **Clara Fernández:** adquisición y recogida de datos
- **Carmen Marrón:** adquisición y recogida de datos
- **Carlos Jiménez-Romero:** diseño del estudio; redacción del artículo; revisión crítica y aprobación de la revisión final

---

### Financiación

Los autores declaran no haber recibido ninguna subvención ni financiación para este trabajo.

---

### Conflicto de intereses

Los autores declaran no tener conflictos de intereses

---

### Anexo. Material adicional

Se puede consultar material adicional a este artículo en su versión electrónica disponible en [doi:10.1016/j.ciresp.2022.04.012](https://doi.org/10.1016/j.ciresp.2022.04.012).