



La imagen del mes

Neumatosis esofágica espontánea de diagnóstico incierto



Spontaneous esophageal pneumatosis. Uncertain diagnosis

Daniel Humaran Cozar, Marta Viciano Martín*, Arantxa Clavell Font y Elisenda Garsot Savall

Cirugía General y Digestiva, Hospital Universitari Germans Trias i Pujol, Badalona, Barcelona, España

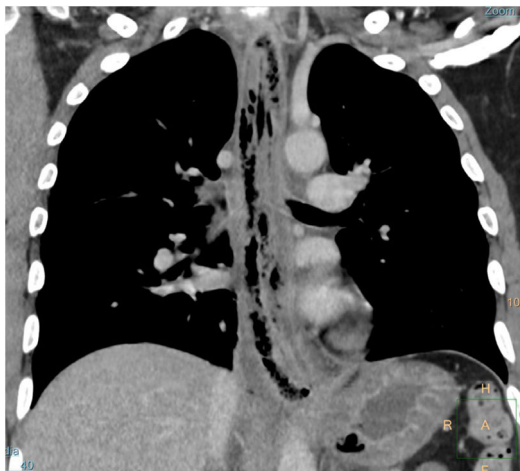

Figura 1

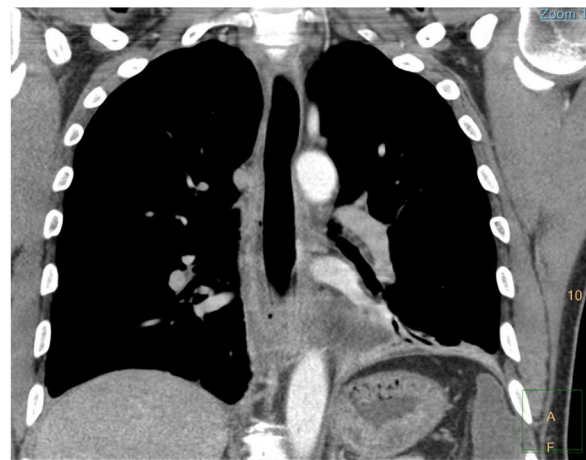


Figura 2

Varón de 49 años, natural de Bolivia, consulta por molestias orofaríngeas con disfagia progresiva, rinolalia, dolor torácico urente y fiebre de 39 °C. En la TC torácica (fig. 1) se observa severo engrosamiento esofágico con burbujas aéreas transmurales sin aire libre en mediastino. La fibrogastroscoopia revela edema esofágico en todo su trayecto hasta cardias sin lesiones mucosas. La rinolaringoscopia describe aritenoiditis. Ingresa en la UCI con cobertura antibiótica y antifúngica de amplio espectro. Serologías negativas. Tras 10 días de ingreso presenta mejoría radiológica (fig. 2) y estabilidad clínica que permite inicio de dieta oral progresiva sin incidencias. El paciente dado de alta sin diagnóstico definitivo.

* Autor para correspondencia.

Correo electrónico: mviciano13@gmail.com (M. Viciano Martín).

<https://doi.org/10.1016/j.ciresp.2022.04.011>

0009-739X/© 2022 AEC. Publicado por Elsevier España, S.L.U. Todos los derechos reservados.