



Vídeo del mes

Manejo mínimamente invasivo del trauma abdominal cerrado

Minimally invasive approach to blunt abdominal trauma

Rosa González Martín *, Alfredo Vivas López, Francisco Javier García Borda y Eduardo Ferrero Herrero

Servicio de Cirugía General y del Aparato Digestivo y Trasplante de Órganos Abdominales, Hospital Universitario 12 de Octubre, Madrid, España

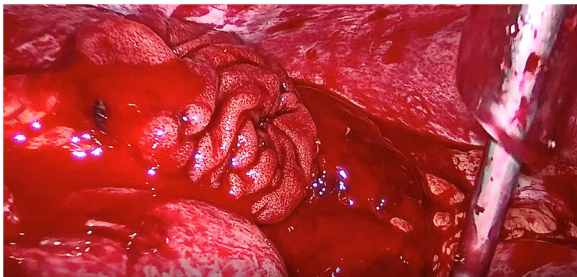


Figura 1

exploradora, con colocación de trócar de Hasson umbilical y trócares de 5 mm y 11 mm en ambos flancos y un trócar auxiliar en hipocondrio izquierdo que permite hacer una adecuada exploración de la cavidad, identificación de una perforación de intestino delgado con sangrado activo que se trata con resección y anastomosis intracorpórea con buena evolución postoperatoria (fig. 1).

Anexo. Material adicional

Se puede consultar material adicional a este artículo en su versión electrónica disponible en [doi:10.1016/j.ciresp.2022.06.019](https://doi.org/10.1016/j.ciresp.2022.06.019).

Se presenta el vídeo del manejo mínimamente invasivo ante un paciente con un traumatismo abdominal cerrado, con estabilidad hemodinámica que presenta hemo neumoperitoneo en la prueba de imagen inicial. Se realiza una laparoscopia

* Autor para correspondencia.

Correo electrónico: rosagonz@ucm.es (R. González Martín).

<https://doi.org/10.1016/j.ciresp.2022.06.019>

0009-739X/© 2022 AEC. Publicado por Elsevier España, S.L.U. Todos los derechos reservados.