



## Video del mes

# Oclusión intestinal por migración de balón intragástrico



## Intragastric balloon migration as a cause of intestinal obstruction

Roser Termes-Serra\*, Víctor Turrado-Rodríguez, Alba Torroella y Xavier Morales

Servicio de Cirugía Gastrointestinal, Hospital Clínic de Barcelona, Barcelona, España

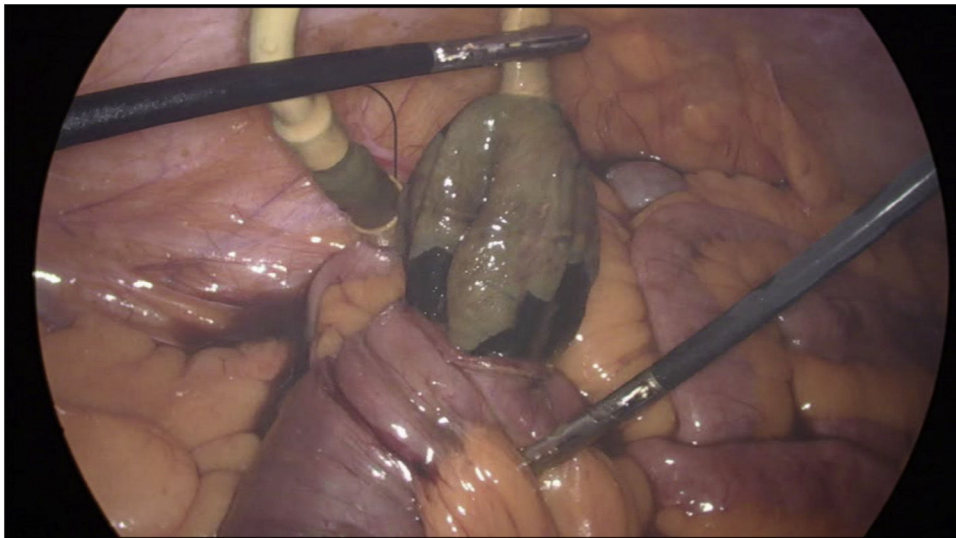


Figura 1

El uso de balones intragástricos como tratamiento de la obesidad mórbida sigue siendo controvertido, especialmente en cuanto a la pérdida ponderal a largo plazo. Sus complicaciones han sido poco descritas, pero deben ser conocidas por los cirujanos que atienden urgencias [figura 1](#).

Presentamos el caso de un varón de 29 años a quien se le implantó un balón intragástrico SPATZ3 y que, a los 11 meses del procedimiento, consultó en Urgencias por un cuadro oclusivo, evidenciándose por TC que el balón había migrado a

yeyuno distal, causando la oclusión intestinal. Se trató el caso mediante enterotomía laparoscópica sin incidencias.

### Anexo. Material adicional

Se puede consultar material adicional a este artículo en su versión electrónica disponible en [doi:10.1016/j.ciresp.2023.02.020](https://doi.org/10.1016/j.ciresp.2023.02.020).

\* Autor para correspondencia.

Correo electrónico: [rosertermesserra@gmail.com](mailto:rosertermesserra@gmail.com) (R. Termes-Serra)

[@RoTermes](https://twitter.com/RoTermes).

<https://doi.org/10.1016/j.ciresp.2023.02.020>

0009-739X/© 2023 AEC. Publicado por Elsevier España, S.L.U. Todos los derechos reservados.