



## Video de mes

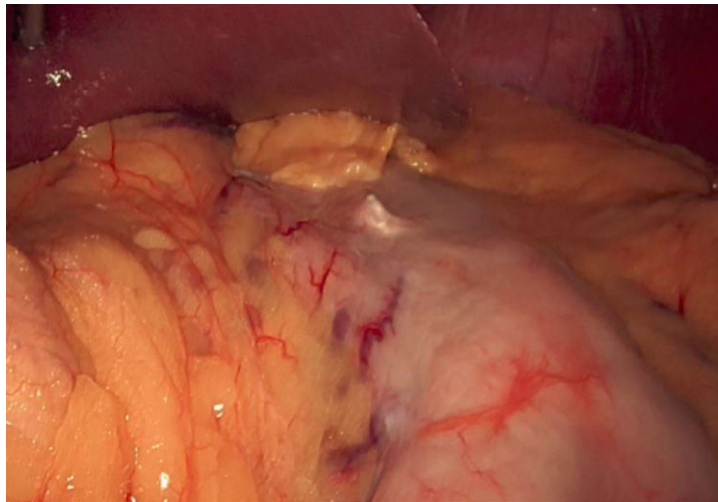
## Gastrectomía vertical laparoscópica tras gastroplastia vertical endoscópica: ¿cirugía de revisión factible o peligrosa?

### Laparoscopic sleeve gastrectomy after endoscopic sleeve gastroplasty: Feasible or hazardous revisional surgery?

Álvaro Soler-Silva <sup>a,\*</sup>, Octavio Cordero <sup>b</sup>, Carlos Barroso <sup>b</sup> y Camilo Boza <sup>b</sup>

<sup>a</sup> Department of General Surgery, Elche University Hospital, Alicante, España

<sup>b</sup> Nutrition and Bariatric Center, Clínica Las Condes, Santiago de Chile, Chile



La gastroplastia vertical endoscópica (GVE) utiliza suturas endoscópicas disminuyendo el volumen del estómago. No existe evidencia sobre si las suturas y los anclajes de la GVE aumentan el riesgo de fugas en la línea de grapado de la gastrectomía vertical laparoscópica (GVL) revisional. En este [vídeo](#), mostramos la realización de una GVL tras una GVE previa por reganancia de peso (IMC 31) y síndrome metabólico asociado. Se minimizaron los riesgos de fuga, eliminando los anclajes presentes en el trayecto de la grapadora y reforzán-

dose con una sutura manual. El paciente fue dado de alta al día siguiente sin complicaciones.

#### Appendix A. Material adicional

Se puede consultar material adicional a este artículo en su versión electrónica disponible en [doi:10.1016/j.ciresp.2023.03.005](https://doi.org/10.1016/j.ciresp.2023.03.005)

\* Autor para correspondencia.

Correo electrónico: [soler.medi@gmail.com](mailto:soler.medi@gmail.com) (Á. Soler-Silva)

[@solersurg](https://twitter.com/solersurg)

<https://doi.org/10.1016/j.ciresp.2023.03.005>

0009-739X/© 2023 AEC. Publicado por Elsevier España, S.L.U. Todos los derechos reservados.