



# CIRUGÍA y CIRUJANOS

Órgano de difusión científica de la Academia Mexicana de Cirugía  
Fundada en 1933

[www.amc.org.mx](http://www.amc.org.mx) [www.elsevier.es/circir](http://www.elsevier.es/circir)



## ARTÍCULO ORIGINAL

# Melanoma maligno primario del sistema nervioso central: un reto diagnóstico



Javier Quillo-Olvera\*, Juan Salvador Uribe-Olalde,  
Leopoldo Alberto Alcántara-Gómez, Jorge Dax Rejón-Pérez  
y Héctor Guillermo Palomera-Gómez

Servicio de Neurocirugía, Hospital Regional Valentín Gómez Farías ISSSTE, Zapopan, Jalisco, México

Recibido el 22 de octubre de 2013; aceptado el 18 de febrero de 2014  
Disponible en Internet el 16 de mayo de 2015

### PALABRAS CLAVE

Melanoma maligno primario;  
Sistema nervioso central;  
Melanoma;  
Tumor

### Resumen

**Antecedentes:** La rara incidencia del melanoma maligno primario del sistema nervioso central y su capacidad de mimetizar por imagen otros tumores melanocíticos lo hacen ser un reto diagnóstico para el neurocirujano.

**Caso clínico:** Presentamos el caso de una paciente femenina de 51 años de edad, con un tumor localizado en el área calloso forniceal derecha. Se realizó exéresis quirúrgica total, y el resultado histopatológico fue compatible con el diagnóstico de melanoma maligno primario del sistema nervioso central, habiéndose descartado lesiones extracraneales y extrarraquídeas mucotegumentarias melanocíticas.

**Conclusiones:** El melanoma maligno primario del sistema nervioso central es extremadamente raro. Existen características en imagen de resonancia magnética que incrementan la sospecha diagnóstica. Sin embargo, hay otros tumores más prevalentes que comparten algunas de esas características por imagen. No hay un estándar terapéutico establecido. Su pronóstico es desalentador.

© 2015 Academia Mexicana de Cirugía A.C. Publicado por Masson Doyma México S.A. Este es un artículo Open Access bajo la licencia CC BY-NC-ND (<http://creativecommons.org/licenses/by-nc-nd/4.0/>).

### KEYWORDS

Primary malignant melanoma;  
Central nervous system;  
Melanoma;  
Tumor

### Primary malignant melanoma of the central nervous system: A diagnostic challenge

#### Abstract

**Background:** The rare incidence of primary malignant melanoma of the central nervous system and its ability to mimic other melanocytic tumors on images makes it a diagnostic challenge for the neurosurgeon.

**Clinical case:** A 51-year-old patient, with a tumor located in the right forniceal callosum area. Total surgical excision was performed. Histopathological result was consistent with the diagnosis

\* Autor para correspondencia. Doctores 102 Col. El Marqués. 76047 Querétaro, Querétaro, México. Tel.: +01 44 22236904.  
Correo electrónico: [a.i.o@hotmail.com](mailto:a.i.o@hotmail.com) (J. Quillo-Olvera).

of primary malignant melanoma of the central nervous system, after ruling out extra cranial and extra spinal melanocytic lesions.

**Conclusions:** The primary malignant melanoma of the central nervous system is extremely rare. There are features in magnetic resonance imaging that increase the diagnostic suspicion; nevertheless there are other tumors with more prevalence that share some of these features through image. Since there is not an established therapeutic standard its prognosis is discouraging

© 2015 Academia Mexicana de Cirugía A.C. Published by Masson Doyma México S.A. This is an open access article under the CC BY-NC-ND license (<http://creativecommons.org/licenses/by-nc-nd/4.0/>).

## Antecedentes

Los tumores melanocíticos primarios del sistema nervioso central son una rara entidad, la cual es histológicamente y clínicamente distinta a las metástasis por melanoma maligno cutáneo o retiniano<sup>1</sup>. Se clasifican en melanocitosis difusa (melanosis difusa) y melanomatosis meníngea, melanoma maligno y melanocitoma benigno, con un pequeño número de variantes intermedias<sup>1</sup>. Este conjunto de neoplasias melanocíticas primarias del sistema nervioso central tienen una incidencia extraordinaria, estimada en 0.9 por 10 millones de habitantes<sup>2</sup>; de estas, el melanoma maligno primario del sistema nervioso central es aún más inusual: representa el 1% del total de los casos de melanoma<sup>3,4</sup> y el 0.7% de todos los tumores primarios del sistema nervioso central<sup>5</sup>. Su incidencia específicamente es de 0.005 casos por 100,000 personas<sup>6</sup>. Se presenta en un rango de edad entre 35 a 50 años<sup>7</sup>. Bhandari et al.<sup>2</sup> refieren que fue Virchow quien, en 1859, describió el primer caso de melanoma intracraneal primario difuso, y Oogle reportó en 1899 el primer caso de melanoma primario solitario intracraneal<sup>7,8</sup>. Estos tumores surgen de melanocitos presentes en las leptomeninges de la convexidad cerebral, de la base del cráneo, fosa posterior, canal cervical espinal, la piamadre que recubre los vasos, formación reticular del puente y médula, sustancia negra y *locus coeruleus*<sup>7</sup>. Los sitios de aparición más comunes dentro del sistema nervioso central son: lobares (53.1%), fosa posterior (17.3%) y la región pineal (13.6%)<sup>2</sup>. El diagnóstico de estos tumores es difícil; debe realizarse por exclusión, con tumores melanocíticos primarios del sistema nervioso central, tumores primarios del sistema nervioso central con cierto grado de melanización, y principalmente con metástasis de melanoma primario extracraneal; la neoplasia más común que produce metástasis cerebrales después del cáncer de pulmón y cáncer de mama<sup>8,9</sup>. Aunque el pronóstico de los pacientes con melanoma primario maligno del sistema nervioso central es desalentador, particularmente en casos donde existe diseminación leptomeníngea<sup>6,10</sup>, y siendo este el factor pronóstico más directo<sup>11</sup>, parece altamente dependiente de una resección tumoral completa<sup>10,12</sup>.

Se realizó una revisión actual de la literatura en PubMed sobre melanoma maligno primario del sistema nervioso central. Debido a su baja incidencia, se encontraron casos reporte y pequeñas series de casos. Además, se debe

considerar que en México solo existe un caso de melanoma maligno primario del sistema nervioso central, reportado en 2008 por Avilés-Aguilar et al.<sup>13</sup>, confirmando la rara incidencia de este tumor. Documentamos y presentamos las características radiológicas, los hallazgos macroscópicos, histológicos e inmunohistoquímicos, y discutimos el probable genotipo etiológico, las opciones de manejo actuales y el pronóstico de esta entidad tan poco frecuente en este artículo. Se presenta un caso ilustrativo tratado en nuestro servicio de neurocirugía.

## Caso clínico

Paciente femenina de 51 años de edad, sin antecedentes relevantes para su padecimiento actual. Los síntomas que refirió a su ingreso eran de un mes de evolución, a expensas de cefalea holocraneal, de predominio matutino. Al momento de su ingreso refirió cefalea holocraneal e intensa, la cual cedía momentáneamente con el uso de AINE y empeoraba con la maniobra de Valsalva. Dificultad en el movimiento de brazo y pierna izquierdos, que condicionaba incapacidad para la deambulaci3n. En la exploraci3n f3sica se encontr3: estado de alerta adecuado, bradifrenia, disminuci3n en la fuerza de 3/5 en brazo y pierna izquierdos. Hiperreflexia e hipertoni3a generalizada en las 4 extremidades. En el fondo de ojo se observ3 edema de papila bilateral. La tomograf3a axial de cr3neo simple, realizada en su ingreso (fig. 1), demostr3 una imagen hiperdensa, bien delimitada, temporoparietal derecha, aparentemente intraventricular, con colapso del ventr3culo lateral derecho, principalmente en el atrio, y efecto expansivo severo. La lesi3n presenta zonas heterog3neas en su densidad. Se extiende hasta el l3bul3 parietal derecho. Sus l3mites mediales son la regi3n calloso forniceal derecha, extendi3ndose caudalmente al cuerno occipital. Es evidente la compresi3n sobre el bulbo del cuerpo calloso y la cruz del fornix de lado derecho. El sistema ventricular izquierdo se aprecia permeable, sin dilataci3n compensatoria. Se realiz3 tambi3n un estudio de imagen de resonancia magn3tica. En los cortes axiales en fase T1 simple (fig. 2) se observ3 la extensi3n m3s craneodorsal del tumor; el cual era intraaxial e isointenso con respecto al par3nquima cerebral, y con zonas hiperintensas intratumorales, pens3ndose en microhemorragias intratumorales. El efecto expansivo sobre el cuerpo del

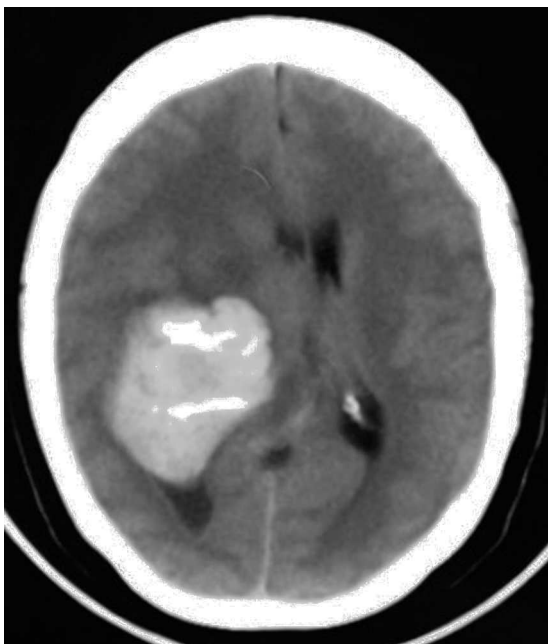

Figura 1 Corte axial en tomografía de cráneo simple.

fornix, la cruz del fornix, el bulbo del cuerpo calloso y el esplenio del cuerpo calloso de lado derecho era notorio, además del colapso completo del cuerpo y atrio del sistema ventricular derecho y la ocupación aparente del asta occipital ipsilateral. En la fase T1 contrastada se observó la misma lesión hiperintensa, ponderada de manera homogénea por el gadolinio. En el corte axial en fase T2 (fig. 3) se observó una lesión hipointensa.

En su primer día de estancia intrahospitalaria se inició diurético de asa, y esteroide, anticonvulsivante y posición en semi-Fowler. Además se propuso tratamiento quirúrgico

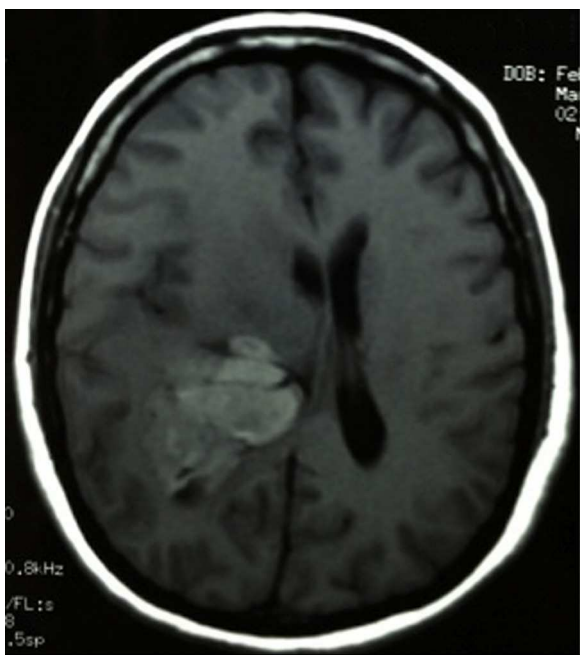


Figura 2 Imagen de resonancia magnética en fase T1 simple, corte axial.

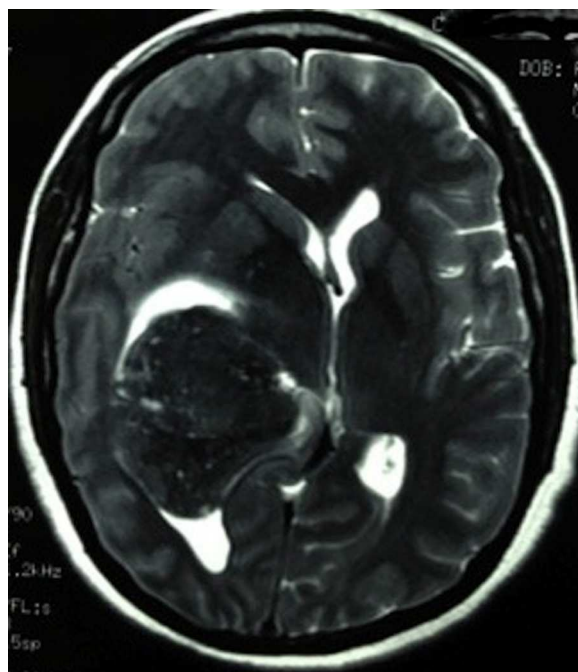
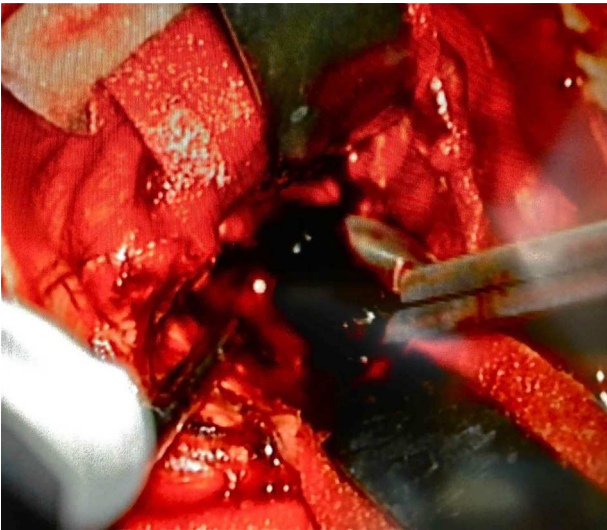


Figura 3 Lesión hipointensa en resonancia magnética fase T2, en corte axial.

electivo. El diagnóstico presuntivo fue meningioma, se hizo diagnóstico diferencial por localización entre papiloma de plexos coroides, metástasis y glioma para tumores del atrio ventricular, sin tomar en cuenta melanoma maligno primario del sistema nervioso central. El cuarto día presentó deterioro súbito del estado de alerta y conciencia, dilatación pupilar derecha y tetraparesia 2/5, acentuándose el síndrome de neurona motora superior con el que había ingresado, y se agregaron signos clínicos de herniación uncal derecha. Por tal motivo se realizó una craneotomía temporal anterior descompresiva derecha de urgencia. Se liberó presión sobre la fosa temporal craneotomizada. Ingresó a unidad de cuidados intensivos en su posquirúrgico.

Posteriormente, en mejores condiciones clínicas y habiendo mejorado el diámetro pupilar derecho, cursando su tercer día en la unidad de cuidados intensivos, ingresó a quirófano para realizarle exéresis tumoral. Se llevó a cabo una craneotomía parietal posterosuperior y un abordaje intersulcal transcortical lobulillar superior, parietal derecho. Se logró una exéresis total del tumor. Las características macroscópicas del mismo fueron de neoplasia de consistencia blanda, aspirable, altamente vascularizado y sangrante, con vasos en racimo, de mala calidad y difícil coagulación, infiltración parenquimatosa y leptomenígea. Durante la cirugía se confirmó un tumor intraaxial lobar y extraventricular, con efecto expansivo severo sobre el sistema ventricular lateral derecho. La característica principal de este tumor es que era de color «negro» (fig. 4).

A las 2 semanas posteriores a la cirugía se le realizó una tomografía de cráneo simple, en la cual se observó mesencefalo sin evidencia de compresión, una zona de encefalomalacia temporoparietal derecha, secundaria a la resección tumoral total. El sistema ventricular lateral derecho sin colapso, el cuerno occipital y el atrio derechos permeables, sin comunicación transependimaria, debido a



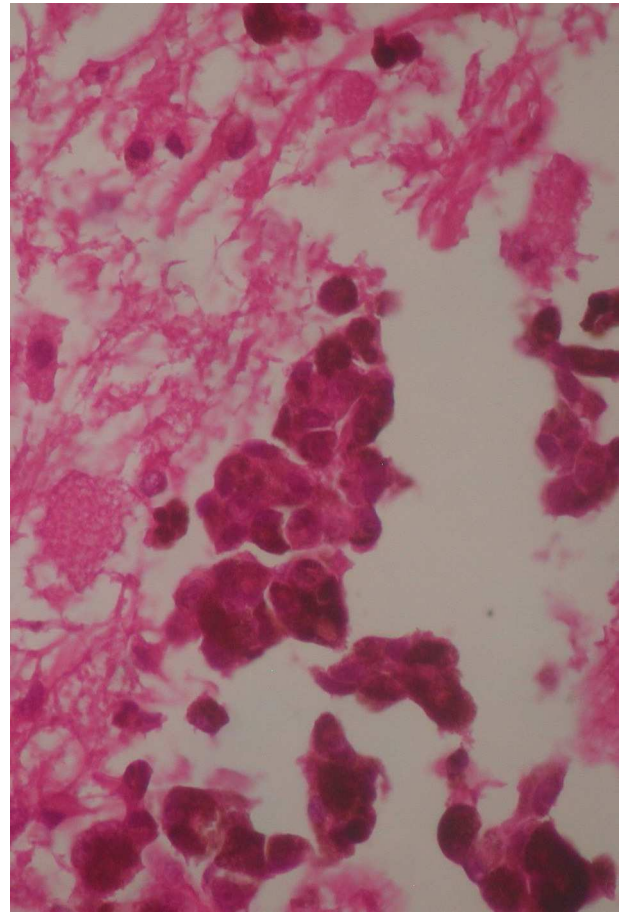
**Figura 4** Tumor de color «negro», a través de un acceso transcortical, altamente vascularizado, intraaxial.

que el tumor fue extraventricular y no se lesionaron dichas estructuras durante la exéresis. La revisión de la muestra histopatológica reveló una neoplasia altamente celular, organizada en nidos de células epitelioides, con núcleos pleomórficos y una cantidad variable de melanina citoplasmática, además de nucléolos prominentes (figs. 5 y 6), y positivo para HMB45 y proteína S-100. Con los hallazgos posquirúrgicos mencionados y la inmunohistoquímica previa se realizó una anamnesis dirigida, en relación con los antecedentes familiares de neoplasias dérmicas en la paciente, que fueron negados. Se protocolizó el caso por el servicio de dermatología y oftalmología, y se llevó a cabo una exhaustiva revisión para excluir lesiones mucotegumentarias y retinianas neoplásicas primarias.

Habiéndose descartado tumores metastásicos a sistema nervioso central con uso de marcadores tumorales negativos y gammagrafía, se concluyó finalmente con el diagnóstico de melanoma maligno primario del sistema nervioso central. La paciente fue egresada a los 9 días de su estado posquirúrgico, el servicio de oncología determinó radioterapia total cerebral con 3,000 centigray en 10 fracciones, concomitante con temozolamida por 6 semanas. Actualmente se encuentra cursando su tratamiento oncológico.

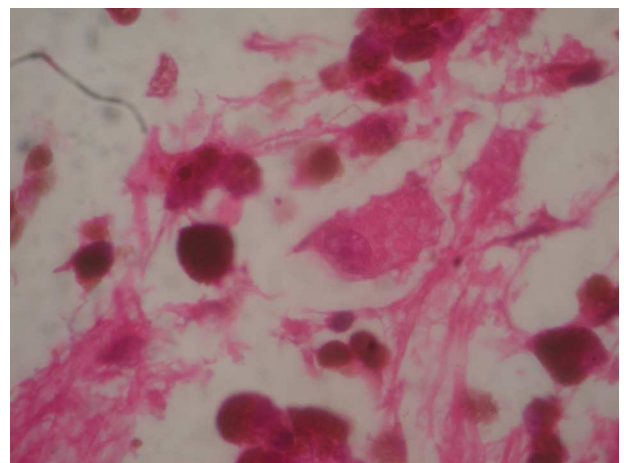
## Discusión

La melanina melanosómica es diferente de la neuromelanina, que se encuentra solo en neuronas<sup>9</sup>. Los melanocitos leptomeníngicos se derivan de la cresta neural, que consiste en una población de células multipotenciales que surgen de los márgenes laterales del tubo neural durante el desarrollo embrionario temprano, en el día 22 de la embriogénesis, diferenciándose en células leptomeníngicas, gliales, células adrenales medulares y melanocitos<sup>12</sup>. La mayor concentración de melanocitos en el sistema nervioso se encuentra en la piamadre, alrededor de la médula espinal y la médula cervical alta<sup>2,14</sup>. Sin embargo, es posible que el melanoma primario surja de masas heterotópicas de melanocitos en el sistema nervioso central<sup>2</sup>.



**Figura 5** Nidos de células epitelioides, con melanina citoplasmática, núcleos pleomórficos y prominentes nucléolos, con figuras mitóticas atípicas.

Se han propuesto varias teorías, como: 1) *Teoría mesodérmica*, refiriendo que el pigmento celular deriva del mesodermo y alcanza el cerebro o la médula a través de vasos sanguíneos piales. 2) *Teoría ectodérmica*, en donde solo las células epiteliales pueden producir pigmento; por lo tanto, el melanoma maligno primario del



**Figura 6** Se observan islas de células epitelioides, con alto contenido de melanina.

sistema nervioso central deriva de células ectodérmicas embrionarias aberrantes. 3) *Teoría neurogénica*: las células pigmentadas se derivan de la cresta neural y pueden originar tumores<sup>3</sup>. También se han reportado anomalías cromosómicas, como la delección o rotura en el brazo largo y corto del cromosoma 6, con una posible pérdida en la función de genes supresores tumorales en el melanoma maligno primario del sistema nervioso central<sup>15</sup>, y se han diseñado modelos experimentales en ratones que demuestran la función de oncogenes<sup>16,17</sup> y la aparición de melanoma maligno primario del sistema nervioso central en ratones cuando el oncogén NRAS es expresado en melanocitos durante la embriogénesis por medio de un promotor NRAS endógeno<sup>18</sup>. Se sabe que este oncogén induce proliferación de melanocitos y lesiones melanocíticas congénitas en humanos. La adquisición de mutaciones somáticas en el oncogén NRAS en melanocitos del sistema nervioso central es un factor de riesgo predisponente para melanoma primario del sistema nervioso central en niños<sup>16</sup>. Otras mutaciones somáticas, como la del gen GNAQ, en el codón 209, son eventos frecuentes en neoplasias melanocíticas primarias del sistema nervioso central, teniendo relevancia en la inmunoterapia futura de estos tumores<sup>17</sup>. Los hallazgos histopatológicos comúnmente encontrados en el melanoma maligno primario del sistema nervioso central consisten en células tumorales pigmentadas, citológicamente atípicas, con invasión al sistema nervioso central, núcleos pleomórficos; son neoplasias altamente celulares, organizadas en patrón sincitial, epiteloide, o conglomerados irregulares de células pigmentadas que infiltran las leptomeninges<sup>12</sup>. Sin embargo, se ha observado un pronóstico desalentador cuando estas lesiones son grandes, induradas, presentan invasión profunda, patrón celular epiteloide y marcada actividad mitótica<sup>10,19</sup>.

El pico de incidencia del melanoma maligno primario del sistema nervioso central es en la cuarta y quinta década de la vida, y tiene una preponderancia masculina<sup>2,4</sup>. Los síntomas de presentación incluyen hipertensión intracraneal e hidrocefalia (43.2%), déficit neurológico focal por efecto compresivo cerebral y espinal (34.6%), hemorragia subaracnoidea (17.3%) y convulsiones (11.1%). Puede ser encontrado en forma solitaria o en el contexto de melanos neurocutánea<sup>12,20</sup>, y se han descrito asociaciones entre melanoma maligno primario y nevo congénito gigante, aunque es raro<sup>21</sup>, y hallazgos transoperatorios entre melanos leptomeníngea y melanoma primario del sistema nervioso central<sup>22</sup>. El inicio de los síntomas puede ser agudo, posiblemente asociado a hemorragias intratumorales, comunes en este tumor<sup>15</sup>. El 70% de estas lesiones son negras como hallazgo quirúrgico<sup>12</sup>.

Las características típicas radiológicas en tomografía computada de cráneo son el de una lesión hiperdensa, en imágenes sin contraste<sup>2</sup>. En la resonancia magnética se observa un tumor hiperintenso en T1 e hipointenso en T2<sup>2</sup>. Esto se debe al efecto paramagnético de los radicales libres estables de la melanina<sup>2,23</sup>. Los electrones impares de la melanina y los protones del agua producen una interacción dipolo-dipolo que ocasiona hiperintensidad en T1 e hipointensidad en T2<sup>9</sup>. Sin embargo, existen variantes con respecto a estos hallazgos: hipointensidad en T1 e hiperintensidad en T2, encontrado predominantemente en tumores con menos del 10% de melanina contenida en sus células<sup>23</sup>, y en tumores con hemorragia intralesional<sup>4</sup>. La única pista diagnóstica en

imagen es la diseminación leptomeníngea<sup>2</sup>. Se deben tomar en cuenta otros tumores primarios en el diagnóstico diferencial con el melanoma maligno primario del sistema nervioso central, como meningioma, meduloblastoma, astrocitoma, schwannoma melanótico, tumores pituitarios, papiloma de plexo coroide<sup>2</sup>.

Existe una gran controversia si al diagnosticar un melanoma este es primario del sistema nervioso central o es metastásico; sin embargo, Hayward<sup>24</sup> propuso en 1976 la siguiente clasificación: 1) Melanoma maligno primario del sistema nervioso central. 2) Melanoma maligno secundario del sistema nervioso central. 3) Variantes de otros tumores intracraneales que contienen melanina. Con el objeto de poder clasificar a estos tumores, postuló los siguientes factores que deben ser buscados: a) sin hallazgo de melanoma maligno fuera del sistema nervioso central; b) leptomeninges espinales o craneales tomadas por el tumor; c) lesiones espinales intramedulares; d) hidrocefalia; e) tumor en la glándula pineal o pituitaria, y f) lesión cerebral solitaria<sup>24</sup>. Estos criterios siguen siendo relevantes y usados en la actualidad, debido a que el diagnóstico inmunohistoquímico o histológico diferencial entre el melanoma maligno primario y secundario del sistema nervioso central es difícil<sup>25</sup>.

El diagnóstico final debe ser hecho por un patólogo, tomando en cuenta el resultado de marcadores inmunohistoquímicos usados, como la proteína S100 (expresado en células originadas en la cresta neural), HMB45 (detectada en melanosomas) y Melan<sup>2</sup>. Generalmente este tumor suele ser negativo para proteína ácida fibrilar de la glía (GFAP) y antígeno epitelial de membrana (EMA)<sup>26</sup>.

El tratamiento quirúrgico es la opción principal<sup>2</sup>. El uso de quimioterapia combinada, como decarbazina junto a 1-(4-amino-2-metil-5-pirimidinil)metil-3-(2-cloroetil)-3-nitrosurea hidrocloreto (ACNU) y vincristina con OK 432 (picibanil) ha mostrado resultados prometedores en neoplasias de origen metastásico y primario<sup>2</sup>. La FDA aprobó en 2011 nuevos medicamentos para melanoma maligno metastásico del sistema nervioso central; una nueva inmunoterapia con ipilimumab y vemurafenib, bloqueador de la vía de proteína mitogénica activada (MAP) cinasa<sup>27</sup>, que podrían ser usados en melanoma maligno primario cerebral; sin embargo, no existen aún ensayos clínicos o evidencia clínica que sustente su uso como terapia única. La mayoría de los autores concuerdan en que no se cuenta con un estándar terapéutico definido, y continúa siendo controversial la eficacia de la radioterapia y la quimioterapia en el melanoma maligno primario cerebral<sup>28</sup>. El pronóstico del melanoma maligno primario cerebral es mejor que el del melanoma maligno metastásico, especialmente si se logra una resección completa<sup>12</sup>, ya que, a pesar del agresivo manejo multimodal, en el melanoma maligno secundario cerebral se reporta una supervivencia de 3 a 6 meses<sup>15</sup>, comparada con pacientes con diagnóstico de melanoma maligno primario solitario del sistema nervioso central, que es de 20.7 meses<sup>11</sup>.

## Conclusiones

El diagnóstico de melanoma maligno primario del sistema nervioso central es un diagnóstico de exclusión. Sin embargo, representa un reto, debido a que se debe

sospechar primero del mismo, y después tratar de excluir lesiones melanóticas primarias con mayor incidencia y prevalencia. La dificultad que representa establecer este diagnóstico es secundaria a las variantes de comportamiento que presenta en los estudios de imagen de este tumor. En el caso que presentamos se sospechó un meningioma intraventricular y no se tomaron en cuenta las pistas que se observaban en la resonancia magnética, de acuerdo al patrón melanótico de iso/hiperintensidad en T1 e hipointensidad en T2.

La extrema baja incidencia de este tumor no ha permitido desarrollar guías diagnósticas y de manejo; por lo tanto, el pronóstico sigue siendo desalentador en general, únicamente apoyado por el hecho de una resección lo más extensa posible de la lesión. Es necesario el estudio profundo de la génesis del melanoma primario del sistema nervioso central para poder emplear abordajes terapéuticos con inmunoterapia, quimioterapia y radioterapia específicos. Por otro lado, el diagnóstico diferencial entre melanoma maligno primario y metastásico del sistema nervioso central continúa siendo complejo. Los criterios de Hayward son usados para realizar el diagnóstico diferencial entre estas 2 enfermedades<sup>28</sup>. Se debe descartar escrupulosamente una lesión extracranial, antes de hacer diagnóstico de melanoma primario del sistema nervioso central.

## Conflicto de intereses

Los autores declaran no tener ningún conflicto de intereses.

## Agradecimientos

Agradecemos a los Doctores Ernesto Gómez Limón y Eduardo Zambrano Velarde, ambos adscritos al servicio de neurocirugía, por su guía y opinión importantes para realizar este artículo.

## Bibliografía

- Freudenstein D, Wagner A, Bornemann A, Ernemann U, Bauer T, Duffner F. Primary melanocytic lesions of the CNS: Report of five cases. *Zentralbl Neurochir.* 2004;65:146–53.
- Bhandari L, Alapatt J, Govindan A, Sreekumar T. Primary cerebellopontine angle melanoma: A case report and review. *Turk Neurosurg.* 2012;22:469–74.
- Greco Castro S, Soffietti R, Bradac GB, Boldorini R. Primitive cerebral melanoma: Case report and review of the literature. *Surg Neurol.* 2001;55:163–8.
- Smith AB, Rushing EJ, Smirniotopoulos JG. Pigmented lesions of the central nervous system: Radiologic-pathologic correlation. *RadioGraphics.* 2009;29:1503–24.
- Somers KE, Almast J, Biemiller RA, Silberstein HJ, Johnson MD, Mohile NA. Diagnosis of primary CNS melanoma with neuroimaging. *J Clin Oncol.* 2013;31:e9–11.
- Azimi P, Mohmmadi HR, Refiezadeh M. Primary pineal melanoma presenting with leptomeningeal spreading in a 22-year-old woman: A case report. *J Med Case Rep.* 2012;6:165.
- Braga FM, Tella Júnior OI, Ferreira A, Jordy CF. Malignant melanoma of the cerebello-pontine angle region. *Arq Neuropsiquiatr.* 1989;47:496–500. <http://www.scielo.br/pdf/anp/v47n4/20.pdf>.
- Whinney D, Kitchen N, Revesz T, Brookes G. Primary malignant melanoma of the cerebellopontine angle. *Otol Neurotol.* 2001;22:218–22.
- Arbelaez A, Castillo M, Armao DM. Imaging features of intraventricular melanoma. *AJNR Am J Neuroradiol.* 1999;20:691–3.
- Desai K, Dindorkar K, Goel A, Shenoy A. Primary cerebellopontine angle malignant melanoma: A case report. *Neurol India.* 2001;49:200–2.
- Kashiwagi N, Hirabuki N, Morino H, Taki T, Yoshida W, Nakamura H. Primary solitary intracranial melanoma in the Sylvian fissure: MR demonstration. *Eur Radiol.* 2002;12 Suppl 3:57–10.
- Liubinas SV, Maartens N, Drummond KJ. Primary melanocytic neoplasms of the central nervous system. *J Clin Neurosci.* 2010;17:1227–32.
- Avilés-Aguilar A, Ibarra de la Torre A, Rivera-Salgado MI. Melanoma intraventricular primario. *Arch Neurocién.* 2008;13:258–60.
- Wadasadawala T, Trivedi S, Gupta T, Epari S, Jalali R. The diagnostic dilemma of primary central nervous system melanoma. *J Clin Neurosci.* 2010;17:1014–7.
- Baudrier-Régnier A, Bodenat C, Proust F, Delangre T, Hemet J, Laquerrière A. An isochromosome 6p in a primary meningeal malignant melanoma. *Cancer Genet Cytogenet.* 2000;119:80–2.
- Pedersen M, Küsters-Vandeveldel HV, Viros A, Groenen PJ, Sanchez-Laorden B, Gilhuis JH, et al. Primary melanoma of the CNS in children is driven by congenital expression of oncogenic NRAS in melanocytes. *Cancer Discov.* 2013;3:458–69.
- Küsters-Vandeveldel HVN, Klaasen A, Küsters B, Groenen PJ, van Engen-van Grunsven IA, van Dijk MR, et al. Activating mutations of the GNAQ gene: A frequent event in primary melanocytic neoplasms of the central nervous system. *Acta Neuropathol.* 2009;119:317–23.
- Ciarlo CA, Zon LI. A model for primary melanoma of the CNS implicates NRAS. *Cancer Discov.* 2013;3:382–3.
- Mohindra S, Mohindra S, Dhawan A, Saikia U, Mankoo RS. Primary malignant melanoma of the optic nerve sheath: A case report. *Surg Neurol.* 2009;71:372–5.
- Eaves FF 3rd, Burstein FD, Hudgins R, Cohen SR, Papciack M. Primary temporal melanoma without diffuse leptomeningeal involvement: A variant of neurocutaneous melanosis. *Plast Reconstr Surg.* 1995;95:133–5.
- Salisbury JR, Rose PE. Primary central nervous malignant melanoma in the bathing trunk naevus syndrome. *Postgrad Med J.* 1989;65:387–9.
- Son YJ, Wang KC, Kim SK, Cho BK, Chi JG, Kim YM. Primary intracranial malignant melanoma involving from leptomeningeal melanosis. *Med Pediatr Oncol.* 2003;40:201–4.
- Arantes M, Castro AF, Romão H, Meireles P, Garcia R, Honavar M, et al. Primary pineal malignant melanoma: Case report and literature review. *Clin Neurol Neurosurg.* 2011;113:59–64.
- Hayward RD. Malignant melanoma and the central nervous system. A guide for classification based on the clinical findings. *J Neurol Neurosurg Psychiatry.* 1976;39:526–30.
- Oluigbo CO, Cooke SR, Flynn PA, Choudhari KA. Primary malignant melanoma of the cerebellopontine angle: A diagnostic dilemma. *Neurosurgery.* 2006;59:E1336, discussion E1336.
- Shinsato Y, Hanada T, Kisanuki T, Yonezawa H, Yunoue S, Yoshioka T, et al. Primary malignant melanoma in the pineal region treated without chemotherapy. *Surg Neurol Int.* 2012;3:123–5.
- Nicholas S, Mathios D, Jackson C, Lim M. Metastatic melanoma to the brain: Surgery and radiation is still the standard of care. *Curr Treat Options Oncol.* 2013;14:264–79.
- Mekni A, Braham E, Nouira K, Ben Hammouda K, Bellil K, Haouet S, et al. Primary central nervous system malignant melanoma: Report of 5 cases. *Pathologica.* 2007;99:71–5.