



# CIRUGÍA y CIRUJANOS

Órgano de difusión científica de la Academia Mexicana de Cirugía  
Fundada en 1933

[www.amc.org.mx](http://www.amc.org.mx) [www.elsevier.es/circir](http://www.elsevier.es/circir)



## CASO CLÍNICO

### Aneurisma de arteria esplénica. A propósito de un caso



Pablo Colsa-Gutiérrez\*, Mahgol Kharazmi-Taghavi, Rocío Daniela Sosa-Medina,  
José Manuel Gutiérrez-Cabezas y Alfredo Ingelmo-Setién

Servicio de Cirugía General y Aparato Digestivo, Hospital Sierrallana, Torrelavega, Cantabria, España

Recibido el 18 de febrero de 2014; aceptado el 7 de agosto de 2014  
Disponible en Internet el 16 de mayo de 2015

#### PALABRAS CLAVE

Aneurisma de la  
arteria esplénica;  
Esplenectomía

#### Resumen

**Antecedentes:** El aneurisma de la arteria esplénica es una patología cuya incidencia es poco conocida debido a su carácter mayoritariamente asintomático.

**Caso clínico:** Se comunica el caso de una mujer de 40 años clínicamente asintomática diagnosticada de aneurisma de arteria esplénica. Tras cateterizar la arteria esplénica y realizar un estudio angiográfico tridimensional se descarta la posibilidad de embolización. Se decide esplenoneurismectomía programada por vía laparoscópica.

**Conclusiones:** Los aneurismas de arteria esplénica pueden dar síntomas inespecíficos como dolor abdominal o anorexia. Por otra parte, no debe subestimarse un 2-10% de aneurismas que comienzan con rotura espontánea. Es por esto que el tratamiento está indicado en aneurismas sintomáticos o con factores de riesgo de rotura.

En este escenario existen varias posibilidades terapéuticas, como la embolización, la colocación de stent endovasculares o la cirugía. La técnica quirúrgica varía en función de la localización del aneurisma dentro del trayecto de la arteria esplénica, pudiendo realizarse aneurismectomía, exclusión aneurismática o esplenoneurismectomía.

© 2015 Academia Mexicana de Cirugía A.C. Publicado por Masson Doyma México S.A. Este es un artículo Open Access bajo la licencia CC BY-NC-ND (<http://creativecommons.org/licenses/by-nc-nd/4.0/>).

#### KEYWORDS

Splenic artery  
aneurysm;  
Splenoectomy

#### Splenic artery aneurysm. Report of a case

#### Abstract

**Background:** The incidence of splenic artery aneurysm is not well known because they are often asymptomatic.

**Clinical case:** The case is presented of a 40 year-old woman diagnosed with a splenic artery aneurysm. She was clinically asymptomatic. A three-dimensional angiographic study was performed. The artery embolisation was rejected, according to the results of the study; thus it was decided to perform a laparoscopic splenic-aneurysmectomy.

\* Autor para correspondencia. Barrio Ganzo, 0 S/N 39300 Torrelavega. Cantabria. España, Tel.: +942 847 400 ext: 67039.  
Correo electrónico: [pablocolsa@hotmail.com](mailto:pablocolsa@hotmail.com) (P. Colsa-Gutiérrez).

**Conclusions:** Splenic artery aneurysms may present with non-specific symptoms, such as abdominal pain or anorexia. However 2-10% of aneurysms debut as spontaneous rupture. For this reason treatment is indicated in symptomatic aneurysms or those with rupture risk factors.

In these cases there are different possibilities, such as therapeutic embolisation, endovascular stenting or surgery. Surgical approach varies depending on the location of the aneurysm in the splenic artery, enabling aneurysmectomy, splenic-aneurysmectomy, or aneurysm exclusion to be performed.

© 2015 Academia Mexicana de Cirugía A.C. Published by Masson Doyma México S.A. This is an open access article under the CC BY-NC-ND license (<http://creativecommons.org/licenses/by-nc-nd/4.0/>).

## Antecedentes

Se considera aneurisma de la arteria esplénica a las dilataciones de dicha arteria mayores de 1 cm de diámetro. Aunque la verdadera prevalencia de esta entidad es desconocida, y que aproximadamente el 90% de los casos son asintomáticos, su importancia es indudable si se considera que representa el 60% de los aneurismas de arterias digestivas<sup>1</sup>.

## Caso clínico

Reportamos el caso de una mujer de 40 años clínicamente asintomática que es diagnosticada de aneurisma de arteria esplénica. El hallazgo se realiza de forma incidental durante un chequeo rutinario por su médico de atención primaria.

A la exploración no se aprecia dolor abdominal ni se palpaban tumores o megalias. Es remitida al servicio de radiología intervencionista para su valoración terapéutica. Tras catecterizar la arteria esplénica y realizar un estudio angiográfico tridimensional, se confirma una dilatación de 23 mm de diámetro máximo (fig. 1) y aspecto fusiforme, motivo por el que se descarta la posibilidad de embolización.

Se decide esplenoneurismectomía programada por vía laparoscópica (fig. 2). Para ello se introduce un trocar de Hasson a nivel umbilical y 2 trocres de 5 y 12 mm en posición subcostal, con despegamiento amplio del ángulo esplénico y apertura de la transcavidad de los epiplones (fig. 2A), colocación de 2 clips metálicos en la arteria esplénica en posición proximal al aneurisma, y sección de los vasos gástricos cortos (fig. 2B). Finalmente, sección del pedículo esplénico con endo GIA de carga vascular y extracción de la pieza en bolsa (fig. 2C y D).

El postoperatorio transcurre sin incidencias, iniciando tolerancia oral ese mismo día por la tarde. La paciente fue dada de alta del hospital al tercer día.

## Discusión

La mayor parte de los aneurismas de la arteria esplénica son asintomáticos o producen síntomas inespecíficos (dolor abdominal, anorexia, náuseas, vómitos, etc.), por lo que se diagnostican de forma casual durante la realización de pruebas de imagen<sup>1,2</sup>.

Sin embargo, no debe subestimarse un 2-10% de aneurismas que comienzan con rotura espontánea<sup>3</sup>. En estos

casos el paciente presenta un fuerte dolor en epigastrio, hipocondrio izquierdo, hombro izquierdo (signo de Kehr) e inestabilidad hemodinámica. La hemorragia puede parar en la transcavidad de los epiplones o pasar por el hiato de Winslow a la cavidad peritoneal, resultando en un shock (fenómeno de «doble rotura»). En ocasiones la rotura dentro de la vena esplénica resulta en una fístula arteriovenosa e hipertensión portal<sup>4,5</sup>. Así, una fístula arteriovenosa de alto flujo puede producir «síndrome de robo de mesentérica», lo que ocasiona isquemia del intestino delgado.

Por las razones expuestas, el tratamiento está indicado en aneurismas sintomáticos o con factores de riesgo de rotura, en aquellos con diámetro mayor de 2 cm, pseudoaneurismas<sup>6</sup>, hipertensión portal, shunt portocava, embarazo, fibrodisplasia arterial de la media o arteriosclerosis.

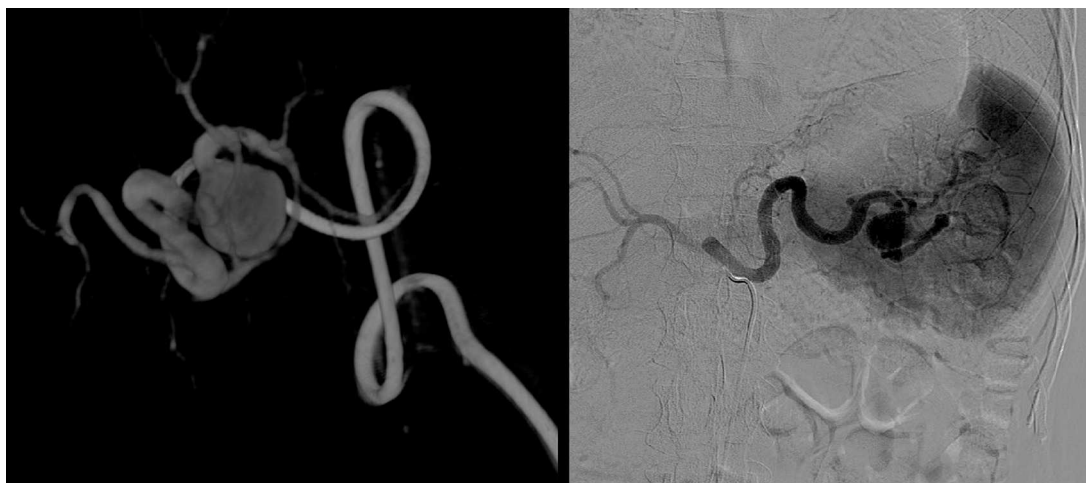En el resto de casos debe hacerse una vigilancia estrecha evolutiva mediante controles periódicos con tomografía computada o ecosonografía cada 6 a 12 meses.

Si se opta por una actitud terapéutica activa, la angiografía digital<sup>3,4,7</sup> o la tomografía computada multicorte<sup>7,8</sup> deben valorarse para localizar con precisión el aneurisma y excluir otros aneurismas viscerales. En este escenario existen varias posibilidades terapéuticas, como son la embolización, la colocación de un stent endovascular o la cirugía.

La embolización es considerada la primera línea de tratamiento en aneurismas asintomáticos<sup>9,10</sup> en pacientes de difícil manejo quirúrgico o en pseudoaneurismas<sup>6,11</sup>. Se contraindica en casos de aneurismas del hilio esplénico o en casos de tortuosidad de la arteria<sup>12</sup>.

Los stent endovasculares tienen como finalidad excluir el segmento aneurismático de la arteria permitiendo un flujo sanguíneo no turbulento. Por ello son la principal indicación en caso de pseudoaneurismas con rotura de capas<sup>9</sup>. A diferencia de la embolización, tienen menor riesgo de infarto esplénico y son preferibles en casos en que es necesario un acceso arterial al bazo como tratamiento de un hiperesplenismo.

Si bien las indicaciones de cada procedimiento están actualmente en proceso de revisión<sup>13-15</sup>, se considera que el tamaño del aneurisma y la tortuosidad de la arteria son factores limitantes para la embolización y para la colocación de stent. En estos casos se prefiere una solución quirúrgica. Esta depende de la localización del aneurisma dentro del trayecto de la arteria esplénica<sup>16,17</sup>. Si se encuentra



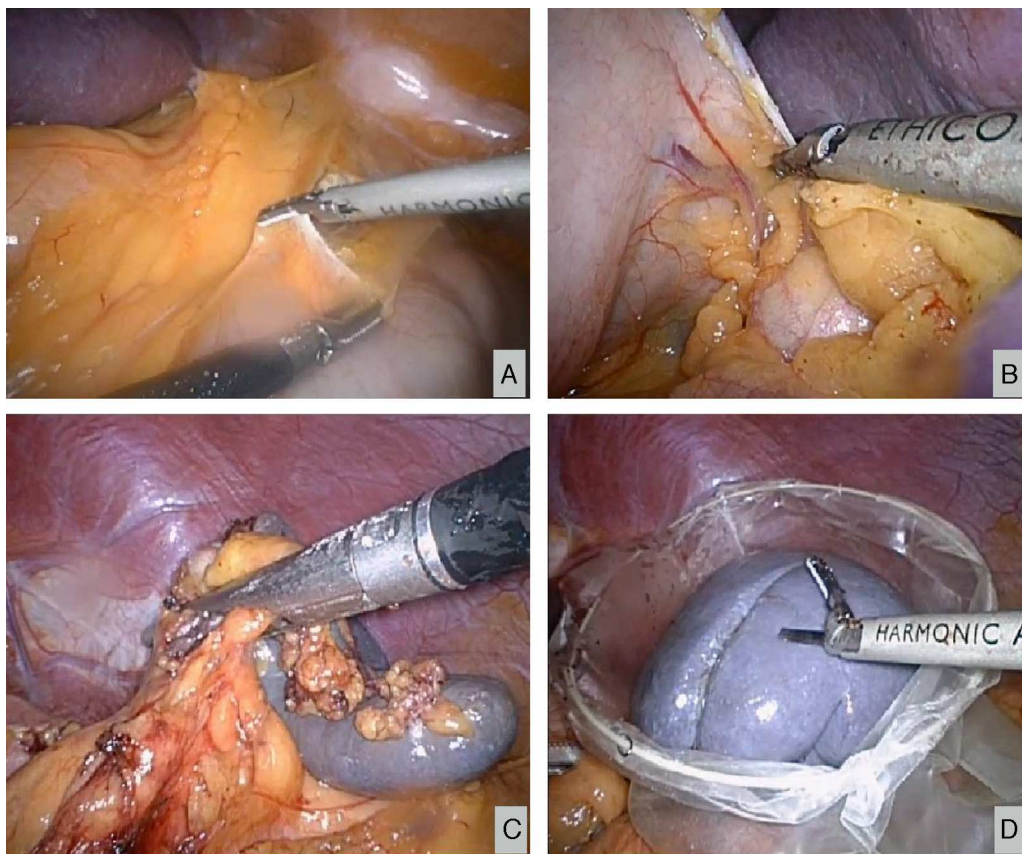
**Figura 1** Estudio angiográfico donde se confirma dilatación de aspecto fusiforme localizado en el tercio distal de la arteria esplénica.

en el tercio proximal, se realizará aneurismectomía; en el tercio medio se prefiere la exclusión aneurismática, así como la esplenoneurismectomía si se localiza en el tercio distal.

La aneurismectomía consiste en la ligadura de la arteria esplénica proximal y distalmente al aneurisma.

Posteriormente se reseca el aneurisma. El bazo mantiene su vascularización a través de los vasos cortos del estómago.

En aneurismas del tercio medio simplemente se liga el aneurisma en sus extremos proximal y distal realizando una exclusión aneurismática. En el tercio distal de la arteria esplénica e hilio esplénico debe realizarse una



**Figura 2** Esplenoaneurismectomía laparoscópica. A) Despegamiento del ángulo esplénico y apertura de la transcavidad de los epiplones. B) Sección de los vasos gástricos cortos. C) Sección del pedículo esplénico con endoGIA. D) Extracción de la pieza en bolsa.

esplenoaneurismectomía. Esta consiste en reseca tanto el bazo como el aneurisma de su hilio, tal y como se llevó a cabo en nuestra paciente.

## Conclusión

En este informe se describe un caso de aneurisma asintomático de arteria esplénica para el que fue preceptivo tratamiento quirúrgico. Actualmente está en proceso de revisión el procedimiento de abordaje terapéutico de esta patología. Si bien parece que la embolización sería el procedimiento de elección en casos asintomáticos, el tamaño del aneurisma y la tortuosidad de la arteria son factores que limitan el acceso vascular.

Por otra parte, queremos destacar el abordaje laparoscópico como un procedimiento mínimamente invasivo de elección en la cirugía del aneurisma de arteria esplénica.

## Conflicto de intereses

Los autores declaran no tener ningún conflicto de intereses.

## Bibliografía

1. Al-Habbal Y, Christophi C, Muralidharan V. Aneurysms of the splenic artery — A review. *Surgeon*. 2010;8:223–31.
2. Trastek VF, Pairolero PC, Joyce JW, Hollier LH, Bernatz PE. Splenic artery aneurysms. *Surgery*. 1982;91:694–9.
3. Mattar SG, Lumsden AB. The management of splenic artery aneurysms: Experience with 23 cases. *Am J Surg*. 1995;169:580–4.
4. de Vries JE, Schattenkerk ME, Malt RA. Complications of splenic artery aneurysm other than intraperitoneal rupture. *Surgery*. 1982;91:200–4.
5. Khurana J, Spinello IM. Splenic artery aneurysm rupture. A rare but fatal cause for peripartum collapse. *J Intensive Care Med*. 2013;28:131–3.
6. Jiang J, Ding X, Su Q, Zhang G, Wang Z, Hu S. Endovascular stent-graft placement and coil embolization for an anomalous splenic artery aneurysm. *J Vasc Surg*. 2011;54:208–11.
7. Agrawal GA, Johnson PT, Fishman EK. Splenic artery aneurysms and pseudoaneurysms: Clinical distinctions and CT appearances. *AJR Am J Roentgenol*. 2007;188:992–9.
8. Sun C, Liu C, Wang XM, Wang DP. The value of MDCT in diagnosis of splenic artery aneurysms. *Eur J Radiol*. 2008;65:498–502.
9. Yamamoto S, Hirota S, Maeda H, Achiwa S, Arai K, Kobayashi K, et al. Transcatheter coil embolization of splenic artery aneurysm. *Cardiovasc Intervent Radiol*. 2008;31:527–34.
10. Sachdev-Ost U. Visceral artery aneurysms: Review of current management options. *Mt Sinai J Med*. 2010;77:296–303.
11. Hepatic Berceli SA. Splenic artery aneurysms. *Semin Vasc Surg*. 2005;18:196–201.
12. Sandford RM, Lloyd DM. Ross naylor a laparoscopic ligation of splenic artery aneurysm. *Surg Laparosc Endosc Percutan Tech*. 2006;16:102–3.
13. Meyer A, Uder M, Lang W, Croner R. Visceral artery aneurysms. *Zentralbl Chir*. 2010;135:416–20.
14. Shu C, Hu X, Luo M, Li Q, Li M, Jiang X. A REVIEW of SA aneurysms with a small subsection on aneurysms arising from a splenomesenteric trunk. *Int Angiol*. 2011;30:395–407.
15. Mercier O, Fadel E, de Perrot M, Sage E, Mussot S, Dartevielle P. Surgical treatment of celiac artery aneurysm associated with median arcuate ligament. *J Cardiovasc Surg (Torino)*. 2009;50:391–4.
16. Kim Y, Johna S. Laparoscopic excision of splenic artery aneurysm. *JLS*. 2013;17:132–4.
17. Iida A, Katayama K, Yamaguchi A. Laparoscopic resection for splenic artery aneurysm using the lateral approach: Report of two cases. *Asian J Endosc Surg*. 2013;6:147–50.