



CIRUGÍA y CIRUJANOS

Órgano de difusión científica de la Academia Mexicana de Cirugía
Fundada en 1933

www.amc.org.mx www.elsevier.es/circir



CASO CLÍNICO

Diagnóstico de adenocarcinoma mucinoso (coloide) pulmonar por cirugía torácica asistida por video. Reporte de caso



David Esmer-Sánchez^{a,*}, Carlos Adrián Jiménez-González^b, Cuauhtémoc Oros-Ovalle^c y Jesús Emmanuel Arriaga-Caballero^d

^a Departamento de Cirugía, Hospital Central «Dr. Ignacio Morones Prieto», San Luis Potosí, México

^b Neumología, Facultad de Medicina, Universidad Autónoma de San Luis Potosí, San Luis Potosí, México

^c Departamento de Patología, Hospital Central «Dr. Ignacio Morones Prieto», San Luis Potosí, México

^d Departamento de Epidemiología y Salud Pública, Facultad de Medicina, Universidad Autónoma de San Luis Potosí, San Luis Potosí, México

Recibido el 4 de marzo de 2014; aceptado el 5 de agosto de 2014

Disponible en Internet el 7 de julio de 2015

PALABRAS CLAVE

Carcinoma coloide;
Pulmón;
Adenocarcinoma;
Adenocarcinoma mucinoso;
Cirugía torácica asistida por video

Resumen

Antecedentes: El adenocarcinoma mucinoso pulmonar es una variante infrecuente de los carcinomas de pulmón con características similares a los tumores observados en el tracto gastrointestinal. La distinción entre estos tumores y otros tumores mucinosos pulmonares como el carcinoma mucinoso de células bronquioloalveolares y lesiones mucinosas metastásicas podría ser difícil, con pequeñas muestras de biopsia como en la aspiración con aguja fina.

Caso clínico: Se describe el caso de una paciente de 49 años con historia de disnea, tos, esputo hemoptoico y pérdida de peso; la tomografía computada torácica muestra un tumor del lóbulo inferior derecho, con espículas y calcificaciones. La biopsia con aguja fina transtorácica guiada por tomografía reportó: resultados negativos, y la biopsia pulmonar con cirugía torácica asistida por video, fue adecuada para el diagnóstico citológico de adenocarcinoma mucinoso pulmonar variante coloide.

Conclusiones: En casos donde las biopsias pequeñas no son esclarecedoras para el diagnóstico de alguna enfermedad torácica, principalmente tumorales malignas, la cirugía torácica asistida por video es una opción adecuada para la obtención de biopsias de mayor tamaño.

© 2015 Academia Mexicana de Cirugía A.C. Publicado por Masson Doyma México S.A. Este es un artículo Open Access bajo la licencia CC BY-NC-ND (<http://creativecommons.org/licenses/by-nc-nd/4.0/>).

* Autor para correspondencia: Palmira 260 int 302. Col.: Pedregal 78240. San Luis Potosí, San Luis Potosí. México. Tel.: (+52) 44 48135519 Fax: (+52) 44 48174465.

Correo electrónico: esmer.david@hotmail.com (D. Esmer-Sánchez).

<http://dx.doi.org/10.1016/j.circir.2015.05.040>

0009-7411/© 2015 Academia Mexicana de Cirugía A.C. Publicado por Masson Doyma México S.A. Este es un artículo Open Access bajo la licencia CC BY-NC-ND (<http://creativecommons.org/licenses/by-nc-nd/4.0/>).

KEYWORDS

Colloid carcinoma;
Lung;
Adenocarcinoma;
Mucinous
adenocarcinoma;
Video-assisted
thoracic surgery

Video-assisted thoracic surgery diagnosis of mucinous (colloid) lung adenocarcinoma: Case report**Abstract**

Background: Mucinous colloid lung adenocarcinoma is an uncommon variant of lung carcinomas with similar features to tumours seen in the gastrointestinal tract. To distinguish between these tumours and other mucinous lung tumours, such as mucinous bronchioloalveolar cell carcinomas and metastatic mucinous lesions could be difficult with small biopsy specimens from fine needle aspiration.

Clinical case: The case is described of a 49-year-old female with history of dyspnoea and cough with bloody sputum and weight lose. Thorax axial computed tomography demonstrated a right lower lobe spiculated mass with calcifications. Transthoracic computed tomography-guided fine needle biopsy reported negative results, and the biopsy obtained with video-assisted thoracic surgery was useful for an adequate cytology report of a colloid variant of mucinous lung adenocarcinoma.

Conclusion: Video-assisted thoracic surgery is an appropriate option for obtaining a larger specimen in those cases where small biopsies are inconclusive for the diagnosis of thoracic pathologies such as malignant tumours.

© 2015 Academia Mexicana de Cirugía A.C. Published by Masson Doyma México S.A. This is an open access article under the CC BY-NC-ND license (<http://creativecommons.org/licenses/by-nc-nd/4.0/>).

Antecedentes

El carcinoma mucinoso coloide es una variante infrecuente del adenocarcinoma pulmonar¹⁻³. El diagnóstico histopatológico suele ser difícil cuando se estudian muestras pequeñas como las que se obtienen por aspiración de aguja fina (BAAF). Estos tumores presentan características macroscópicas distintivas, suelen ser masas gelatinosas aframbuesadas mal circunscritas y de consistencia suave, al microscopio se evidencian grandes cantidades de mucina con poca celularidad neoplásica de adenocarcinoma^{1,4}.

Caso clínico

Se trata de una mujer de 49 años de edad, con antecedentes de tabaquismo y de cáncer cervicouterino hace 10 años, tratado con radioterapia. Ella asistió al hospital por pérdida de peso de 10 kg en un lapso 7 meses, asimismo 3 meses con tos no productiva y disnea de esfuerzo mínimo; en el último mes con esputo sanguinolento y dolor pleurítico en hemitórax derecho. En la exploración física se encontró ruidos respiratorios disminuidos en hemitórax inferior derecho con matidez a la percusión. Al no encontrar más hallazgos en la exploración y anamnesis se decidió complementar con estudios de gabinete.

Se le realizó una espirometría la cual resultó normal. La radiografía de tórax mostró consolidación pulmonar en lóbulo medio derecho y, la tomografía computada de tórax mostró una gran masa en el lóbulo inferior derecho con calcificaciones (fig. 1).

Debido a los hallazgos mencionados se le realizó una biopsia transtorácica con aguja fina guiada por tomografía, de la cual el reporte histopatológico fue negativo, por lo cual fue realizada una biopsia incisional a través de la cirugía torácica asistida por video, el tumor tenía una apariencia de una sustancia gelatinosa como la mermelada de fresa (fig. 2).

Macroscópicamente se trataba de un fragmento de pulmón de 4.5 × 2 × 2 cm, con extensas zonas amarillentas y blancas calcificadas en una matriz mucoide. Histológicamente el patólogo identificó un epitelio columnar maligno en una matriz de mucina, con tinciones positivas para azul alcian y ácido peryódico de Schiff (PAS, por sus siglas en inglés). Hubo extensas áreas de calcificación con septos fibrosos y fue descartada la existencia de una neoplasia extrapulmonar primaria, por lo cual el diagnóstico final fue adenocarcinoma mucinoso pulmonar (figs. 3-5).

Esta paciente no era candidata a cirugía y solo recibió quimioterapia, a la cual no tuvo adecuada respuesta, y murió al año del diagnóstico.

Discusión

Los tumores pulmonares que producen grandes cantidades de matriz extracelular de mucina, llamadas con el término «carcinoma mucinoso» o «carcinoma coloide», son descritos como una variante del adenocarcinoma bronquial. Este tipo de carcinomas son más frecuentes en la glándula mamaria y el tracto gastrointestinal, pero muy raro en el pulmón^{1,2,5}.

El patrón de crecimiento típico de adenocarcinoma mucinoso de pulmón, se caracteriza por la acumulación de abundantes piscinas extracelulares de mucina con destrucción del parénquima pulmonar normal. Este tipo de tumores tiene un comportamiento agresivo.

El diagnóstico es difícil, con pequeñas muestras principalmente debido a las características blandas del tumor y a la escasez de células neoplásica, por lo cual este tipo de muestras han sido la causa de diagnósticos falsos negativos. Al igual que en nuestro caso, en que la biopsia por BAAF, los frotis en la selección inicial fueron negativos para neoplasia de pulmón. Otro factor de falsos negativos fue el tipo de tumor que por sí solo es un caso excepcional.

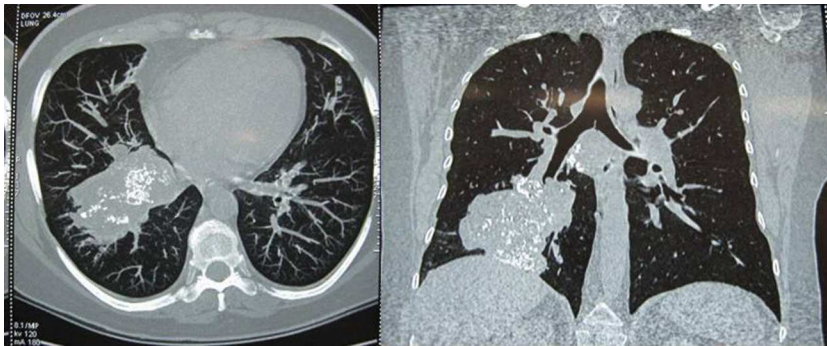


Figura 1 Tomografía computada corte axial y coronal de tórax, en los cuales se observa una lesión hiperdensa con calcificaciones difusas en su interior en los segmentos basal anterior y basal lateral, en el lóbulo pulmonar inferior derecho.

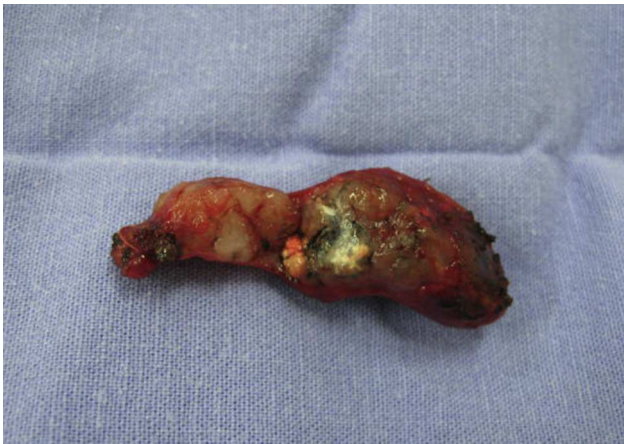

Figura 2 Biopsia pulmonar obtenida mediante cirugía torácica asistida por video, para estudio histopatológico.

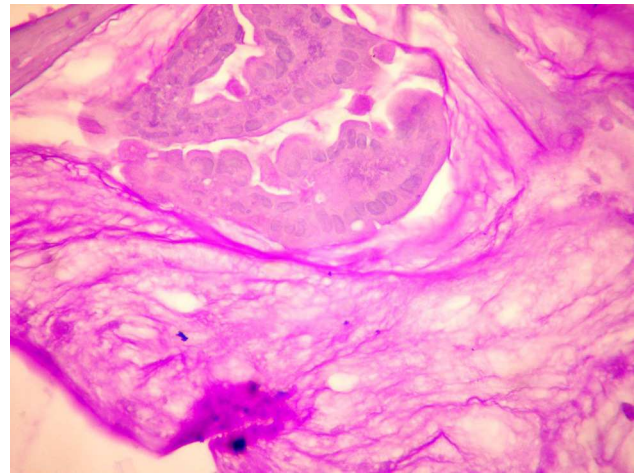


Figura 4 Isla de células neoplásicas inmersas en matriz de mucina ácido peryódico de Schiff (PAS, por sus siglas en inglés) positivo, característico del adenocarcinoma mucinoso.

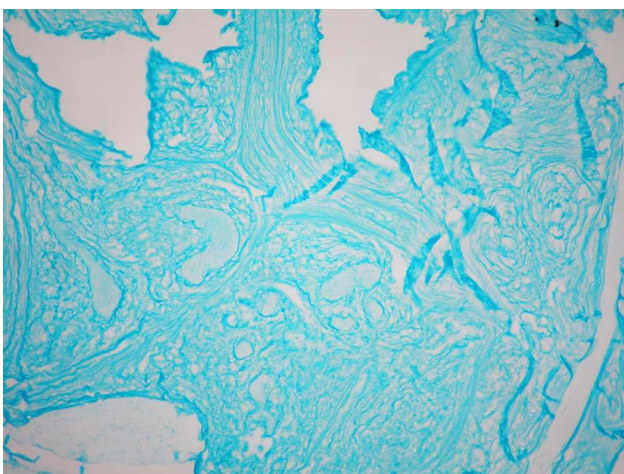


Figura 3 Corte histopatológico de adenocarcinoma mucinoso con tinción de azul alcian la cual podemos observar fuertemente positiva, $\times 100$.

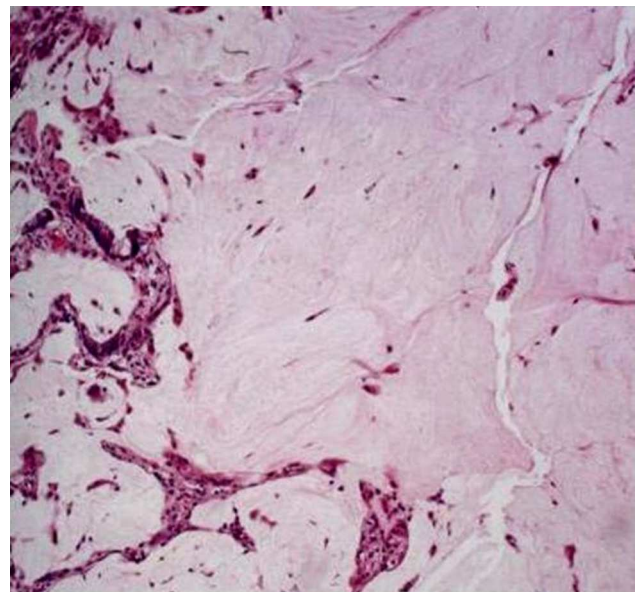


Figura 5 Células neoplásicas vacuoladas de adenocarcinoma inmersas en una matriz abundante de mucina. Las paredes alveolares se encuentran deformadas por la proliferación neoplásica. Hematoxilina y eosina, $\times 200$.

En esta enfermedad se puede llegar a un diagnóstico correcto solo cuando se obtienen muestras grandes de tejido, en nuestro caso, consideramos que la cirugía torácica asistida por video es un instrumento de diagnóstico útil para un tipo inusual de cáncer de pulmón.

El adenocarcinoma mucinoso (coloide) es una entidad con una frecuencia del 0.25%, y representa una variante bien diferenciada del carcinoma mucinoso, que es difícil de distinguir de una metástasis, y podría ser presentado como el tipo de carcinoma coloide o carcinoma con células en «anillo de sello» con calcificaciones psamomatosas y acompañado por fibrosis e inflamación, observaciones que ayudan a diferenciarla de una metástasis⁶, este tumor representa un patrón histológico inusual en la literatura médica.

Según lo reportado por Moran et al.¹ este tipo de tumores tienen un comportamiento similar al de los carcinomas bronquioloalveolares con mal pronóstico, afectando más a los pacientes de mediana edad y la razón varón-mujer fue de 1.7:1³. Esta paciente no era candidata a cirugía y recibió solo quimioterapia, a la cual no tuvo adecuada respuesta, la paciente murió al año del diagnóstico.

Conclusiones

Diversas enfermedades, principalmente tumorales, precisan de muestras de un tamaño considerable para realizar un diagnóstico histopatológico correcto, debido a que métodos habituales como la BAAF no esclarece por completo la

entidad patológica, tal es el caso del adenocarcinoma mucinoso pulmonar, donde la cirugía torácica asistida por video puede ser un método de mínima invasión ideal para adquirir muestras más adecuadas, evitando cirugías más extensas y favoreciendo un diagnóstico de mayor certeza.

Conflicto de intereses

Los autores declaran no tener ningún conflicto de intereses.

Bibliografía

1. Moran CA, Hochholzer L, Fishback N, Travis WD, Koss MN. Mucinous (so-called colloid) carcinomas of lung. *Mod Pathol*. 1992;5:634-8.
2. Ishibashi H, Moriya T, Matsuda Y, Sado T, Hoshikawa Y, Chida M, et al. Pulmonary mucinous cystadenocarcinoma: Report of a case and review of the literature. *Ann Thorac Surg*. 2003;76:1738-40.
3. Murai T, Hara M, Ozawa Y, Shibamoto Y, Shimizu S, Yano M. Mucinous colloid adenocarcinoma of the lung with lymph node metastasis showing numerous punctate calcifications. *Clin Imaging*. 2011;35:151-5.
4. Okimasa S, Kurimoto N. Mucinous (colloid) adenocarcinoma. *Jpn J Thorac Cardiovasc Surg*. 2005;53:305-8.
5. Ou SHI, Kawaguchi T, Soo RA, Kitaichi M. Rare subtypes of adenocarcinoma of the lung. *Expert Rev Anticancer Ther*. 2011;11:1535-42.
6. Brownlee NA, Mott RT, Mahar A, Roggli VL. Mucinous (colloid) adenocarcinoma of the lung. *Arch Pathol Lab Med*. 2005;129:121-2.