



CIRUGÍA y CIRUJANOS

Órgano de difusión científica de la Academia Mexicana de Cirugía
Fundada en 1933

www.amc.org.mx www.elsevier.es/circir



CASO CLÍNICO

Tumor carcinoide intestinal: reporte de un caso



Gil Mussan-Chelminsky*, Pablo Vidal-González, Edgar Núñez-García,
Luis César Valencia-García y Miguel Ángel Márquez-Ugalde

Servicio de Cirugía General, Centro Médico ABC, México D.F., México

Recibido el 7 de mayo de 2014; aceptado el 5 de agosto de 2014
Disponible en Internet el 28 de agosto de 2015

PALABRAS CLAVE

Tumor carcinoide;
Oclusión intestinal;
Neoplasia
neuroendocrina

Resumen

Antecedentes: El carcinoide intestinal es una neoplasia neuroendocrina del intestino delgado que en pocas ocasiones se presenta con manifestaciones clínicas. Estos tumores pueden estar asociados a otras patologías, como enfermedad inflamatoria intestinal, y tienen un rango amplio de sintomatología, aunque la mayoría crecen lentamente y producen síntomas poco específicos. En algunos casos tienen un comportamiento agresivo y altamente sintomático, por lo que la sospecha clínica debe ser alta para realizar un diagnóstico temprano.

Caso clínico: Masculino de 60 años con antecedente de enfermedad de Crohn y síntomas gastrointestinales de un año de evolución, atribuidos a dicha enfermedad. Presentó cuadro de oclusión intestinal sin mejoría con manejo conservador. Se realizó laparotomía exploradora, encontrando tumoración del mesenterio, la cual condicionaba una obstrucción intestinal mecánica.

Se realizó resección intestinal con anastomosis primaria. El reporte histopatológico evidenció un tumor carcinoide intestinal con metástasis ganglionares. Evolucionó adecuadamente y fue dado de alta para continuar tratamiento médico y seguimiento por oncología.

Conclusiones: El sitio más común de presentación de los tumores carcinoides es el intestino delgado hasta en un 42% de los casos; de estos, el 41% se presentan como patología locorreccional. Existe una mayor incidencia en pacientes con enfermedad de Crohn y en estos casos, la presentación más común es un cuadro agudo de obstrucción intestinal (90%). La cirugía suele ser curativa y el seguimiento es importante, ya que los síntomas de la enfermedad de Crohn pueden ocultar alguna recidiva.

© 2015 Academia Mexicana de Cirugía A.C. Publicado por Masson Doyma México S.A. Este es un artículo Open Access bajo la licencia CC BY-NC-ND (<http://creativecommons.org/licenses/by-nc-nd/4.0/>).

* Autor para correspondencia. Centro Médico ABC, Campus Santa Fe. Av. Carlos Graef Fernández #154, Consultorios 108-109, Col. Tlaxcala Santa Fe, 05300, Cuajimalpa, México D.F. Tel.: +11031600; fax: +1103 1681.

Correo electrónico: gmussan@prodigy.net.mx (G. Mussan-Chelminsky).

KEYWORDS

Carcinoid tumour;
Intestinal
obstruction;
Neuroendocrine
tumor

Intestinal carcinoid tumour: Case report**Abstract**

Background: Carcinoid of the small intestine, is a well-differentiated neuroendocrine tumor that rarely presents with clinical signs. This tumour can be associated with other conditions, such as inflammatory bowel disease, presenting a wide range of symptoms. In some cases they have an aggressive and highly symptomatic behaviour; thus, clinical suspicion must be high to make an early diagnosis.

Clinical case: A 60 year-old male patient with Crohn's disease and gastrointestinal symptoms attributed to this disease within the last year. He presented with intestinal obstruction initially treated with conservative management with no improvement. Exploratory laparotomy was performed finding a mesenteric tumour that caused the bowel obstruction.

Bowel resection with primary anastomosis was performed. The pathology report showed an intestinal carcinoid tumour with lymph node metastases. The patient recovered well, and was discharged without complications to continue medical treatment and follow-up by the Oncology department.

Conclusion: In almost 42% of the cases, the most common site of carcinoid tumours is the small intestine, and of these, 41% are presented as locoregional disease. Patients with Crohn's disease present a higher incidence. In these cases, the most common presentation is an acute intestinal obstruction (90%). Surgery is usually curative, and follow up is important as the symptoms of Crohn's disease can hide any recurrence.

© 2015 Academia Mexicana de Cirugía A.C. Published by Masson Doyma México S.A. This is an open access article under the CC BY-NC-ND license (<http://creativecommons.org/licenses/by-nc-nd/4.0/>).

Antecedentes

El carcinoide intestinal es una neoplasia neuroendocrina del intestino delgado que suele tener una presentación insidiosa, debido a su lento crecimiento y a su comportamiento poco agresivo. Se asocia a otras patologías, como colitis ulcerativa crónica inespecífica y enfermedad de Crohn. Los síntomas pueden ser poco específicos y confundirse con las enfermedades antes señaladas o con algún trastorno funcional gastrointestinal¹.

Caso clínico

Paciente masculino de 60 años de edad con diagnóstico de enfermedad de Crohn de 10 años de evolución, tratado con mesalazina.

Inició un año previo a su ingreso con: dolor abdominal inespecífico, generalizado, asociado a evacuaciones diarreas intermitentes sin moco o sangre, que fue manejado de forma médica, con mejoría parcial y transitoria. Acude al servicio de urgencias por incremento del dolor abdominal, náusea sin llegar al vómito. A la exploración física se encontró con distensión abdominal, peristalsis aumentada en cuadrantes inferiores, dolor a la palpación superficial y profunda de forma generalizada, timpánico a la percusión, sin datos de irritación peritoneal. Los resultados de los exámenes de laboratorio iniciales sin alteraciones; se solicitó tomografía de abdomen, en la que se observó engrosamiento de la pared intestinal con datos de oclusión intestinal, cambios inflamatorios en la grasa mesentérica, adenopatías mesentéricas y líquido libre en hueco pélvico.

Se decidió manejo conservador con sonda nasogástrica. Sin embargo, 24h después de su ingreso el dolor se incrementó y presentó leucocitosis de 11,800/mm³, con 3% de bandas, por lo que se decidió realizar laparotomía exploradora. Se encontró una tumoración fibrótica en el mesenterio a 20 cm de la válvula ileocecal (fig. 1), la cual causaba obstrucción e involucraba aproximadamente 60 cm de asas de intestino delgado, incluyendo válvula ileocecal con adherencias inter-asa, así como 4 lesiones puntiformes extracapsulares de consistencia dura, de 3 mm de diámetro en la cara anterior del hígado.

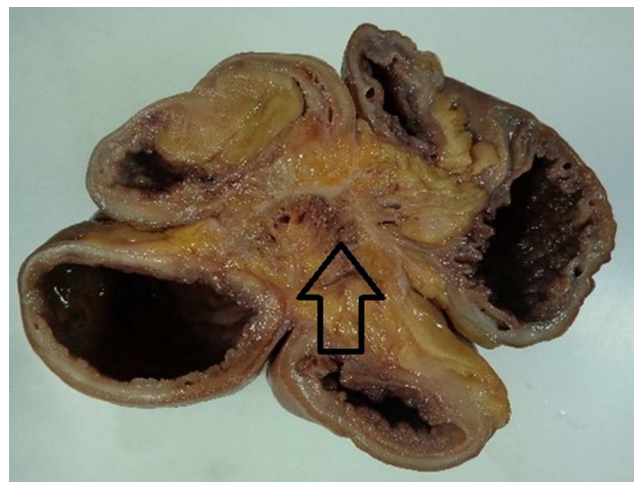


Figura 1 La flecha muestra la fibrosis mesentérica secundaria a la reacción desmoplásica causada por el carcinoide intestinal.

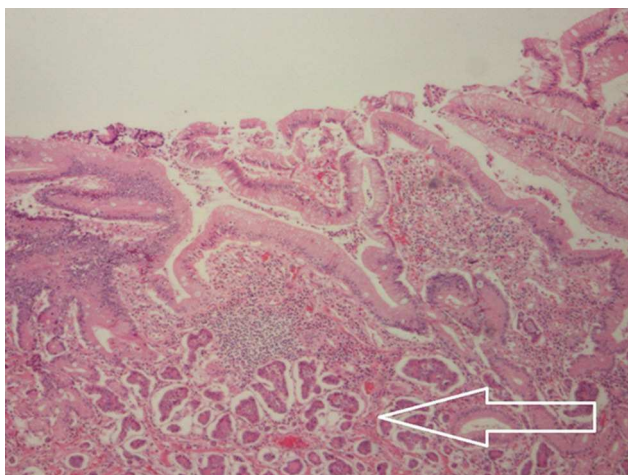


Figura 2 Grupo de células correspondientes a neoplasia neuroendocrina grado 1 (tumor carcinoide) que infiltra la lámina propia, muscular de la mucosa, submucosa, muscular propia y serosa.

Se realizó resección de 60 cm de íleon terminal y ciego, con anastomosis íleo-ascendente, mecánica laterolateral, además de biopsia de una de las lesiones hepáticas.

Evolucionó de forma satisfactoria, y se egresó en el séptimo día del postoperatorio con adecuada tolerancia de la vía oral y de la función gastrointestinal.

El reporte de patología evidenció una neoplasia neuroendocrina intestinal grado uno, con bordes quirúrgicos negativos. La tumoración correspondió a un tumor carcinoide de 2.5 cm en su diámetro mayor por 2 cm en su diámetro menor que infiltraba la serosa, además de 4 de 15 ganglios linfáticos con metástasis (figs. 2 y 3).

Discusión

El carcinoide intestinal es la neoplasia maligna más común del intestino delgado distal. Se presenta hasta en el 42% de los casos en intestino delgado, y de estos, el 41% se comportan como enfermedad locorregional. Su incidencia ha ido en

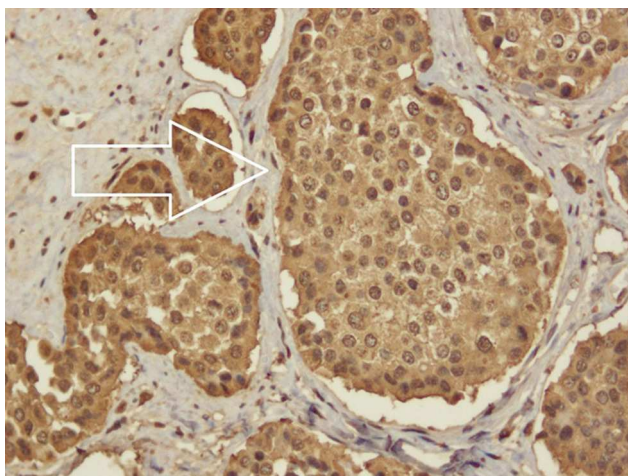


Figura 3 Cromogranina A positivo difuso en células neoplásicas.

aumento, siendo actualmente de 0.67/100,000 habitantes para tumores carcinoides de yeyuno e íleon, similar para ambos sexos y con edad media de presentación de 66 años. Aunque su prevalencia es relativamente alta, la presencia de síntomas o de síndrome carcinoide es muy poco frecuente¹. En el momento de la presentación clínica el 12% de los pacientes tienen metástasis a distancia, mientras que el síndrome carcinoide ocurre solo en uno de cada 300,000 pacientes con este tumor².

Los tumores carcinoides forman parte de las neoplasias neuroendocrinas que provienen de las células enterocromafines de las criptas intestinales, que tienen un origen común en el ectodermo; dichas células sintetizan serotonina a partir del triptófano absorbido en el tracto gastrointestinal³. En la síntesis de la serotonina intervienen 2 enzimas: la triptófano hidroxilasa, que cataliza la conversión del triptófano en 5-hidroxi-indolacético (5-HIAA), y la enzima monoamino oxidasa. El 5-HIAA es metabolizado por el riñón, y sus cifras se elevan en la orina en presencia de un tumor carcinoide, apoyando el diagnóstico de dicha patología^{3,4}.

La presentación clínica se debe a los mecanismos fisiopatológicos involucrados y la sintomatología puede ser secundaria al tumor o al síndrome carcinoide; las manifestaciones de acuerdo con el tiempo de evolución del tumor son: agudas y crónicas. Dentro de las agudas, la obstrucción intestinal es la presentación más común (90% de los casos) y se produce secundaria a la reacción desmoplásica generada por este, tanto en el intestino como en el mesenterio. Dicha reacción puede causar isquemia mesentérica aguda en el 30% de los casos. Otra manifestación intestinal aguda es el sangrado de tubo digestivo, el cual normalmente no es abundante y por su localización puede llegar a ser difícil de identificar^{3,4}.

Las manifestaciones intestinales crónicas suelen presentarse con dolor de varios meses a años de evolución y suelen diagnosticarse erróneamente como síndrome de malabsorción o síndrome de colon irritable, por la asociación a cambios en los hábitos intestinales. Incluso la presentación crónica puede ser reflejo de una patología asociada que se relacione con el tumor carcinoide, como por ejemplo la enfermedad de Crohn⁴.

Los pacientes con enfermedad de Crohn presentan con mayor frecuencia tumores gastrointestinales comparados con la población general. Las estirpes malignas que se asocian a esta son el adenocarcinoma, el linfoma y el carcinoma epidermoide⁵.

Existe evidencia de la asociación entre pacientes con enfermedad de Crohn y carcinoide intestinal. West et al.⁶ presentaron una serie de casos en la que concluyen que los tumores carcinoides son 15 veces más frecuentes en pacientes con enfermedad de Crohn, 3.6% de incidencia comparada con 0.25% en el grupo control, además del aumento en el riesgo de presentar tumores carcinoides; los síntomas por este tumor pueden ser falsamente atribuidos a la enfermedad de Crohn, por lo que existen retrasos en el diagnóstico⁷.

La presentación secundaria del síndrome carcinoide ocurre solo cuando existen metástasis hepáticas, ya que estas secretan serotonina así como otros derivados del metabolismo del triptófano. Dentro de las manifestaciones más comunes de este síndrome se encuentra el enrojecimiento facial, diarrea, dolor abdominal, telangiectasias, edema y datos de disfunción cardíaca⁴.

El estudio de elección para el diagnóstico de los tumores carcinoideos intestinales es la tomografía abdominal, la cual se utiliza para detectar tumoraciones, metástasis, así como para identificar la anatomía. En las metástasis hepáticas menores a 1 cm, el ultrasonido abdominal es el estudio más sensible⁸. En cuanto a los estudios funcionales, el escáner de radionucleótidos con ¹¹¹In-octreotide tiene una sensibilidad diagnóstica del 83% y un valor predictivo positivo del 100%. Los marcadores útiles en el diagnóstico son la cromogranina A y el 5-HIAA, el cual tiene una especificidad del 88% y una sensibilidad del 35%; sin embargo, pueden estar elevados en presencia de otro tipo de tumor neuroendocrino³.

El objetivo principal del tratamiento es aumentar la sobrevida, así como controlar los síntomas y mejorar la calidad de vida. Esto se logra mediante una resección quirúrgica amplia, incluyendo el mesenterio y ganglios linfáticos. Es imperativa la revisión de todo el intestino, ya que en el 26% de los casos existen otros tumores carcinoideos intestinales. De no ser posible la resección completa debido a invasión retroperitoneal o de grandes vasos, se debe realizar cirugía citorreductiva, la cual tiene como propósito disminuir o normalizar los niveles de 5-HIAA, para disminuir los síntomas sistémicos y prevenir las complicaciones locales. Dentro de la terapia citorreductiva existen diversas opciones, como la ablación con radiofrecuencia, crioterapia y metastasectomía quirúrgica^{4,9}. En un metaanálisis en donde se realizó hepatectomía parcial citorreductiva se reportó una sobrevida del 71% a 5 años y resolución completa de la sintomatología del síndrome carcinoide entre 4-120 meses en el 86% de los casos. En casos en los que las metástasis son irresecables, se puede realizar embolización arterial para disminuir el tumor y los síntomas del síndrome carcinoide⁹.

La respuesta a la quimioterapia es variable, raramente excede el 30%. Los fármacos comúnmente utilizados son el 5-fluorouracilo y la estreptozocina, aunque los resultados generalmente no son favorables y se utiliza solo como método paliativo. La radioterapia no tiene un rol terapéutico y su uso está limitado a las metástasis óseas dolorosas o del sistema nervioso central^{4,9}.

El pronóstico y el seguimiento de los pacientes con carcinoide intestinal dependen del estadio clínico al momento del diagnóstico y de la terapia que haya recibido. De manera rutinaria se debe hacer un seguimiento con marcadores séricos, tales como cromogranina A y 5-HIAA cada 6 meses los primeros 3 años, y posteriormente de forma anual. Se recomienda realizar una tomografía abdominal durante los

primeros 3 años, y posteriormente valorar la necesidad de este estudio con los hallazgos de laboratorio y del cuadro clínico. La decisión de suspender la vigilancia después del quinto año posterior al tratamiento depende de la evolución clínica durante ese tiempo¹⁰.

Conclusiones

Los tumores carcinoideos son raros y tienen un rango amplio de sintomatología, la mayoría con crecimiento lento y síntomas poco específicos. Es por eso que el sospechar tempranamente el diagnóstico y realizar un tratamiento adecuado otorgará el mayor beneficio al paciente.

Conflicto de intereses

Los autores declaran no tener ningún conflicto de intereses.

Bibliografía

1. Strosberg J. Neuroendocrine tumours of the small intestine. *Best Pract Res Clin Gastroenterol.* 2012;26:755-73.
2. Marshall JB, Bodnarchuk G. Carcinoid tumors of the gut: Our experience over three decades and review of the literature. *J Clin Gastroenterol.* 1993;16:123-9.
3. Komborozos VA. Carcinoid tumours of the small bowel colon and rectum. *Hellenic J Surgery.* 2011;83:12-20.
4. Maunon J, Kocha W, Kvols L, Bjarnason G, Chen E, Germond C, et al. Guidelines for the diagnosis and management of carcinoid tumours. Part 1: The gastrointestinal tract. A statement from a Canadian National Carcinoid Expert Group. *Curr Oncol.* 2006;13:67-76.
5. Hemminki K, Li X, Sundquist J, Sundquist K. Cancer risks in Crohn disease patients. *Ann Oncol.* 2009;20:574-80.
6. West NE, Wise PE, Herline AJ, Muldoon RL, Chopp WV, Schwartz DA. Carcinoid tumors are 15 times more common in patients with Crohn's disease. *Inflamm Bowel Dis.* 2007;13:1129-34.
7. Sugimoto E, Lörelus LE, Eriksson B, Öberg K. Midgut carcinoid tumours. CT appearance. *Acta Radiol.* 1995;36:367-71.
8. Hsu EY, Feldman JM, Lichtenstein GR. Ileal carcinoid tumors stimulating Crohn's disease: Incidence among 176 consecutive cases of ileal carcinoid. *Am J Gastroenterol.* 1997;92:2062-5.
9. Que FG, Sarmiento Jm, Nagorney DM. Hepatic surgery for metastatic gastrointestinal neuroendocrine tumours. *Adv Exp Med Biol.* 2006;574:43-56.
10. National Comprehensive Cancer Network. NCCN Clinical Practice Guidelines in Oncology. Disponible en: http://www.nccn.org/professionals/physician_gls/f_guidelines.asp.