



# CIRUGÍA y CIRUJANOS

Órgano de difusión científica de la Academia Mexicana de Cirugía  
Fundada en 1933

[www.amc.org.mx](http://www.amc.org.mx) [www.elsevier.es/circir](http://www.elsevier.es/circir)



## CARTAS AL EDITOR

### Seudoaneurismas pancreáticos: formas de presentación y opciones terapéuticas



### Pancreatic pseudoaneurysms: forms of presentation and therapeutic options

Sr. Editor:

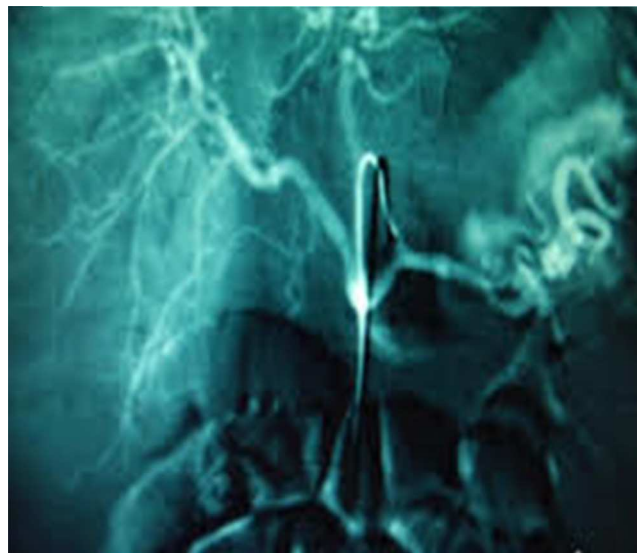
Hemos leído con gran interés el artículo firmado por Herrera-Fernández et al.<sup>1</sup> publicado en la prestigiosa revista que usted dirige, y dado que hemos tenido la oportunidad de tratar a 2 pacientes con pseudoaneurismas pancreáticos, con formas de presentación y resolución diametralmente opuestas<sup>2</sup>, nos dirigimos a usted a fin de consignar nuestra experiencia y realizar una serie de apreciaciones.

En nuestra serie se dieron las 2 formas de comienzo más frecuentes: la primera como *shock* hipovolémico por rotura vascular (arteria esplénica), pudiendo llegar a ser diagnosticado mediante arteriografía mesentérica (fig. 1), y la segunda como dolor abdominal intenso, recurrente, y en ocasiones lacerante, descubierto mediante estudio con angio-tomografía axial computada (angio-TAC).

Estamos de acuerdo con los autores en que esta entidad debe ser sospechada ante la presencia de un paciente con antecedentes de pancreatitis alcohólica y con dolor abdominal severo y repetitivo, y que el angio-TAC es el diagnóstico de elección.

Si bien se consideraba que el tratamiento usual era quirúrgico, hoy en día, y siempre que sea posible, la terapéutica de elección es la realización de embolización endovascular del aneurisma mediante acceso angiográfico, como bien apuntan los colegas, siendo efectiva hasta en el 80% de las ocasiones, dejando la cirugía para cuando esta no pueda ser llevada a cabo por inestabilidad hemodinámica del paciente o ante fallo de la técnica<sup>3</sup>.

Apuntar, por último, que han sido descritas la punción directa y embolización del aneurisma mediante laparotomía<sup>4</sup>, así como la realización de punción percutánea e inyección de trombina intraaneurismática<sup>5</sup>.



**Figura 1** Arteriografía mesentérica que muestra la extravasación del contraste administrado a nivel de la arteria esplénica por rotura de un pseudoaneurisma pancreático.

### Bibliografía

1. Herrera-Fernández FA, Palomeque-Jiménez A, Serrano-Puche F, Calzado-Baeza SF, Reyes-Moreno M. Ruptura de pseudoaneurisma de la arteria esplénica: una causa poco frecuente de hemorragia digestiva alta. *Cir Cir.* 2014;82:551-5.
2. Vázquez-Ruiz J, Mansilla-Molina D, Civera-Muñoz JF, Fernández-Moreno J, Pérez-Folqués JE, Guirao-Manzano J. Opciones terapéuticas en los pseudoaneurismas pancreáticos. *Rev Esp Enferm Dig.* 2012;104:502-3.
3. Pacheco-Jiménez M, Moreno-Sánchez T, Moreno-Rodríguez F, Guillen-Rico M. Seudoaneurisma de la cola pancreática: tratamiento percutáneo mediante inyección de trombina. *Radiología.* 2014;56:167-70.
4. García-Vila JH, Bordón F, Redondo M, Díaz C, Salvador JL. Tratamiento de pseudoaneurisma pancreático por punción directa y embolización. *Radiología.* 2001;43:79-81.

5. Vujic I. Vascular complications of pancreatitis. *Radiol Clin North Am.* 1989;27:81–91.

José Vázquez-Ruiz\*, Vicente López-Flor,  
Marta Aguado-Pérez, José Fernández-Moreno,  
José Eduardo Pérez-Folqués y Diego Mansilla-Molina  
*Servicio de Cirugía General y del Aparato Digestivo,  
Hospital Virgen del Castillo, Yecla, Murcia, España*

\* Autor para correspondencia. Servicio de Cirugía General,  
Hospital Virgen del Castillo, Avda. de la Feria, s/n, 30510  
Yecla, Murcia, España. Tel.: +968719800 - 609590209;  
Fax: +968719806.

*Correo electrónico:* [vasquesito@gmail.com](mailto:vasquesito@gmail.com)  
(J. Vázquez-Ruiz).

Disponible en Internet el 1 de agosto de 2015

<http://dx.doi.org/10.1016/j.circir.2015.06.006>

## Respuesta a Carta al Editor: Pseudoaneurismas pancreáticos: formas de presentación y opciones terapéuticas



### Pancreatic pseudoaneurysms: Forms of presentation and therapeutic options

*Sr. Editor:*

Agradecemos los comentarios realizados por los autores con relación a nuestro artículo recientemente publicado en CIRUGÍA Y CIRUJANOS, referente a las diferentes formas de presentación y opciones terapéuticas de los pseudoaneurismas pancreáticos.

Efectivamente, aunque en nuestro caso la forma de presentación fue explosiva en forma de *shock* hipovolémico, con la peculiaridad de manifestarse como una hemorragia digestiva alta, la presentación en forma de dolor abdominal en distinta gradación también es posible, como bien describen los autores en uno de los casos de su serie.

Tanto en una u otra forma de presentación, serán las pruebas de imagen, esencialmente la angio-TC, las que propondrán el diagnóstico de certeza.

Si bien nuestro caso fue resuelto mediante cirugía por la inestabilidad de la paciente, y la imposibilidad de realizar una arteriografía en nuestro hospital, es esta, asociada a la embolización, la opción terapéutica de elección. Además, como refieren nuestros compañeros, las técnicas de punción directa del pseudoaneurisma mediante laparotomía

o vía percutánea y la inyección de sustancias embolizantes, se han mostrado igualmente eficaces, teniendo estas su mayor indicación en aquellos pacientes con un alto riesgo quirúrgico, donde ha fracasado la canalización o la identificación mediante arteriografía del vaso nutricio del pseudoaneurisma. En estos casos, la inyección percutánea de trombina humana, dirigida mediante ultrasonido o tomografía axial computada, ha obtenido unos resultados excelentes<sup>1</sup>.

### Bibliografía

1. Barbiero G, Battistel M, Susac A, Miotto D. Percutaneous thrombin embolization of a pancreaticoduodenal artery pseudoaneurysm after falling of the endovascular treatment. *World J Radiol.* 2014;6:629–35.

Francisco Antonio Herrera-Fernández<sup>a</sup>,  
Antonio Palomeque-Jiménez<sup>a,\*</sup>, Félix Serrano-Puche<sup>b</sup>,  
Salvador Francisco Calzado-Baeza<sup>a</sup>  
y Montserrat Reyes-Moreno<sup>a</sup>

<sup>a</sup> *Servicio de Cirugía General y Digestiva, Hospital Santa Ana, Motril, Granada, España*

<sup>b</sup> *Servicio de Radiología, Hospital Santa Ana, Motril, Granada, España*

\* Autor para correspondencia. Plaza Ciudad de los Cármenes,  
Bloque 1, num. 3, 6F, 18013 Granada, España.  
Tel.: +34 66 59 08 365.

*Correo electrónico:* [apalomeque2002@hotmail.com](mailto:apalomeque2002@hotmail.com)  
(A. Palomeque-Jiménez).

Disponible en Internet el 2 de septiembre de 2015

<http://dx.doi.org/10.1016/j.circir.2015.07.003>