

## ORIGINAL

# Recomendaciones de expertos sobre el uso de ácido gadoxético en pacientes con metástasis hepáticas en España



J. Borrego Gómez<sup>a</sup>, N. Romera<sup>b</sup>, J.M. Tellado<sup>c</sup>, L. del Campo<sup>d</sup>, J. Díaz Formoso<sup>e</sup>, M. Fuster<sup>f</sup>, I. Vivas<sup>g</sup>, E. Ramón Botella<sup>h,\*</sup> y R. Menéndez de Llano Ortega<sup>i,\*\*</sup>

<sup>a</sup> Servicio de Diagnóstico por Imagen, Hospital Universitario Fundación Alcorcón, Alcorcón Madrid, España

<sup>b</sup> Servicio de Diagnóstico por la Imagen, Hospital Quirónsalud Barcelona, Barcelona, España

<sup>c</sup> Servicio de Cirugía General y Digestiva, Hospital Gregorio Marañón, Madrid, España

<sup>d</sup> Servicio de Radiodiagnóstico, Hospital La Princesa, Madrid, España

<sup>e</sup> Servicio de Radiología, Hospital Universitario de Gran Canaria Doctor Negrín, Las Palmas de Gran Canaria, Las Palmas, España

<sup>f</sup> Servicio de Radiología, Hospital Universitario Virgen de la Arrixaca, El Palmar, Murcia, España

<sup>g</sup> Servicio de Radiología, Clínica Universidad de Navarra, Pamplona, Navarra, España

<sup>h</sup> Servicio de Radiología, Hospital Gregorio Marañón, Madrid, España

<sup>i</sup> Servicio de Radiodiagnóstico, Hospital Universitario Central de Asturias, Oviedo, España

Recibido el 27 de noviembre de 2020; aceptado el 3 de septiembre de 2021

Disponible en Internet el 3 de noviembre de 2021

## PALABRAS CLAVE

Metástasis hepáticas;  
Resonancia  
magnética;  
Ácido gadoxético

## Resumen

**Antecedentes y objetivo:** La resonancia magnética (RM) con ácido gadoxético es una técnica ampliamente usada en la práctica clínica en España para el diagnóstico, tratamiento y seguimiento de pacientes con metástasis hepáticas, aunque existe variabilidad en su uso. El objetivo de este trabajo fue emitir recomendaciones acerca del uso de la RM con ácido gadoxético en la detección y diagnóstico de metástasis hepáticas en el contexto de la práctica clínica en España. **Material y métodos:** Este proyecto ha sido realizado por un grupo de nueve expertos que analizaron una serie de recomendaciones sobre el uso de ácido gadoxético extraídas de documentos de consenso internacionales. A partir de este análisis, los expertos decidieron rechazar, adoptar, contextualizar o adaptar cada una de las recomendaciones. Una vez establecidas, las recomendaciones finales fueron votadas por el mismo grupo de expertos.

**Resultados:** Los expertos consensuaron 5 recomendaciones relacionadas con el uso de esta técnica de imagen en el manejo de metástasis hepáticas en tres situaciones clínicas: 1) en la detección, 2) en el diagnóstico y caracterización preoperatoria y 3) en la detección tras un tratamiento quimioterápico.

\* Autor para correspondencia.

\*\* Autor para correspondencia.

Correos electrónicos: [enriqueramonbotella@gmail.com](mailto:enriqueramonbotella@gmail.com) (E. Ramón Botella), [rmjres@yahoo.es](mailto:rmjres@yahoo.es) (R. Menéndez de Llano Ortega).

**Conclusión:** Los resultados apoyan el beneficio clínico de la RM con ácido gadoxético en la detección de metástasis hepáticas, favoreciendo la planificación preoperatoria, especialmente en aquellas menores de 1 cm, facilitando así el diagnóstico temprano de la diseminación metastásica.

© 2021 Los Autores. Publicado por Elsevier España, S.L.U. en nombre de SERAM. Este es un artículo Open Access bajo la licencia CC BY (<http://creativecommons.org/licenses/by/4.0/>).

## KEYWORDS

Liver metastases;  
Magnetic resonance  
imaging (MRI);  
Gadoxetic acid

## Expert recommendations about the use of gadoxetic acid in patients with liver metastases in Spain

### Abstract

**Background and aims:** Magnetic resonance imaging (MRI) with gadoxetic acid is widely used in clinical practice in Spain for the diagnosis, treatment, and follow-up of patients with liver metastases, although its use varies. This paper aims to provide recommendations for the use of MRI with gadoxetic acid in the detection and diagnosis of liver metastases in clinical practice in Spain.

**Material and methods:** This project was undertaken by a group of nine experts who analyzed a series of recommendations about the use of gadoxetic acid extracted from international consensus documents. From this analysis, the experts decided to reject, adopt, contextualize, or adapt each of the recommendations. Once established, the final recommendations were voted on by the same group of experts.

**Results:** The experts reached a consensus about five recommendations related to the use of this imaging technique in the management of liver metastases in three clinical situations: (i) in the detection, (ii) in the diagnosis and preoperative characterization, and (iii) in the detection after a chemotherapy treatment.

**Conclusion:** The results support a clinical benefit for MRI with gadoxetic acid in the detection of liver metastases, favoring preoperative planning, especially in metastases measuring less than 1 cm, thus facilitating early diagnosis of metastatic spread.

© 2021 The Authors. Published by Elsevier España, S.L.U. on behalf of SERAM. This is an open access article under the CC BY license (<http://creativecommons.org/licenses/by/4.0/>).

## Introducción

La aparición de metástasis hepáticas suele ser muy frecuente en el curso de la enfermedad oncológica, representando la lesión hepática maligna más frecuente<sup>1</sup>. Un diagnóstico precoz y una diferenciación y estadiaje precisos de las lesiones malignas resulta fundamental para un tratamiento adecuado. Así, la detección precoz de las metástasis hepáticas aumenta la supervivencia de pacientes tratados quirúrgicamente y mejora el resultado en pacientes tratados con quimioterapia<sup>2</sup>.

Actualmente, existen varias pruebas diagnósticas que presentan sensibilidad y especificidad diferente para la detección de metástasis hepáticas<sup>3</sup>. Entre las técnicas de mayor utilidad se encuentran los ultrasonidos (US), la tomografía computarizada (TC), la resonancia magnética (RM) y la tomografía por emisión de positrones (PET).

Los US convencionales alcanzan una sensibilidad del 69%; sin embargo, la adición de métodos de contraste a la técnica de ultrasonidos (CEUS) mejora la sensibilidad y especificidad en la detección de metástasis hepáticas de tumores primarios extrahepáticos de diferentes orígenes<sup>4,5</sup>. La TC multifásica alcanza una mayor sensibilidad en la detección de metástasis hepáticas hipovasculares, llegando al 92%<sup>6</sup>. Por su parte, aunque la PET refleja la actividad metabólica de las células tumorales, presenta baja resolución espacial,

por lo que se recomienda sobre todo para la detección de lesiones extrahepáticas<sup>7</sup>. Diferentes estudios<sup>8–10</sup> demuestran que la RM es la técnica de imagen con un mayor rendimiento en la detección y caracterización de metástasis hepáticas, siendo por ello propuesta como técnica de primera elección para evaluar las metástasis hepáticas colorrectales en pacientes que no han sido sometidos a terapia previa, ofreciendo detalles anatómicos y una tasa de detección elevada incluso en lesiones inferiores a 10 mm<sup>9</sup>. A pesar de que la RM para la detección de lesiones hepáticas puede realizarse sin contraste, se ha descrito que el uso de medios de contraste hepatoespecíficos aumenta su sensibilidad y muestra una serie de ventajas cuando es comparada con otras técnicas de imagen u otros medios de contraste<sup>11,12</sup>.

A diferencia de los medios de contraste no hepatoespecíficos, los hepatoespecíficos como el ácido gadoxético y el gadobenato de dimeglumina fueron diseñados para discriminar las lesiones hepáticas. Hasta la fecha, hay escasez de estudios comparativos en detección de metástasis hepáticas con contrastes no hepatoespecíficos en comparación con contrastes específicos. Ying et al., en 2014, compararon la sensibilidad y especificidad de gadopentetato de dimeglumina y ácido gadoxético con fase hepatobiliar, mostrando este último mayor sensibilidad y especificidad, especialmente en lesiones pequeñas<sup>13</sup>.

Dentro de los medios de contraste hepatoespecíficos, las principales diferencias recaen en la vía de excreción, la intensidad de la fase hepatocelular y el tiempo de adquisición de la imagen<sup>6,14</sup>. En términos de coste-efectividad, la evidencia apunta a que la técnica de RM con ácido gadoxético debería ser el procedimiento de imagen inicial de elección para evaluar la reseccabilidad hepática en pacientes con metástasis hepáticas colorrectales y neuroendocrinas<sup>15,16</sup>, aunque son escasos los estudios que comparan los diferentes contrastes hepatoespecíficos y en especial el ácido gadoxético y el gadobenato de dimeglumina.

A pesar de la aplicación común en la práctica clínica en España, por la escasez de estudios comparativos con otros medios de contraste hepatoespecíficos y no hepatoespecíficos y la heterogeneidad en su uso, conocer la opinión de expertos sobre el uso del ácido gadoxético puede ser de gran interés, así como definir y actualizar las pautas clínicas para optimizar y reducir la variabilidad en su uso a nivel local.

En este contexto, este trabajo tiene como objetivo revisar una serie de recomendaciones internacionales y adaptarlas a la realidad nacional, de acuerdo con la experiencia clínica y opinión de un grupo de expertos españoles.

## Material y métodos

### Constitución del grupo de trabajo

Junto al promotor del proyecto (BAYER), se constituyó inicialmente un comité coordinador del proyecto compuesto por dos radiólogos, los dos últimos firmantes del presente trabajo, que se encargó de aprobar la metodología, definir los objetivos, identificar la bibliografía, proponer los expertos que constituirían el grupo de expertos (GdE) y revisar y validar los resultados del proyecto. El GdE se compuso de 8 radiólogos (dos de los cuales pertenecían al comité coordinador) y 1 cirujano hepatobiliar, provenientes de 8 centros hospitalarios españoles, todos hospitales terciarios excepto uno de ellos, de nivel secundario y que disponen de unidades de hepatobiliar. Los expertos fueron escogidos en base a su amplia trayectoria y experiencia profesional en este campo –todos cuentan con más de 10 años de experiencia en radiología abdominal y en el manejo de pacientes con lesiones hepáticas, más de 10 años de experiencia en el uso de ácido gadoxético y de media visitan entre 100 y 300 pacientes al año. En la selección de este grupo de trabajo se consideró además la participación en sociedades científicas y la representatividad territorial diversa.

La metodología seguida para la obtención de recomendaciones se describe en la [figura 1](#).

### Revisión de documentos de consenso internacionales y publicaciones previas

En el inicio del presente trabajo, el asesor metodológico (GOC Health Consulting) hizo una revisión de los documentos de consenso internacionales que contemplasen recomendaciones dirigidas al uso de RM con ácido gadoxético, publicadas hasta el año 2018 en bases de datos electrónicas

(Medline/PubMed, EMBASE, Cochrane). En esta búsqueda se agregaron los términos “gadoxetic acid”, “contrast agent”, “MRI” y “liver metastases” dado el objetivo del trabajo. Se identificaron 10 documentos, 4 de los cuales fueron seleccionados por el asesor metodológico para elaborar las recomendaciones, basándose en su relevancia para el ámbito del proyecto y fecha reciente de publicación: 1) “Consensus Statements from a multidisciplinary expert panel on the utilization and application of a liver-specific MRI contrast agent – gadoxetic acid”<sup>17</sup>; 2) “ESGAR consensus statement on liver MT imaging and clinical use of liver-specific contrast agents”<sup>18</sup>; 3) “Consensus Report of the Third International Forum for Liver Magnetic Resonance Imaging”<sup>19</sup>; 4) “Consensus report from the 7th International Forum for Liver Magnetic Resonance Imaging”<sup>20</sup>. Una vez seleccionados estos documentos, el asesor metodológico procedió a realizar un análisis de las recomendaciones emitidas en los mismos, relativas al uso de ácido gadoxético en la detección y diagnóstico de metástasis hepáticas, así como la evidencia en la que se apoyaban. El proceso de revisión fue posteriormente validado de manera conjunta entre los expertos, con el objetivo de identificar la pertinencia de adaptar o no cada una de las recomendaciones en el contexto que aplique.

### Cuestionario acerca de la necesidad de adaptación de las recomendaciones

Para categorizar las recomendaciones se aplicó un proceso estructurado para la toma de decisiones, basado en la evaluación de la conformidad, utilidad, relevancia, vigencia, implementabilidad y existencia de evidencia local, utilizando el algoritmo que se presenta en la [figura 2](#). Las preguntas del cuestionario se realizaron basándose en una adaptación de los criterios descritos en los manuales metodológicos<sup>21,22</sup> y se encuentran descritas en la tabla S1 del material suplementario. El cuestionario fue respondido por el GdE y los resultados agregados del mismo se pusieron en común en una sesión presencial, en la que el GdE debatió y consensó la relevancia de las recomendaciones y la necesidad o no de adaptación de las mismas. En esta reunión, y siguiendo la misma metodología que el cuestionario realizado, se tomaron decisiones de 3 tipos: 1) adopción, 2) adaptación o 3) contextualización de las recomendaciones, siguiendo las recomendaciones metodológicas de la propuesta ADOLOPMENT<sup>23,24</sup>.

### Confeción de cambios para la adaptación de las recomendaciones

Después de identificar qué recomendaciones no eran vigentes o eran susceptibles de ser adaptadas o contextualizadas, se realizó una búsqueda bibliográfica, con objeto de revisar y/o completar la evidencia que la apoyaba. Las recomendaciones finalmente formuladas fueron realizadas basándose en el juicio y experiencia de los expertos en el tema tratado, así como en la evidencia encontrada, con el fin de garantizar su consonancia con el contexto de la práctica clínica española. Tras esta evaluación, los expertos consensuaron

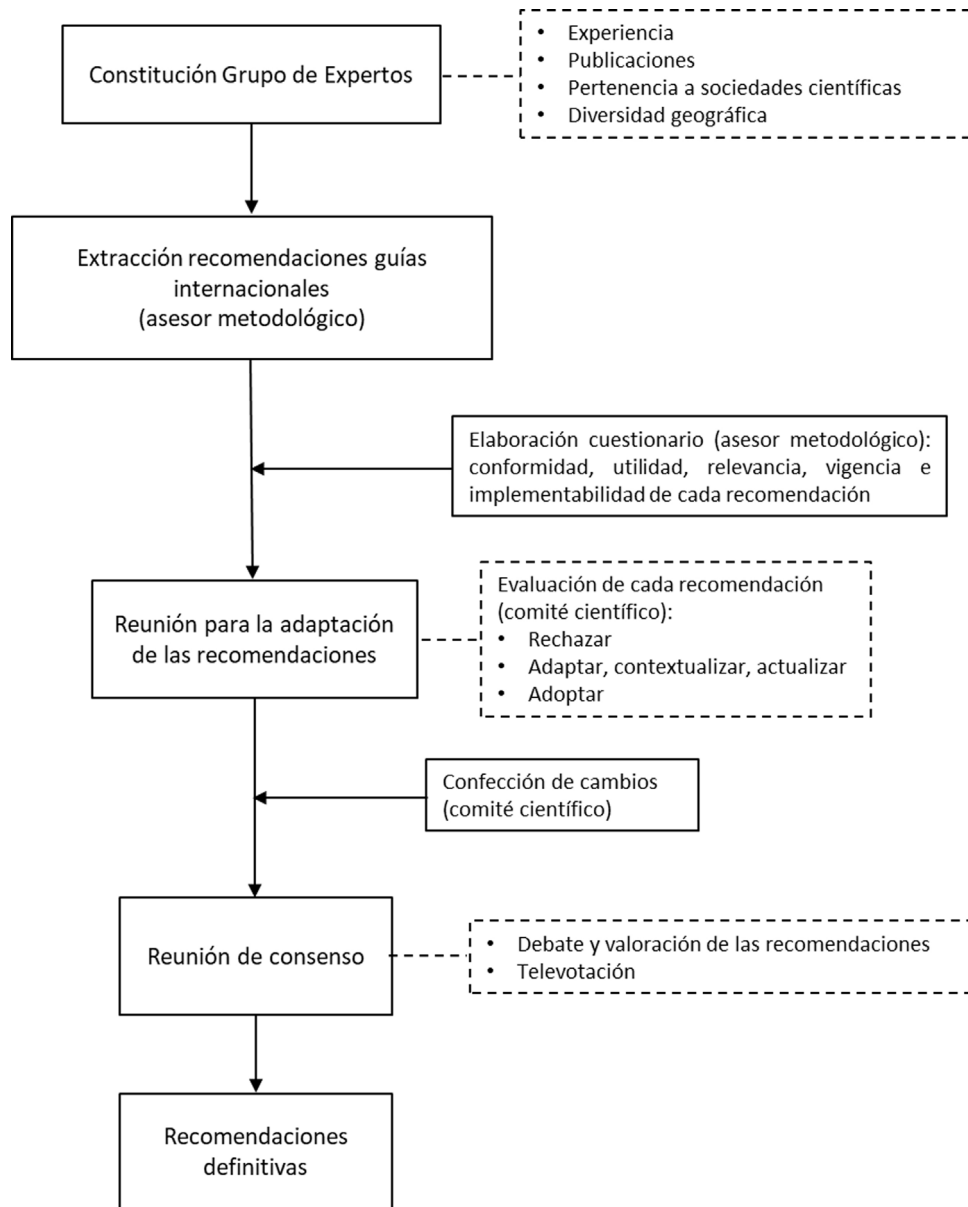


Figura 1 Proceso metodológico para la obtención de las recomendaciones.

contextualizar las recomendaciones como está descrito en la [tabla S2 del material suplementario](#).

### Reunión de consenso

Por último, el GdE se reunió para debatir y validar los cambios realizados en cada recomendación, los cuales se sometieron a debate y posteriormente, mediante televotación, se obtuvieron los porcentajes de acuerdo para adoptar las recomendaciones finalmente propuestas. Se aceptaron las recomendaciones en las que el porcentaje de acuerdo fue igual o mayor del 80%, considerando consensuadas aquellas con un porcentaje entre el 80% y el 100% de acuerdo, o por unanimidad, con el 100% de acuerdo. Los datos de esta televotación se encuentran descritos en la [tabla 1](#).

### Resultados y recomendaciones

Se seleccionaron 6 recomendaciones de documentos de consensos internacionales en el ámbito de estudio; cinco de ellas fueron contextualizadas y de ellas, en cuatro se aportó nueva evidencia para otorgarles vigencia ([tabla S2, material suplementario](#)). Solo 1 se descartó, por considerarse que su aportación no era relevante, al ser similar a la recomendación 1 tras las modificaciones realizadas ([tabla S3, material suplementario](#)).

Las 5 recomendaciones finalmente emitidas por el grupo de expertos corresponden a tres situaciones clínicas: 1) uso de ácido gadoxético como técnica de detección de metástasis hepáticas, 2) uso de ácido gadoxético en el diagnóstico y caracterización preoperatoria de metástasis hepáticas y 3) uso de ácido gadoxético en la detección de metástasis hepáticas tras un tratamiento quimioterápico. Las

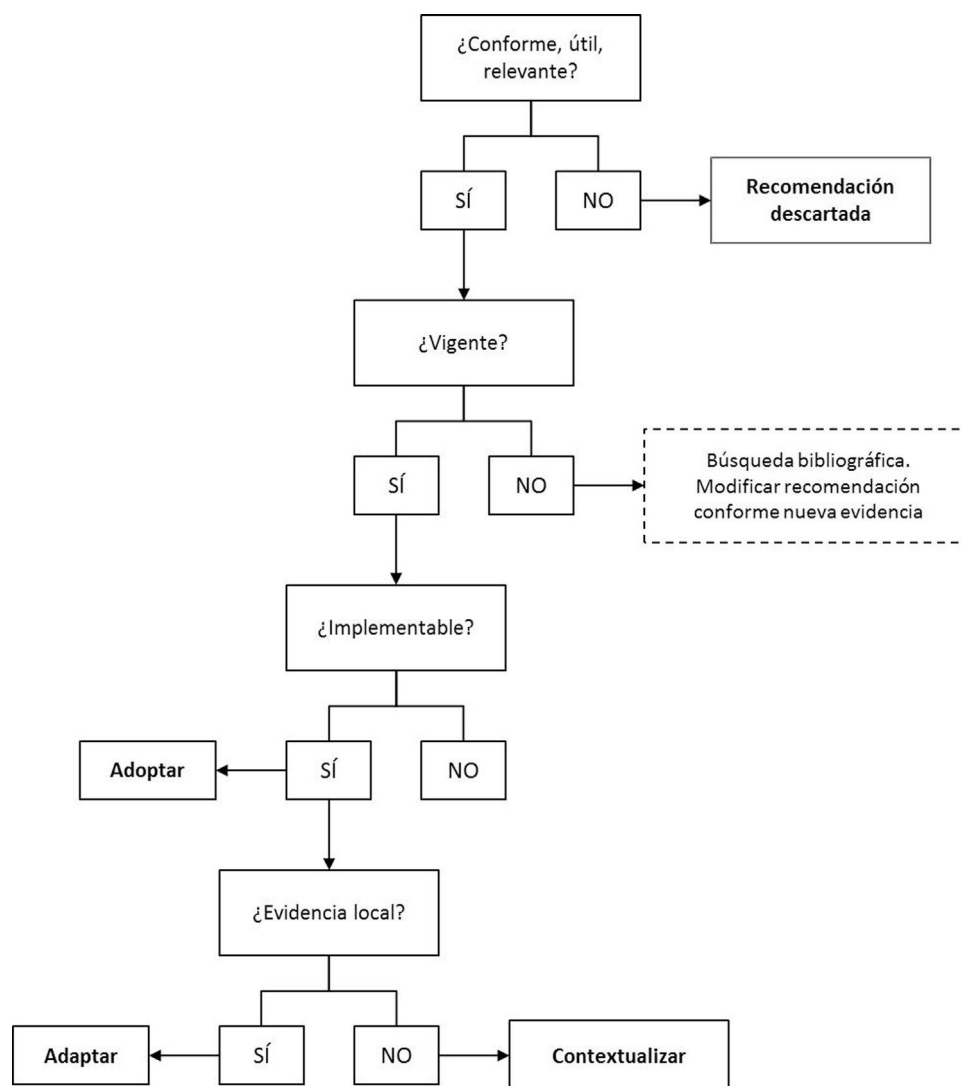


Figura 2 Algoritmo para el análisis y evaluación de las recomendaciones.

recomendaciones establecidas se muestran a continuación con el porcentaje de acuerdo (PA) (tabla 1).

## Discusión

### Uso de ácido gadoxético como técnica de detección de metástasis hepáticas

La RM con ácido gadoxético es la técnica más sensible para la detección de metástasis hepáticas, especialmente para metástasis muy pequeñas, siendo la técnica de elección en lesiones potencialmente reseables, candidatos a rescate quirúrgico y tratamientos ablativos radicales (PA: 100%). Ver tabla 1 a.

La recomendación original<sup>19</sup> fue considerada coherente, útil y relevante, y fue contextualizada por el grupo de expertos (tabla S2, material suplementario), con base en su experiencia clínica y teniendo en cuenta la siguiente evidencia.

Se han realizado varios metaanálisis que demuestran que la RM es superior a la TC en la detección y caracterización de metástasis hepáticas<sup>8-10,17</sup>, y aunque la PET con <sup>18</sup>F-fluorodeoxiglucosa (<sup>18</sup>FDG PET-TC) es una herramienta coste-efectiva en la evaluación de la enfermedad extra-hepática/extrapulmonar, en pacientes diagnosticados con recurrencia local, la RM es la modalidad de elección para evaluar la extensión local<sup>25</sup>. Además, el uso de contrastes específicos para el hígado otorga a la RM una mayor sensibilidad en la detección de metástasis<sup>26,27</sup>. En este sentido, mediante el uso de ácido gadoxético en la fase hepatobiliar, tanto las metástasis hepáticas hipovasculares como hipervasculares aparecen hipointensas en relación al parénquima adyacente debido a la ausencia de hepatocitos funcionales en esas lesiones<sup>28</sup>. En esa fase, el lavado de la lesión, asociado con el realce del parénquima sano de alrededor, mejora el contraste hígado-tumor, incrementando la conspicuidad de la lesión y permitiendo una tasa mayor de detección de lesiones<sup>28</sup>. Sin embargo, en la actualidad, tal y como se publica en el consenso de ESGAR<sup>18</sup>, se conocen pocos estudios comparativos de la eficacia entre el ácido

**Tabla 1** Recomendaciones de uso de ácido gadoxético en el diagnóstico y caracterización de metástasis hepáticas. El porcentaje de acuerdo corresponde al grado de consenso en la aprobación de las recomendaciones tras las adaptaciones aplicadas

Recomendaciones	Porcentaje de acuerdo (PA)
1. Uso de ácido gadoxético como técnica de detección de metástasis hepáticas	
a. La RM con ácido gadoxético es la técnica más sensible para la detección de metástasis hepáticas, especialmente para metástasis muy pequeñas, siendo la técnica de elección en lesiones potencialmente resecables, candidatos a rescate quirúrgico y tratamientos ablativos radicales	100%
2. Uso de ácido gadoxético en el diagnóstico y caracterización preoperatoria de metástasis hepáticas	
a. En la planificación preoperatoria, para una evaluación precisa de metástasis hepáticas y establecer un plan quirúrgico adecuado, se recomienda RM hepática con ácido gadoxético, ya que ha demostrado tener superior sensibilidad y especificidad comparada con ultrasonidos, PET y TC	100%
b. La combinación de la fase hepatobiliar con ácido gadoxético e imagen ponderada en difusión aporta la mayor sensibilidad para el diagnóstico preoperatorio de las metástasis hepáticas	100%
3. Uso de ácido gadoxético en la detección de metástasis hepáticas tras tratamiento quimioterápico	
a. En la evaluación de pacientes con metástasis hepática que han sido tratados con quimioterapia, el ácido gadoxético es especialmente beneficioso en el manejo preoperatorio	100%
b. En la evaluación de pacientes tratados con quimioterapia, cuando el diagnóstico diferencial sea entre lesión hepatocelular benigna y metástasis, se recomienda el uso de RM con contrastes hepatoespecíficos, especialmente para detectar hiperplasia nodular	100%

gadoxético y el gadobenato de dimeglumina, en la detección de metástasis hepáticas.

### Uso de ácido gadoxético en el diagnóstico y caracterización preoperatoria de metástasis hepáticas

Para evitar fallos en el tratamiento de los pacientes y obtener mejores resultados es crucial la correcta identificación y caracterización preoperatoria de las metástasis hepáticas y así poder realizar una resección tumoral óptima. Es por ello conveniente realizar recomendaciones en este ámbito.

*En la planificación preoperatoria, para una evaluación precisa de metástasis hepáticas y establecer un plan quirúrgico adecuado, se recomienda RM hepática con ácido gadoxético ya que ha demostrado tener superior sensibilidad y especificidad comparada con US, PET y TC (PA: 100%). Ver tabla 1.*

La recomendación original<sup>17</sup> fue considerada coherente, útil y relevante, y fue contextualizada por el grupo de expertos (tabla S2, material suplementario), en base a su juicio y experiencia clínica y teniendo en cuenta la siguiente evidencia.

En comparación con la TC dinámica, los medios de contraste de RM hepatoespecíficos, en particular el ácido gadoxético, han mostrado una sensibilidad y una especificidad superiores para la detección y caracterización de metástasis hepáticas, particularmente para lesiones

pequeñas, lo que lo convierte en una modalidad útil en la evaluación de pacientes que son candidatos a resección hepática<sup>8,9,11,29–36</sup>. Así, en un estudio prospectivo multicéntrico e intraindividual<sup>35</sup>, la RM con ácido gadoxético ha demostrado una caracterización superior de lesiones focales hepáticas respecto a la TC bifásica con contraste, resultados que han sido apoyados posteriormente por Hammerstingl et al.<sup>34</sup> e Ichikawa et al.<sup>36</sup>, que reportan la superioridad de la RM con ácido gadoxético comparada con la TC para la detección de lesiones de tamaño menor de 1 y 2 cm, respectivamente, aunque el limitado número de pacientes con metástasis confirmadas en este último no permite confirmar la mejora en la detección de metástasis con RM con ácido gadoxético en comparación con TC. Además, en comparación con el rendimiento diagnóstico de la tomografía computarizada multidetector de 64 detectores (64-TCMD) y la RM 3-T con ácido gadoxético, Scharitzer et al.<sup>33</sup> concluyen que la RM con ácido gadoxético debe ser la elección de preferencia en el marco preoperatorio, particularmente para la evaluación de lesiones pequeñas. Respecto al superior beneficio clínico de la RM con contrastes extracelulares en comparación con la TC, son necesarios más datos para su evaluación.

El rendimiento diagnóstico de la RM con ácido gadoxético se resume en un metaanálisis de Chen et al.<sup>37</sup>, que incluyó 13 publicaciones con un total de 1900 lesiones y evaluó la detección de metástasis hepáticas de cáncer colorrectal, en el que se reportó una sensibilidad del 93% y una especificidad del 95%.



En cuanto a la intensidad de señal que muestran las metástasis hepáticas, debe tenerse en cuenta que, aunque las metástasis no captan ácido gadoxético porque carecen de actividad hepatocítica y típicamente se muestran hipointensas en la fase hepatobiliar, se ha observado captación retenida de ácido gadoxético en pacientes con cáncer de mama, con fibrosis intratumoral que se traduce en una apariencia de diana en la fase hepatobiliar<sup>38</sup>.

Cabe destacar también el estudio VALUE, en el que el grupo de pacientes en los que se utilizó RM con ácido gadoxético no requirió exploraciones diagnósticas adicionales, mostrando un mejor rendimiento diagnóstico que la TC con contraste y la TC con contrastes extracelulares<sup>15</sup>.

*La combinación de la fase hepatobiliar con ácido gadoxético e imagen ponderada en difusión aporta la mayor sensibilidad para el diagnóstico preoperatorio de las metástasis hepáticas (PA: 100%). Ver tabla 1.*

La recomendación original<sup>20</sup> fue considerada coherente, útil y relevante, y fue contextualizada por el grupo de expertos (tabla S2, material suplementario), en base a su experiencia clínica y teniendo en cuenta la siguiente evidencia.

La RM con ácido gadoxético muestra una mayor sensibilidad y valor predictivo positivo para el preoperatorio de pacientes con metástasis hepáticas de cáncer colorrectal (MHCR)<sup>39</sup> y es más sensible que la TC multidetector (TCMD) para la detección de MHCR que han sido probadas histológicamente, especialmente las menores a 1 cm<sup>33</sup>. Además, la combinación de RM con ácido gadoxético con imagen ponderada en difusión parece mejorar la detección de MHCR comparado con las técnicas de imagen individuales<sup>29,33,40,41</sup>, especialmente para metástasis pequeñas<sup>29-33,42</sup>, concluyéndose que la RM con un medio de contraste específico es capaz de conseguir un mejor rendimiento en la evaluación de metástasis hepáticas colorrectales pequeñas.

### Uso de ácido gadoxético en la detección de metástasis hepáticas tras tratamiento quimioterápico

Debido a que la quimioterapia puede tener efectos en el parénquima hepático, debe evaluarse la efectividad del uso de las distintas técnicas de imagen, así como de la RM con ácido gadoxético, en la detección de metástasis en pacientes que han sido tratados con quimioterapia.

*En la evaluación de pacientes con metástasis hepáticas que han sido tratados con quimioterapia, el ácido gadoxético es especialmente beneficioso en el manejo preoperatorio (PA: 100%). Ver tabla 1.*

La recomendación original<sup>17</sup> fue considerada coherente, útil y relevante, y fue contextualizada por el grupo de expertos (tabla S2, material suplementario), en base a su experiencia clínica y teniendo en cuenta la siguiente evidencia.

En este sentido, Van Kessel et al.<sup>43</sup>, en un metanálisis que incluyó estudios con contraste basado en gadolinio, óxidos de hierro superparamagnético y ácido gadoxético, reportó la RM como la técnica más sensible y recomendada para detectar lesiones metastásicas en pacientes que han sido sometidos a quimioterapia y, en particular, un análisis prospectivo de Berger-Kulemann et al. ha demostrado que la

RM con ácido gadoxético es superior a la 64-TCMD en la detección preoperatoria de metástasis hepáticas colorrectales menores de 1 cm en pacientes con esteatosis hepática<sup>44</sup>.

En la evaluación de pacientes tratados con quimioterapia, cuando el diagnóstico diferencial sea entre lesión hepatocelular benigna y metástasis, se recomienda el uso de RM con contrastes hepatoespecíficos, especialmente para detectar hiperplasia nodular (PA: 100%). Ver Tabla 3 b: tabla 1 (apartado 3 b).

La recomendación original<sup>18</sup> fue considerada coherente, útil y relevante, y fue contextualizada por el grupo de expertos (tabla S2, material suplementario) en base a su juicio y experiencia clínica.

En algunos estudios se demostró la importancia del uso de la RM con ácido gadoxético en la detección, diferenciación y compresión de la patogenia de los nódulos hepatocelulares benignos y en la hiperplasia nodular<sup>45-47</sup>. Sin embargo, en la actualidad, no existen todavía estudios que respalden las diferencias de sensibilidad de la RM con contrastes hepatoespecíficos en la detección de lesiones hepatocelulares benignas vs. metástasis. La contextualización realizada en esta recomendación se basa sobre todo en la experiencia personal y práctica clínica de los expertos.

A pesar de las ventajas del ácido gadoxético en la detección de metástasis hepáticas, también existen algunas limitaciones en su uso, como la disnea o dificultad respiratoria transitoria, que puede degradar la fase arterial del estudio dinámico<sup>48</sup>. Esta limitación puede minimizarse realizando varias fases arteriales<sup>49</sup>. Además, en pacientes con insuficiencia hepática severa puede existir un retraso severo o imposibilidad para obtener imágenes de la fase hepatobiliar<sup>50</sup>; y en casos de alta sospecha de hemangioma hepático, el comportamiento de estas lesiones con ácido gadoxético puede variar en el estudio dinámico respecto a los contrastes extracelulares<sup>51</sup>.

En el presente trabajo se empleó un abordaje basado en la adaptación y actualización de documentos de consenso internacionales, que es considerado como una metodología alternativa rigurosa, válida y reproducible para la obtención de recomendaciones clínicas a nivel local, en un menor tiempo y empleando una menor cantidad de recursos. El uso de una revisión no sistemática para la búsqueda de los documentos de partida y de soporte a las modificaciones realizadas en las recomendaciones, así como la ausencia de evaluación del nivel de evidencia, puede constituir una limitación por su riesgo de sesgo. A pesar de esto, se consideró relevante promover un debate ordenado, en el que a partir de la discusión crítica, experiencia clínica y conocimiento local proporcionado por parte de expertos locales y líderes de opinión se arroje luz sobre la necesidad de adaptación de las recomendaciones internacionales a un nivel local. En este contexto, la reflexión crítica efectuada por parte de los expertos locales para la elección y contextualización de las recomendaciones expone la necesidad de estandarización de las decisiones en la práctica clínica habitual y de la promoción de generación de evidencia en esta temática a nivel nacional.

### Conclusiones

En este documento se recogen cinco recomendaciones para el uso de RM con ácido gadoxético dirigidas a ayudar y

estandarizar las decisiones en la práctica clínica habitual en España. Las recomendaciones formuladas han sido contextualizadas en base al juicio y la experiencia clínica de los expertos, y apoyadas por la evidencia. Las recomendaciones confirman el beneficio de la RM con ácido gadoxético en la detección de metástasis hepáticas, favoreciendo la planificación preoperatoria, sobre todo en la detección de aquellas lesiones menores de 1 cm, y facilitando el diagnóstico temprano de la diseminación metastásica.

## Autoría

1. Responsable de la integridad del estudio: RMLLO, ERB
2. Concepción del estudio: RMLLO, ERB
3. Diseño del estudio: RMLLO, ERB
4. Obtención de los datos: JBG, NR, JMT, LC, JDF, MF, IV, ERB y RMLLO
5. Análisis e interpretación de los datos: JBG, NR, JMT, LC, JDF, MF, IV, ERB y RMLLO
6. Tratamiento estadístico: NA
7. Búsqueda bibliográfica: JBG, NR, JMT, LC, JDF, MF, IV, ERB y RMLLO
8. Redacción del trabajo: RMLLO, ERB
9. Revisión crítica del manuscrito con aportaciones intelectualmente relevantes: JBG, NR, JMT, LC, JDF, MF, IV, ERB y RMLLO
10. Aprobación de la versión final: JBG, NR, JMT, LC, JDF, MF, IV, ERB y RMLLO

## Financiación

El presente artículo está financiado por Bayer Hispania, S.L.

## Conflicto de intereses

Los autores JBG, NR, JMT, LC, JDF, MF, IV, ERB y RMLLO declaran haber cobrado honorarios de BAYER Hispania, S.L.

## Agradecimientos

Los autores manifiestan su agradecimiento a la empresa GOC Health Consulting por su apoyo metodológico a lo largo de todo el proceso; a Bayer Hispania por su financiación en términos editoriales; y a la hepatóloga, la Dra. Ana Matilla, por su papel asesor en este trabajo.

## Anexo. Material adicional

Se puede consultar material adicional a este artículo en su versión electrónica disponible en [doi:10.1016/j.rx.2021.09.002](https://doi.org/10.1016/j.rx.2021.09.002).

## Bibliografía

1. Bormann RL, da Rocha EL, Kierzenbaum ML, Pedrassa BC, Torres LR, D'ippolito G. The role of gadoxetic acid as a paramagnetic contrast medium in the characterization and detection of focal liver lesions: a review. *Radiol Bras*. 2015;48:43–51, <https://doi.org/398.10.1590/0100-3984.2013.1794.2>.
2. Choti MA, Bulkley GB. Management of hepatic metastases. *Liver Transplantation and Surgery* 5.1. 1999:65–80, <http://dx.doi.org/10.1002/lt.500050113>.
3. Robinson PJ. The early detection of liver metastases. *Cancer Imaging*. 2015;2:1–3, <http://dx.doi.org/10.1102/1470-7330.2002.0009>.
4. Larsen LP, Rosenkilde M, Christensen H, Bang N, Bolvig L, Christiansen T, et al. Can contrast-enhanced ultrasonography replace multidetector-computed tomography in the detection of liver metastases from colorectal cancer? *Eur J Radiol*. 2009;69:308–13, <http://dx.doi.org/10.1016/j.ejrad.2007.10.023>.
5. Dietrich CF, Kratzer W, Strobel D, Danse E, Fessl R, Bunk A, et al. Assessment of metastatic liver disease in patients with primary extrahepatic tumors by contrast-enhanced sonography versus CT and MRI. *World J Gastroenterol*. 2006;12:1699–705, <http://dx.doi.org/10.3748/wjg.v12.i11.1699>.
6. Soyer P, Pocard M, Boudiaf M, Abitbol M, Hamzi L, Panis Y, et al. Detection of hypovascular hepatic metastases at triple-phase helical CT: sensitivity of phases and comparison with surgical and histopathologic findings. *Radiology*. 2004;231:413–20, <http://dx.doi.org/10.1016/j.ejrad.2007.10.023>.
7. Lincke T, Zech CJ. Liver metastases: Detection and staging. *Eur J Radiol*. 2017;97:76–82, <http://dx.doi.org/10.1016/j.ejrad.2017.10.016>.
8. Floriani I, Torri V, Rulli E, Garavaglia D, Compagnoni A, Salvolini L, et al. Performance of imaging modalities in diagnosis of liver metastases from colorectal cancer: a systematic review and meta-analysis. *J Magn Reson Imaging*. 2010;31:19–31, <http://dx.doi.org/10.1002/jmri.22010>.
9. Niekel MC, Bipat S, Stoker J. Diagnostic imaging of colorectal liver metastases with CT, MR imaging FDG PET, and/or FDG PET/CT: a meta-analysis of prospective studies including patients who have not previously undergone treatment. *Radiology*. 2010;257:674–84, <http://dx.doi.org/10.1148/radiol.10100729>.
10. Bipat S, van Leeuwen MS, Comans EF, Pijl ME, Bossuyt PM, Zwinderman AH, et al. Colorectal liver metastases: CT MR imaging, and PET for diagnosis-meta-analysis. *Radiology*. 2005;237:123–31, <http://dx.doi.org/10.1148/radiol.2371042060>.
11. Zech CJ, Korpraphong P, Huppertz A, Denecke T, Kim MJ, Tanomkiat W, et al. Randomized multicentre trial of gadoxetic acid-enhanced MRI versus conventional MRI or CT in the staging of colorectal cancer liver metastases. *Br J Surg*. 2014;101:613–21, <http://dx.doi.org/10.1002/bjs.9465>.
12. Vreugdenburg TD, Ma N, Duncan JK, Riitano D, Cameron AL, Maddern GJ. Comparative diagnostic accuracy of hepatocyte-specific gadoxetic acid (Gd-EOB-DTPA) enhanced MR imaging and contrast enhanced CT for the detection of liver metastases: a systematic review and meta-analysis. *Int J Colorectal Dis*. 2016;31:1739–49, <http://dx.doi.org/10.1007/s00384-016-2664-9>.
13. Ding Y, Rao SX, Meng T, Chen C, Li R, Zeng MS. Preoperative evaluation of colorectal liver metastases: comparison of gadopentetate dimeglumine and gadoxetic acid-enhanced 1.5-T MRI. *Clin Imaging*. 2014;38:273–8, <http://dx.doi.org/10.1016/j.clinimag.2013.12.021>.
14. Filippone A, Blakeborough A, Breuer J, Grazioli L, Gschwend S, Hammerstingl R, et al. Enhancement of liver parenchyma after injection of hepatocyte-specific MRI contrast media: a comparison of gadoxetic acid and gadobenate dimeglumine. *J Magn Reson Imaging*. 2010;31:356–64, <http://dx.doi.org/10.1002/jmri.22054>.
15. Zech CJ, Justo N, Lang A, Ba-Ssalamah A, Kim MJ, Rinde H, et al. Cost evaluation of gadoxetic acid-enhanced magnetic resonance imaging in the diagnosis of colorectal-cancer metastasis in the liver: Results



- from the VALUE Trial. *Eur Radiol.* 2016;26:4121–30, <http://dx.doi.org/10.1007/s00330-016-4271-0>.21.
16. Morin C, Drolet S, Daigle C, Deshaies I, Ouellet JF, Ball CG, et al. Additional value of gadoxetic acid-enhanced MRI to conventional extracellular gadolinium-enhanced MRI for the surgical management of colorectal and neuroendocrine liver metastases. *HPB (Oxford)*. 2020;22:710–5, <http://dx.doi.org/10.1016/j.hpb.2019.09.009>.
  17. Jhaveri K, Cleary S, Audet P, Balaa F, Bhayana D, Burak K, et al. Consensus statements from a multidisciplinary expert panel on the utilization and application of a liver-specific MRI contrast agent (gadoxetic acid). *AJR Am J Roentgenol.* 2015;204:498–509, <http://dx.doi.org/10.2214/ajr.13.12399>.
  18. Neri E, Bali MA, Ba-Ssalamah A, Boraschi P, Brancatelli G, Alves FC, et al. ESGAR consensus statement on liver MR imaging and clinical use of liver-specific contrast agents. *Eur Radiol.* 2016;26:921–31, <http://dx.doi.org/10.1007/s00330-015-3900-3>.
  19. Grazioli L, Malfertheiner LJ, Zech P, Blomqvist CJ, Merkle LEM. Consensus Report of the Third International Forum for Liver Magnetic Resonance Imaging. *Investigative Radiology.* 2010;45(1.), <http://dx.doi.org/10.1097/RLI.0b013e3181fe7083>.
  20. Merkle EM, Zech CJ, Bartolozzi C, Bashir MR, Ba-Ssalamah A, Huppertz A, et al. Consensus report from the 7th International Forum for Liver Magnetic Resonance Imaging. *Eur Radiol.* 2016;26:674–82, <http://dx.doi.org/10.1007/s00330-015-3873-2>.
  21. Collaboration TA. The ADAPTE Process: Resource Toolkit for Guideline Adaptation. Version 2.0. <https://g-i-n.net/wp-content/uploads/2021/03/ADAPTE-Resource-toolkit-March-2010.pdf>. 2009.
  22. Etxebarria Aguirre A, Rotaecbe del Campo R, Lekue Alkorta I, Callén Blecua M, Merino Hernández M, Villar Alvarez M, et al. Descripción de la metodología de elaboración-adaptación-actualización empleada en la guía de práctica clínica sobre asma de la CAPV. Servicio Central de Publicaciones del Gobierno Vasco. 2005. Disponible en: [https://www.euskadi.eus/contenidos/informacion/osteba\\_formacion/\\_es\\_def/adjuntos/d.05.03.adaptacion.guia.asma.pdf](https://www.euskadi.eus/contenidos/informacion/osteba_formacion/_es_def/adjuntos/d.05.03.adaptacion.guia.asma.pdf).
  23. Dizon JM, Machingaidze S, Grimmer K. To adopt, to adapt, or to contextualise? The big question in clinical practice guideline development. *BMC Res Notes.* 2016;9:442, <http://dx.doi.org/10.1186/s13104-016-2244-7>.
  24. Schünemann HJ, Wiercioch W, Brozek J, Etzeandia-Ikobaltzeta I, Mustafa RA, Manja V, et al. GRADE Evidence to Decision (EtD) frameworks for adoption, adaptation, and de novo development of trustworthy recommendations: GRADE-ADOLOPMENT. *J Clin Epidemiol.* 2017;81:101–10, <http://dx.doi.org/10.1016/j.jclinepi.2016.09.009>.
  25. Brown G, Rimmer M, Williams S. *Colon, rectum and anal cancer Recommendations for cross-sectional imaging in cancer management. 2.ª ed.* London: The Royal College of Radiologists; 2014.
  26. Lee KH, Lee JM, Park JH, Kim JH, Park HS, Yu MH, et al. MR Imaging in Patients with Suspected Liver Metastases: Value of Liver-Specific Contrast Agent Gadoxetic Acid. *Korean J Radiol.* 2013;14:894–904, <http://dx.doi.org/10.3348/kjr.2013146.894>.
  27. Granata V, Fusco R, Maio F, Avallone A, Nasti G, Palaia R, et al. Qualitative assessment of EOB-GD-DTPA and Gd-BT-DO3A MR contrast studies in HCC patients and colorectal liver metastases. *Infect Agent Cancer.* 2019;14:40, <http://dx.doi.org/10.1186/s13027-019-0264-3>.
  28. Zech CJ, Herrmann KA, Reiser MF, Schoenberg SO. MR imaging in patients with suspected liver metastases: value of liver-specific contrast agent Gd-EOB-DTPA. *Magn Reson Med Sci.* 2007;6:43–52, <http://dx.doi.org/10.2463/mrms.6.43>.
  29. Sivesgaard K, Larsen LP, Sorensen M, Kramer S, Schlander S, Amanavicius N, et al. Diagnostic accuracy of CE-CT MRI and FDG PET/CT for detecting colorectal cancer liver metastases in patients considered eligible for hepatic resection and/or local ablation. *Eur Radiol.* 2018;28:4735–47, <http://dx.doi.org/10.1007/s00330-018-5469-0>.
  30. Kim HJ, Lee SS, Byun JH, Kim JC, Yu CS, Park SH, et al. Incremental value of liver MR imaging in patients with potentially curable colorectal hepatic metastasis detected at CT: a prospective comparison of diffusion-weighted imaging, gadoxetic acid-enhanced MRI imaging, and a combination of both MR techniques. *Radiology.* 2015;274:712–22, <http://dx.doi.org/10.1148/radiol.14140390>.
  31. Jhaveri KS, Fischer SE, Hosseini-Nik H, Sreeharsha B, Menezes RJ, Gallinger S, et al. Prospective comparison of gadoxetic acid-enhanced liver MRI and contrast-enhanced CT with histopathological correlation for preoperative detection of colorectal liver metastases following chemotherapy and potential impact on surgical plan. *HPB (Oxford)*. 2017;19:992–1000, <http://dx.doi.org/10.1016/j.hpb.2017.06.014>.
  32. Asato N, Tsurusaki M, Sofue K, Hieda Y, Katsube T, Kitajima K, et al. Comparison of gadoxetic acid-enhanced dynamic MR imaging and contrast-enhanced computed tomography for preoperative evaluation of colorectal liver metastases. *Jpn J Radiol.* 2017;35:197–205, <http://dx.doi.org/10.1007/s11604-017-0622-2>.
  33. Scharitzer M, Ba-Ssalamah A, Ringl H, Kolblinger C, Grunberger T, Weber M, et al. Preoperative evaluation of colorectal liver metastases: comparison between gadoxetic acid-enhanced 3.0-T MRI and contrast-enhanced MDCT with histopathological correlation. *Eur Radiol.* 2013;23:2187–96, <http://dx.doi.org/10.1007/s00330-013-2824-z>.
  34. Hammerstingl R, Huppertz A, Breuer J, Balzer T, Blakeborough A, Carter R, et al. Diagnostic efficacy of gadoxetic acid (Primovist)-enhanced MRI and spiral CT for a therapeutic strategy: comparison with intraoperative and histopathologic findings in focal liver lesions. *Eur Radiol.* 2008;18:457–67, <http://dx.doi.org/10.1007/s00330-007-0716-9>.
  35. Halavaara J, Breuer J, Ayuso C, Balzer T, Bellin MF, Blomqvist L, et al. Liver tumor characterization: comparison between liver-specific gadoxetic acid disodium-enhanced MRI and biphasic CT—a multicenter trial. *J Comput Assist Tomogr.* 2006;30:345–54, <http://dx.doi.org/10.1097/00004728-200605000-00001>.
  36. Ichikawa T, Saito K, Yoshioka N, Tanimoto A, Gokan T, Takehara Y, et al. Detection and characterization of focal liver lesions: a Japanese phase III, multicenter comparison between gadoxetic acid disodium-enhanced magnetic resonance imaging and contrast-enhanced computed tomography predominantly in patients with hepatocellular carcinoma and chronic liver disease. *Invest Radiol.* 2010;45:133–41, <http://dx.doi.org/10.1097/RLI.0b013e3181caea5b>.
  37. Chen L, Zhang J, Zhang L, Bao J, Liu C, Xia Y, et al. Meta-analysis of gadoxetic acid disodium (Gd-EOB-DTPA)-enhanced magnetic resonance imaging for the detection of liver metastases. *PLoS One.* 2012;7:e48681, <http://dx.doi.org/10.1371/journal.pone.0048681>.
  38. Ha S, Lee CH, Kim BH, Park YS, Lee J, Choi JW, et al. Paradoxical uptake of Gd-EOB-DTPA on the hepatobiliary phase in the evaluation of hepatic metastasis from breast cancer: is the “target sign” a common finding? *Magn Reson Imaging.* 2012;30:1083–90, <http://dx.doi.org/10.1016/j.mri.2012.03.007>.
  39. Chan VO, Das JP, Gerstenmaier JF, Geoghegan J, Gibney RG, Collins CD, et al. Diagnostic performance of MDCT PET/CT and gadoxetic acid (Primovist((R)))-enhanced MRI in patients with colorectal liver metastases being considered for hepatic resection: initial experience

- in a single centre. *Ir J Med Sci.* 2012;181:499–509, <http://dx.doi.org/10.1007/s11845-012-0805-x>.
40. Koh DM, Collins DJ, Wallace T, Chau I, Riddell AM. Combining diffusion-weighted MRI with Gd-EOB-DTPA-enhanced MRI improves the detection of colorectal liver metastases. *Br J Radiol.* 2012;85:980–9, <http://dx.doi.org/10.1259/bjr/91771639>.
  41. Tajima T, Akahane M, Takao H, Akai H, Kiryu S, Imamura H, et al. Detection of liver metastasis: is diffusion-weighted imaging needed in Gd-EOB-DTPA-enhanced MR imaging for evaluation of colorectal liver metastases? *Jpn J Radiol.* 2012;30:648–58, <http://dx.doi.org/10.1007/s11604-012-0105-4>.
  42. Macera A, Lario C, Petracchini M, Gallo T, Regge D, Floriani I, et al. Staging of colorectal liver metastases after preoperative chemotherapy Diffusion-weighted imaging in combination with Gd-EOB-DTPA MRI sequences increases sensitivity and diagnostic accuracy. *Eur Radiol.* 2013;23:739–47, <http://dx.doi.org/10.1007/s00330-012-2658-0>.
  43. van Kessel CS, Buckens CF, van den Bosch MA, van Leeuwen MS, van Hillegersberg R, Verkooijen HM. Preoperative imaging of colorectal liver metastases after neoadjuvant chemotherapy: a meta-analysis. *Ann Surg Oncol.* 2012;19:2805–13, <http://dx.doi.org/10.1245/s10434-012-2300-z>.
  44. Berger-Kulemann V, Schima W, Baroud S, Koelblinger C, Kaczirek K, Gruenberger T, et al. Gadoteric acid-enhanced 3.0 T MR imaging versus multidetector-row CT in the detection of colorectal metastases in fatty liver using intraoperative ultrasound and histopathology as a standard of reference. *Eur J Surg Oncol.* 2012;38:670–6, <http://dx.doi.org/10.1016/j.ejso.2012.05.004>.
  45. Garrido Márquez I, García Pérez P, Olmedo Sánchez E. Hiperplasia nodular regenerativa hepática múltiple asociada a oxaliplatino Correlación entre TC y RM.: RAPD Online. *Sociedad Andaluza de Patología Digestiva.* 2020:170–2, <http://dx.doi.org/10.37352/2020.434.10>.
  46. Yoneda N, Matsui O, Kitao A, Kozaka K, Kobayashi S, Sasaki M, et al. Benign Hepatocellular Nodules: Hepatobiliary Phase of Gadoteric Acid-enhanced MR Imaging Based on Molecular Background. *Radiographics.* 2016;36:2010–27, <http://dx.doi.org/10.1148/rg.2016160037>.
  47. European Association for the Study of the L. EASL Clinical Practice Guidelines on the management of benign liver tumours. *J Hepatol.* 2016;65:386–98. <https://doi.org/10.1016/j.jhep.2016.04.001>.
  48. Davenport MS, Viglianti BL, Al-Hawary MM, Caoili EM, Kaza RK, Liu PS, et al. Comparison of acute transient dyspnea after intravenous administration of gadoteric acid disodium and gadobenate dimeglumine: effect on arterial phase image quality. *Radiology.* 2013;266:452–61, <http://dx.doi.org/10.1148/radiol.12120826>.
  49. Pietryga JA, Burke LM, Marin D, Jaffe TA, Bashir MR. Respiratory motion artifact affecting hepatic arterial phase imaging with gadoteric acid disodium: examination recovery with a multiple arterial phase acquisition. *Radiology.* 2014;271:426–34, <http://dx.doi.org/10.1148/radiol.13131988>.
  50. Kukuk GM, Schaefer SG, Fimmers R, Hadizadeh DR, Ezziddin S, Spengler U, et al. Hepatobiliary magnetic resonance imaging in patients with liver disease: correlation of liver enhancement with biochemical liver function tests. *Gastrointestinal.* 2014;24:2482–90, <http://dx.doi.org/10.1007/s00330-014-3291-x>.
  51. Doo KW, Lee CH, Choi JW, Lee J, Kim KA, Par CM. Pseudo Washout” Sign in High-Flow Hepatic Hemangioma on Gadoteric Acid Contrast-Enhanced MRI Mimicking Hypervascular Tumor. *Am J Roentgenol.* 2009;193:W490–6, <http://dx.doi.org/10.2214/AJR.08.1732>.