




REVISTA COLOMBIANA DE PSIQUIATRÍA

www.elsevier.es/rcp



Reporte de caso

Mujer de 54 años con diagnóstico de MINOCA y estrés psicológico: a propósito de un caso



Felipe Londoño-Gómez*, Anamaría Romero-Cortes y Diana Restrepo

Universidad CES, Medellín, Colombia

INFORMACIÓN DEL ARTÍCULO

Historia del artículo:

Recibido el 31 de diciembre de 2019

Aceptado el 9 de julio de 2020

On-line el 17 de septiembre de 2020

Palabras clave:

Infarto de miocardio

Estrés psicológico

Vasos coronarios

Enfermedad coronaria

Keywords:

Myocardial infarction

Psychological stress

Coronary vessels

Coronary artery disease

R E S U M E N

El término MINOCA hace referencia al infarto de miocardio con arterias coronarias no obstruidas. A continuación, se presenta el caso de una mujer de 54 años en quien diferentes situaciones de estrés psicológico desencadenaron síntomas característicos del infarto agudo de miocardio y posteriormente elevación de troponinas, y cuya coronariografía descartó una afección vascular. En la evaluación por psiquiatría la paciente describía múltiples estresores mentales recientes y grave adversidad en la niñez y adultez temprana. Este caso es importante porque se trata de una mujer que no tiene ningún otro factor de riesgo diferente del estrés agudo y los antecedentes traumáticos vividos desde la infancia, lo que permite asociar el estrés mental con la enfermedad cardiovascular.

© 2020 Asociación Colombiana de Psiquiatría. Publicado por Elsevier España, S.L.U. Todos los derechos reservados.

Diagnosis of Minoca and Psychological Stress in a 54-Year-Old Woman. A Case Report

A B S T R A C T

The term MINOCA refers to Myocardial Infarction with Non- Obstructive Coronary Arteries. The case is presented of a 54-year-old woman who, in different psychological stress situations developed characteristic symptoms of an acute myocardial infarction and increased troponins where the coronary angiography ruled out vascular involvement. In the psychological evaluation the patient described recent multiple stress factors and severe problems in childhood and early adulthood. This case is important as it concerns a woman that has no other risk factor except acute stress and a vivid traumatic history since childhood that can associate mental stress with cardiovascular disease.

© 2020 Asociación Colombiana de Psiquiatría. Published by Elsevier España, S.L.U. All rights reserved.

* Autor para correspondencia.

Correo electrónico: Felilondo@gmail.com (F. Londoño-Gómez).
<https://doi.org/10.1016/j.rcp.2020.07.004>

Introducción

Acute myocardial infarction without obstructive atherosclerotic coronary disease (MINOCA) es un término implementado por DeWood et al. en 1986, cuando hallaron que un 10% de los pacientes con diagnóstico de infarto agudo de miocardio tenían coronarias sanas, con hallazgos clínicos y paraclínicos de síndrome coronario, pero una angiografía que mostraba una obstrucción coronaria <50%^{2,3}.

Las causas del síndrome MINOCA pueden agruparse en microvasculares: miocarditis, síndrome de tako-tsubo, microembolias y espasmo microvascular, y epicárdicas: tromboembolia y espasmo. Se trata de pacientes más jóvenes, con pocos factores de riesgo cardiovascular, que sufren algún desencadenante psicoemocional antes del inicio de los síntomas⁴.

La exposición crónica a estrés psicológico se asocia con la activación del sistema nervioso simpático con desgaste y erosión del revestimiento de los vasos sanguíneos, lo que genera disfunción endotelial, aterogénesis acelerada y mayor incidencia de eventos cardiovasculares⁵.

El objetivo de este artículo es presentar el caso de una mujer con diagnóstico de MINOCA asociado con eventos traumáticos estresantes sufridos a lo largo de la vida y con un trastorno de estrés agudo asociado.

Caso

Mujer de 54 años, con estudios técnicos en mercadería, empleada como vigilante, divorciada y con 2 hijos. Pesaba 66 kg y medía 165 cm de estatura. Negaba antecedentes médicos personales, toxicológicos y familiares de importancia. Consultó en la madrugada a urgencias por 2 h de dolor intenso, opresivo, retroesternal irradiado a dorso y ambos hombros. Negaba síntomas virales previos y era la primera vez de un cuadro sintomático similar.

Se la observaba alerta, orientada en general. Otros hallazgos fueron: presión arterial, 159/85 mmHg; ritmo cardiaco, 78 lpm; saturación, 98% al ambiente; temperatura axilar, 36 °C; los ruidos cardiacos eran rítmicos, sin soplos ni desdoblamientos, sin S3; había un murmullo vesicular conservado, sin sobregregados; el abdomen estaba indoloro, sin masas a la palpación; el llenado capilar llevaba <2 s, sin edemas en las extremidades ni otras alteraciones en la exploración física. Se describen los datos paraclínicos en la [tabla 1](#).

A la radiografía de tórax no había ensanchamiento mediastinal, sin aumento del índice cardiotorácico, anormalidades pleurales ni neumoperitoneo. El electrocardiograma mostró ritmo sinusal, eje normal, frecuencia cardiaca a 70 lpm, PR de 120 ms, QRS de 100 ms, segmento ST sin supradesniveles ni infradesniveles, ondas T invertidas de ramas asimétricas en V₁-V₂ <0,1 mV y QT corregido de 420 ms. Los electrocardiogramas de control no mostraron cambios con relación al primero ([fig. 1](#)).

Se le diagnosticó síndrome coronario agudo sin elevación del ST en Killip I, y se iniciaron ácido acetilsalicílico 300 mg, clopidogrel 600 mg, atorvastatina 80 mg, enoxaparina 60 mg y metoprolol 50 mg.

Tabla 1 – Paraclínicos

Elemento	Valor
Troponina T cardiaca de alta sensibilidad	130 ng/l (valor de referencia, 3-4 ng/l)
Tirotropina	0,68 ug/ml
Creatinina	0,82 mg/dl
Triglicéridos	97 mg/dl
Colesterol unido a lipoproteínas de alta densidad	57 mg/dl
Colesterol total	197 mg/dl
Colesterol unido a lipoproteínas de baja densidad	120,92 mg/dl
Glucohemoglobina	5,4%
Sodio	139,47 mmol/l
Potasio	4,59 mmol/l
Alanina aminotransferasa (ALT)	24 U/l
Aspartato aminotransferasa (AST)	37 U/l
Proteína C reactiva (PCR)	0,7 mg/dl
Hemoglobina	14,3 gr/dl
Leucocitos	7.400/μl
Polimorfonucleares neutrófilos	50%
Linfocitos	36%
Eosinófilos	5%
Plaquetas	283.000/μl

La ecocardiografía transtorácica mostró hipocinesia difusa, evidente en los segmentos medio y apical del septo. La fracción de eyección se estimó en un 50%. La función sistólica del ventrículo izquierdo estaba levemente reducida; MAPSE: 12 mm. Función sistólica conservada, TAPSE 17 mm. No se observan trombos o masas intracavitarios. El pericardio tenía características normales, sin derrame. La presión sistólica de la arteria pulmonar se estimó en 29 mmHg ([fig. 2](#)).

En la arteriografía coronaria, el tronco principal izquierdo, la descendente anterior y la circunfleja dominante carecían de lesiones obstructivas. La coronaria derecha no dominante, rudimentaria sin lesiones. ([fig. 2](#)).

La paciente fue trasladada a cuidados coronarios con diagnóstico de MINOCA.

Cardiología descartó riesgo cardiometabólico, pero encontró rasgos de ansiedad y excesivo estrés durante las últimas semanas, por lo cual se interconsultó con psiquiatría de enlace.

Durante la entrevista, mencionó intenso estrés en los últimos 2 meses: le diagnosticaron cáncer a su hermana, su madre se enfermó de gravedad, descubrieron a su hijo consumiendo sustancias y la última semana había dormido mal. El día del infarto había recibido una llamada de su compañera del trabajo a quien le finalizaban el contrato laboral, y ella se sintió en peligro de ser despedida. Contaba: «Yo soy valiente y luchadora a pesar de todas mis dificultades, venía guardando y guardando hasta que ya no soporté más»; y agrega: «yo sentía que mi cuerpo se hinchaba casi al punto de reventar, y luego podía flotar...», lo cual corresponde a dismegalopsias, un síntoma disociativo que a menudo se encuentra en pacientes con ataques de pánico, estrés agudo o trastornos disociativos. Se aplicó la Escala de Estrés Percibido-14, que reveló un nivel alto de estrés en el último mes.

La paciente describía el antecedente de abuso sexual en la infancia, problemas en la relación de pareja con su primer esposo, quien le había confesado su homosexualidad. Con su

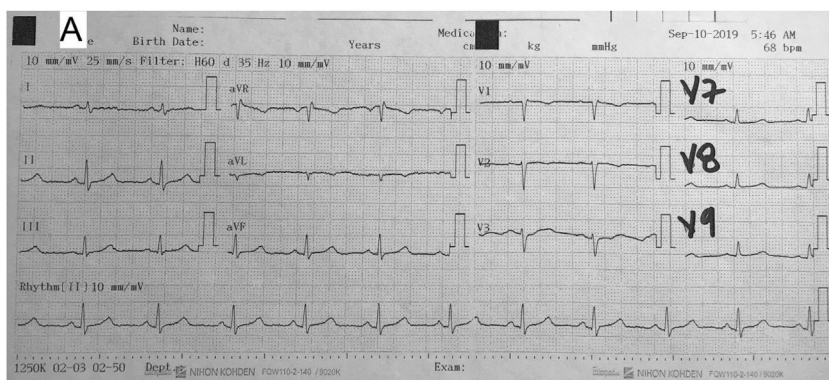


Figura 1 – Electrocardiograma. Patrón sinusal y ondas T invertidas en V₁-V₂ sin signos de isquemia.

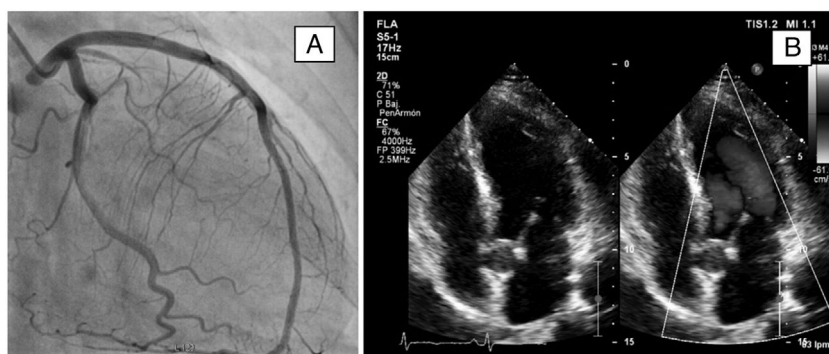


Figura 2 – A: coronariografía sin obstrucciones. B: ecocardiografía con hipocinesia difusa leve en los segmentos medio y apical del septo.

segundo matrimonio sufrió la infidelidad de él, que la retuvo contra su voluntad por algunos días y la amenazó de muerte. Se desplazó forzosamente a otra ciudad con sus 2 hijos, perdió su empleo previo como mercaderista y se enfrentaba problemas económicos graves por esta situación.

Al examen mental, estaba alerta, orientada y euproséxica. El afecto modulado era resonante. El lenguaje era normal, con pensamiento lógico coherente e ideas ansiosas relacionadas con su situación actual. No manifestaba ideas depresivas, suicidas ni delirantes. No se identificaron trastornos sensorio-perceptivos. La memoria estaba conservada y el juicio era apropiado. La prospección resultaba positiva frente a la recuperación física y la introspección era adecuada.

La paciente describió que, años atrás, asistió a consultas de psicología en 3 oportunidades, sin mejoría. Psiquiatría llevó a cabo una conversación terapéutica; se le explicó de manera didáctica la relación mente-cuerpo, y se la motivó para iniciar un proceso de psicoterapia individual ambulatoria. El trastorno mental que explica los síntomas es un trastorno adaptativo que hace parte de los trastornos relacionados con traumas y factores de estrés según el DSM-5. No se formularon psicofármacos⁶ (fig. 3).

En régimen ambulatorio 5 semanas después, se le practicó una resonancia magnética cardíaca que muestra ventrículos de morfología normal, con movilidad segmentarias y grosor de las paredes normales, función sistólica y diastólica conservadas, sin fibrosis miocárdica ni signos de afección infiltrativa o inflamatoria ni signos de edema miocárdico ni alteración de la perfusión miocárdica.

Discusión

La prevalencia de MINOCA es alrededor del 6% de todos los pacientes con infarto agudo de miocardio; la mayoría son mujeres más jóvenes que aquellas con obstrucción coronaria. También se ha descrito con mayor prevalencia en población negra, maorí o «hispana», sin antecedentes de angina o factores de riesgo cardiovascular^{7,8}.

El estudio de Lima et al.², realizado en 569 pacientes, mostró una reducción del 23% del flujo coronario tras someter a los pacientes a estrés mental, lo que representó un 78% de incremento en la incidencia de eventos cardiovasculares en las personas afectadas (*hazard ratio* [HR] = 1,78; intervalo de confianza del 95% [IC95%], 1,15-2,76). Esto respalda la hipótesis del estrés mental como un mecanismo generador de disfunción endotelial.

El estrés crónico limita la relajación endotelial y acelera el proceso aterogénico al incrementar la tasa de daño endotelial y la reducción del óxido nítrico en las arterias coronarias, incluso en personas sin factores de riesgo cardiovascular, lo cual hace que el estrés desencadene reguladores simpáticos adrenérgicos que causan aumento de la frecuencia cardíaca, la presión arterial, el cortisol y la constricción arterial periférica y cambios en la respuesta inmunológica, particularmente de los linfocitos T⁹.

Numerosos estudios han explorado la asociación entre adversidad en la niñez y riesgo cardiometabólico prestando atención a la relación del abuso en la niñez y la morbilidad

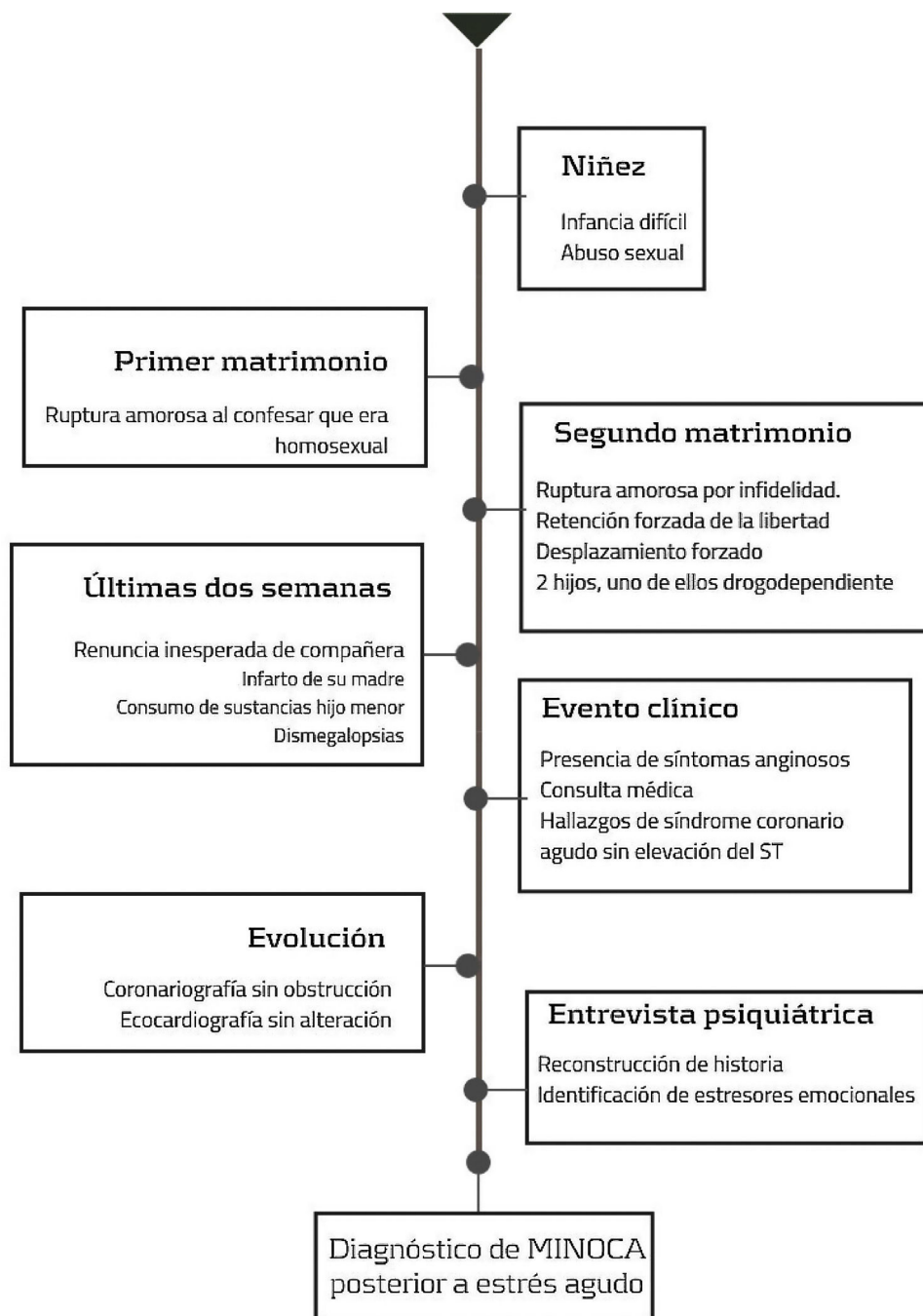


Figura 3 – Línea del tiempo. MINOCA: infarto de miocardio con arterias coronarias no obstruidas.

talidad en la vida adulta. Felitti et al. encontraron que la exposición en la niñez a abuso sexual, físico y emocional se asociaba con múltiples enfermedades en la edad adulta, entre ellas las cardiovasculares. Rich-Edwards et al., en un estudio realizado con 66.798 mujeres, encontraron que el abuso sexual en la niñez se asociaba con un 46-56% de más riesgo cardiovascular posterior¹⁰⁻¹².

McEwen propuso el concepto de carga alostática hace 3 décadas; hace referencia al efecto acumulativo de experiencias estresantes en la vida cotidiana y el precio que pagarán los sistemas neurobiológicos cuando la respuesta fisiológica

exceda los mecanismos de afrontamiento individuales. La respuesta fisiológica a los estresores psicosociales se ha asociado con el inicio, el mantenimiento o la exacerbación de numerosos y diversos tipos de enfermedades que pueden reducir la expectativa de vida, como la enfermedad cardiovascular^{13,14}.

Conclusiones

Este trabajo describe un caso clínico de MINOCA asociado con estrés agudo de origen mental en una mujer con antecedentes de múltiples eventos traumáticos ocurridos a lo largo de

la vida y una puntuación de Framingham de riesgo cardiovascular del 8% que dejan entrever la necesidad de considerar el estrés agudo psicológico como factor de riesgo de enfermedad cardiovascular.

Conflicto de intereses

Ninguno.

Métodos

Reporte de caso clínico atendido en una clínica privada de enfermedad cardiovascular en Medellín, Colombia, y revisión no sistemática de la literatura relevante. La paciente firmó el consentimiento informado previa explicación del uso académico de la información clínica y garantía de la confidencialidad de sus datos. Se tuvo en cuenta para la construcción, la guía CARE¹.

BIBLIOGRAFÍA

- Gagnier J, Kienle G, Altman D, Moher D, Sox H, Riley D. The CARE Guidelines: consensus-based clinical case reporting guideline development. *Global Adv Health Med*. 2013;2:38-43.
- DeWood MA, Stifter WF, Simpson CS, Spores J, Eugster GS, Judge TP, et al. Coronary arteriographic findings soon after non-Q-wave myocardial infarction. *N Engl J Med*. 1986;315:417-23.
- Zuluaga-Quintero M, Cano-Granda CC. Infarto agudo de miocardio sin enfermedad coronaria aterosclerótica obstructiva. *Iatreia*. 2018;31:371-9.
- Niccoli G, Scalone G, Crea F. Acute myocardial infarction with no obstructive coronary atherosclerosis: mechanisms and management. *Eur Heart J*. 2014;36:475-81.
- Lima BB, Hammadah M, Kim JH, Uphoff I, Shah A, Levantsevych O, et al. Association of Transient Endothelial Dysfunction Induced by Mental Stress With Major Adverse Cardiovascular Events in Men and Women With Coronary Artery Disease. *JAMA Cardiol*. 2019:988-96.
- APA. Guía de consulta de los criterios diagnósticos del DSM. Arlington: Asociación Americana de Psiquiatría; 2013, <http://doi.org/10.1176/appi.books.9780890425596>.
- Wang ZJ, Zhang LL, Elmariah S, Han HY, Zhou YJ. Prevalence and prognosis of nonobstructive coronary artery disease in patients undergoing coronary angiography or coronary computed tomography angiography. *May Clin Proc*. 2017;92:329-46.
- Rojas LM, Rodríguez DA, Diaztagle JJ, Sprockel JJ. Caracterización de pacientes con infarto agudo del miocardio sin enfermedad coronaria obstructiva. *Repert Med Cir*. 2017;26:22-6.
- Ghiadoni L, Donald A, Cropley M, Mullen M, Oakley G, Taylor M, et al. Mental Stress Induces Transient Endothelial Dysfunction in Humans. *Circulation*. 2000;102:2473-8.
- Li L, Pinto Pereira SM, Power C. Childhood maltreatment and biomarkers for cardiometabolic disease in mid-adulthood in a prospective British birth cohort: associations and potential explanations. *BMJ Open*. 2019;9:e024079, <https://doi.org/10.1136/bmjopen-2018-024079>.
- Felitti V, Anda R, Nordenberg D, Williamson D, Spitz A, Edwards V, et al. Relationship of Childhood Abuse and Household Dysfunction to Many of the Leading Causes of Death in Adults: The Adverse Childhood Experiences (ACE) Study. *Am J Prevent Med*. 2019;56:774-86.
- Rich-Edwards J. The predictive pregnancy. *Circulation*. 2012;125:1336-8.
- McEwen B. Protective and damaging effects of stress mediators. *N Engl J Med*. 1998;338:171-9.
- Fava G, McEwen B, Guidia J, Gostolia S, Offidanid E, Sonino N. Clinical characterization of allostatic overload. *Psychoneuroendocrinology*. 2019;108:94-101.