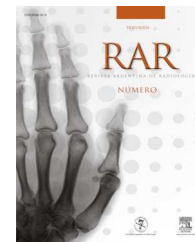




RAR

REVISTA ARGENTINA DE RADIOLOGÍA

www.elsevier.es/rar



## ENSAYO ICONOGRÁFICO

# No nos olvidemos del bazo: el órgano huérfano



N. Larrañaga, G. Espil, A. Oyarzún, A. De Salazar\* y S. Kozima

Hospital General de Agudos Dr. Cosme Argerich, Ciudad Autónoma de Buenos Aires, Argentina

Recibido el 11 de diciembre de 2013; aceptado el 12 de junio de 2014  
Disponible en Internet el 27 de agosto de 2014

### PALABRAS CLAVE

Bazo;  
Infecciosas;  
Olvidado;  
Patología;  
Tumores

**Resumen** Si bien cumple una función esencial en procesos como la filtración sanguínea y respuesta inmunitaria, el bazo es el órgano abdominal olvidado o huérfano, ya que ningún especialista (incluyendo a los radiólogos) le presta atención. No obstante, este puede verse afectado por una gran cantidad de patologías benignas y malignas, cuyas características en imágenes es importante conocer para lograr un correcto diagnóstico. En el presente artículo realizamos un ensayo iconográfico sobre las distintas entidades que pueden comprometerlo. © 2013 Sociedad Argentina de Radiología. Publicado por Elsevier España, S.L.U. Todos los derechos reservados.

### KEYWORDS

Spleen;  
Infectious;  
Forgotten;  
Pathology;  
Tumors

### Do not forget the spleen: The orphan organ

**Abstract** Even when the spleen plays a key role in processes such as blood filtration and immune response, it is the abdominal organ forgotten or orphan. The spleen can be affected by much benign and malignant disease, and is important to know the characteristics images of them to achieve a correct diagnosis. In this iconographic assay we show images of several of these diseases.

© 2013 Sociedad Argentina de Radiología. Published by Elsevier España, S.L.U. All rights reserved.

## Introducción

El bazo es el órgano linfático de mayor tamaño. Tiene una ubicación intraperitoneal y una morfología ovoidea. Se

ubica a nivel subfrénico, en el espacio supramesocolónico del hipocondrio izquierdo del abdomen<sup>1,2</sup>. Está constituido por pulpa roja y blanca, y forma parte del sistema retículo-endotelial, cumpliendo funciones en el mecanismo de defensa del organismo y en la eliminación de las células sanguíneas (glóbulos rojos-plaquetas)<sup>3</sup>.

Durante mucho tiempo, médicos y poetas han definido al bazo como el órgano de la melancolía. Tal es así que, etimológicamente, esplénico deriva del término *spleen*, que significa melancolía o angustia vital<sup>3</sup>.

\* Autor para correspondencia.

Correo electrónico: [alejandradesalazar@hotmail.com](mailto:alejandradesalazar@hotmail.com)  
(A. De Salazar).

El bazo no tiene el metabolismo del hígado, así como tampoco las funciones cruciales del páncreas y los riñones, por lo que el interés en él ha sido limitado y prácticamente desestimado por clínicos e imagenólogos<sup>3,4</sup>. A pesar de esta poca atención, es importante que el radiólogo conozca sus patologías.

Las enfermedades esplénicas pueden clasificarse en: congénitas, infecciosas, vasculares, tumorales, traumáticas y misceláneas<sup>1,3</sup> (tabla 1).

## Congénitas

Los bazos accesorios son la patología congénita más frecuente, con una incidencia de aproximadamente el 30% en los pacientes en series de autopsia. Llamados también esplénulos, estos son más frecuentes a nivel del hilio esplénico y pueden localizarse en un 20% en la cola pancreática, simulando un tumor. Son únicos en un 88% y se presentan como una imagen redondeada con una densidad similar a la del bazo, un diámetro menor de 25 mm y un comportamiento semejante al del tejido esplénico, tras la administración del contraste endovenoso<sup>5</sup> (fig. 1).

Por su parte, los quistes esplénicos son las masas esplénicas más frecuentes. Están recubiertos por endotelio y tienen un comportamiento en las imágenes similar al de los quistes de otros órganos (hipodensos, homogéneos en tomografía computada -TC- [fig. 2], sin realce con el contraste endovenoso)<sup>6,7</sup>.

En cuanto a la poliesplenia, es una entidad poco frecuente asociada a síndromes de heterotaxia (p. ej. *situs* ambiguo o cortocircuitos cardíacos). Se presenta con bazos múltiples, visibles como pequeñas masas con densidad de partes blandas (de 2 a 16), distribuidas en el hipocondrio derecho e izquierdo<sup>8</sup> (fig. 3).

## Infecciosas

Los procesos infecciosos esplénicos son poco comunes, a pesar de que se ha producido un aumento de su prevalencia en pacientes inmunocomprometidos (por síndrome de inmunodeficiencia adquirida [sida], trasplantes, cáncer o diabetes). Pueden manifestarse con un foco único o difusamente (miliar), siendo la vía hematógena la forma más frecuente de diseminación<sup>9</sup>.

En los pacientes inmunosuprimidos, la tuberculosis, la candidiasis y la histoplasmosis son las causas más usuales de infecciones.

Se describen tres formas de presentación: 1) múltiples nódulos menores de 10 mm (microabscesos), hipodensos en TC sin realce poscontraste endovenoso; 2) lesiones en diana; 3) focos hiperdensos calcificados. El primer tipo es el más habitual<sup>10,11</sup> (fig. 4).

Los abscesos bacterianos generalmente son uniloculares, secundarios a endocarditis y se asocian a traumatismos o diseminación contigua (pancreatitis, pielonefritis, entre otras). Se manifiestan como imágenes redondeadas de bordes irregulares, con un tamaño variable de 3 a 5 cm y realce periférico poscontraste en la TC. En algunos casos, pueden ser multiloculados. En la resonancia magnética (RM) son hipointensos en ponderación T1 e hiperintensos en ponderación T2<sup>12,13</sup> (fig. 5).

## Vasculares

Los infartos esplénicos son ocasionados por una oclusión de la arteria esplénica o algunas de sus ramas, y producen una isquemia global o segmentaria (esta última con más frecuencia). Los infartos de origen venoso son raros y asintomáticos. Su causa puede ser postraumática o se debe a embolismo de origen cardíaco, arterioesclerosis, vasculitis, hipertensión portal o iatrogenia (complicación de tratamientos endovasculares). Se evidencian como lesiones triangulares en forma de cuña y son periféricos sin realce con el contraste endovenoso en la TC y RM<sup>14,15</sup> (fig. 6).

En el caso de los aneurismas de la arteria esplénica, estos son los aneurismas de origen visceral más comunes en el abdomen, con una incidencia del 10% en alguna serie de autopsias. Tienen mayor frecuencia en mujeres, asociados al embarazo, y entre sus factores predisponentes se encuentran la pancreatitis crónica, la hipertensión portal y los traumatismos. Su morfología es generalmente sacular, se ubican en el tercio distal de la arteria esplénica, pueden ser múltiples hasta en un 40% y sufrir complicaciones por una rotura espontánea. En la TC sin contraste se evidencian como lesiones hipodensas con calcificaciones periféricas y muestran un realce precoz tras la administración de contraste endovenoso, a menos que estén parcialmente trombosados<sup>16,17</sup> (fig. 7).

## Tumores

### Benignos

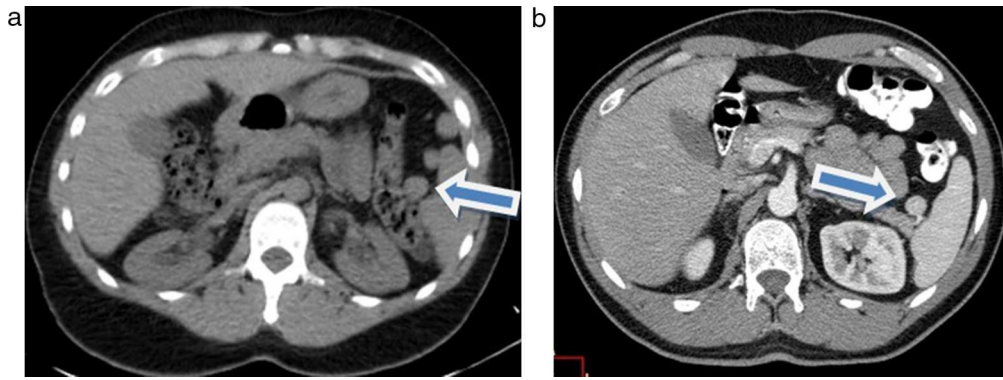
Los hamartomas, también llamados esplenomas o hiperplasia nodular del bazo, son raras neoplasias benignas, cuyo hallazgo es incidental. Se presentan con mayor frecuencia en mujeres y es posible que se encuentren asociados a esclerosis tuberosa. Pueden ser sólidos o líquidos, y están compuestos por una mezcla anómala de elementos normales del bazo, donde existe un predominio de la pulpa roja sobre la blanca. En la TC se muestran como lesiones hipodensas o isodensas, con un ligero realce tras la administración del contraste endovenoso en los cortes tardíos; mientras que en la RM se observan hipointensos en ponderación T1 e hiperintensos en ponderación T2, con un comportamiento análogo tras la administración de gadolinio<sup>18</sup> (fig. 8).

En lo que respecta a los hemangiomas, estos si bien son raros, constituyen el tumor benigno más frecuente. Afectan fundamentalmente a los adultos de 35-45 años y tienen una incidencia en las autopsias del 1,4%. Suelen ser solitarios y cuando se presentan como lesiones múltiples se asocian al síndrome de Klippel-Trenaunay-Weber. En general son asintomáticos, aunque la rotura y hemorragia son complicaciones posibles. En la TC sin contraste se muestran como lesiones hipodensas, con calcificaciones periféricas en algunas ocasiones y un realce temprano periférico y gradual que persiste en las fases tardías. En la RM estos tumores son hipointensos en ponderación T1 e hiperintensos en ponderación T2, con un comportamiento similar en la TC tras la administración del contraste endovenoso<sup>6</sup> (fig. 9).

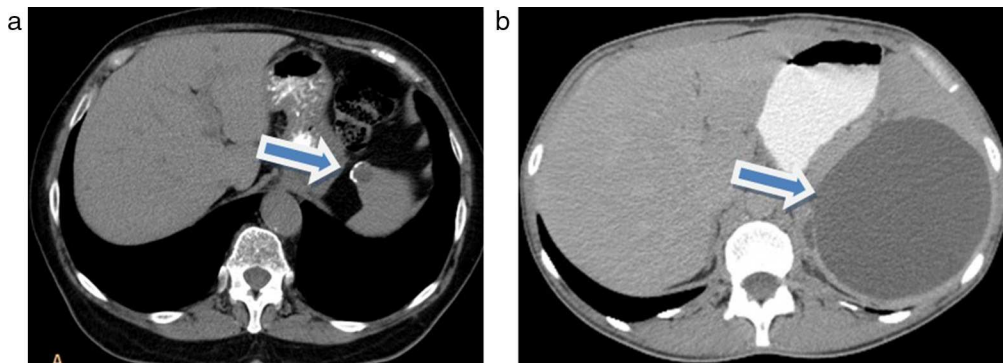
Los lipomas esplénicos son extremadamente raros (solo dos casos publicados en la literatura). Estos deben ser

**Tabla 1** Enfermedades esplénicas

	Tomografía computada	Resonancia magnética
Bazo accesorio	Igual comportamiento al del tejido esplénico en todas las secuencias	
Quistes	Hipodensos con densidad agua, homogéneos, sin realce poscontraste	Hiperintensos en ponderación T2, sin realce poscontraste
Abscesos	Hipodensos, con realce periférico poscontraste, pueden tener focos hiperdensos calcificados	Hipointensos en ponderación T1 e hiperintensos en ponderación T2
Infartos	Lesiones periféricas en forma de cuña, sin realce ante el contraste	
Aneurismas	Hipodensos con calcificaciones periféricas, que realzan precozmente poscontraste	Puede definir el tamaño y extensión, ausencia de señal en las calcificaciones
Peliosis	Realce irregular ante el contraste con patrón centripeto	Hipointensa en ponderación T1 e hiperintensa en ponderación T2
Hamartomas	Hipodensos o isodensos, con un ligero realce tras la administración de contraste endovenoso en los cortes tardíos	Isointensos en ponderación T1 e hiperintensos en ponderación T2
Hemangiomas	Hipodensos en fases sin contraste, con realce temprano periférico y gradual que persiste en las fases tardías	Hipointensos en ponderación T1 e hiperintensos en ponderación T2, comportamiento similar tras el contraste
Lipomas	Hipodensos, sin realce ante el contraste	Hiperintensos en ponderación T1 y T2
Angioma de células litorales	Hipodenso en fases sin contraste, presentan realce en fase venosa portal	Hipointenso en ponderación T1 y T2
Linfoma	Lesiones únicas o múltiples, hipodensas	Comportamiento similar al parénquima esplénico en ponderación T1 y T2, puede ser hipointenso en ponderación T2
Metástasis	Hipodensas, realce variable poscontraste	Hipointensas en ponderación T1, hiperintensos en ponderación T2, realce variable poscontraste
Hemocromatosis	Aumento difuso de la densidad hepática	Disminución de la señal, principalmente en ponderación T2
Sarcoidosis	Hipodensa, ligera captación en fases tardías	Hipointensa en ponderación T1 y T2



**Figura 1** Tomografía computada de abdomen en corte axial (a) sin contraste: se observan múltiples bazos accesorios (flecha); (b) con contraste: se evidencia un bazo accesorio adyacente al hilo esplénico (flecha).



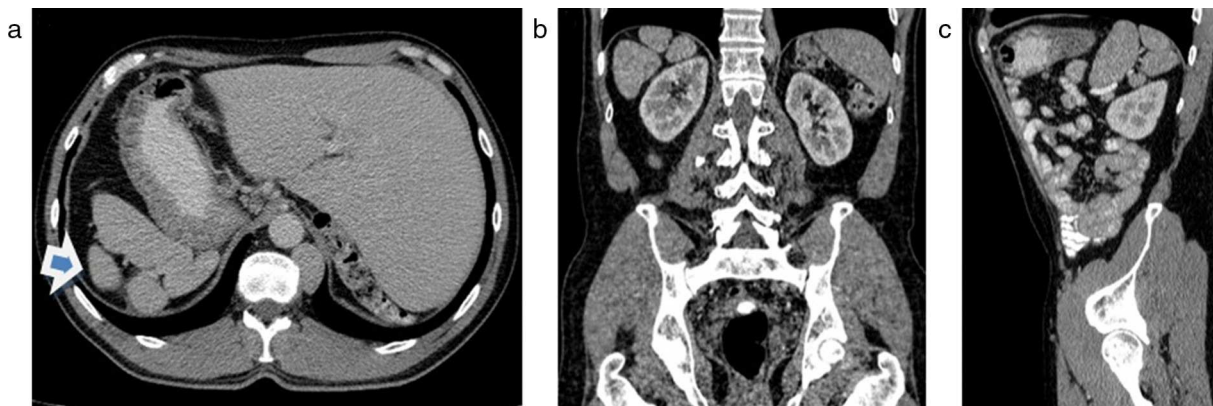
**Figura 2** (a) Tomografía computada de abdomen sin contraste en corte axial: pequeño quiste con calcificación parietal a nivel del polo superior esplénico (flecha). (b) Imagen hipodensa a nivel esplénico, compatible con quiste epitelial gigante (flecha).

diferenciados de otros tumores que poseen tejido graso, como el mielolipoma o el liposarcoma. En la TC se presentan como lesiones con alto contenido graso y resultan indistinguibles de las demás entidades mencionadas<sup>19</sup> (fig. 10).

El angioma de células litorales es un tumor vascular poco frecuente de naturaleza benigna, cuyo descubrimiento resulta incidental en pacientes asintomáticos. En los casos que presentan síntomas, se relaciona con anemia,

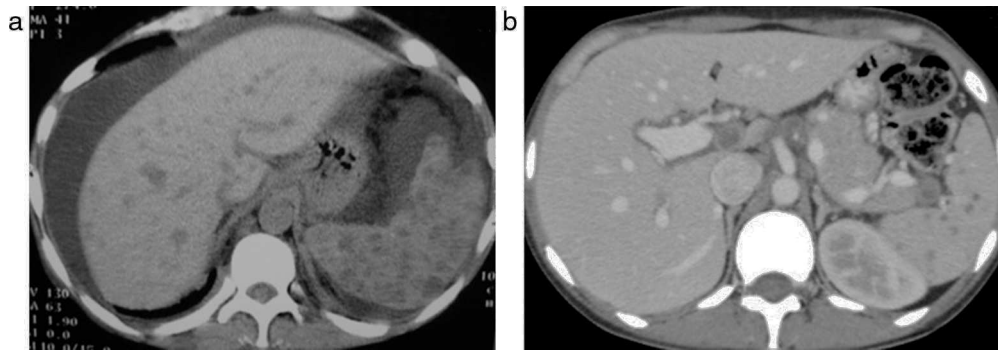
trombocitopenia y esplenomegalia. En la TC se observa una imagen nodular de 5-6 cm, hipodensa en fases sin contraste y con realce en la fase venosa portal<sup>20</sup>.

Finalmente, la peliosis es una entidad poco común, caracterizada por la presencia de espacios quísticos llenos de sangre, que se distribuyen en el parénquima esplénico. Estos espacios vasculares tienen un tamaño variable y pueden trombosarse. La afección se vincula con la enfermedad de

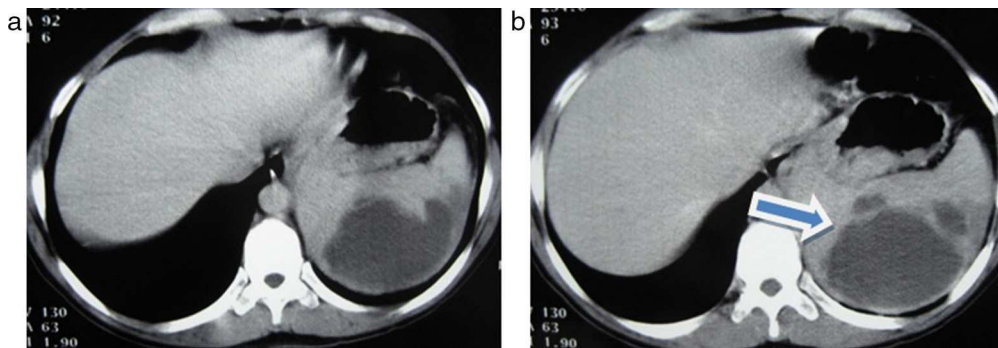


**Figura 3** (a-c) Tomografía computada multidetector, corte axial, coronal y sagital, en un paciente con *situs ambiguus*. Se observan múltiples bazos sobre el hipocondrio derecho (flecha en a).

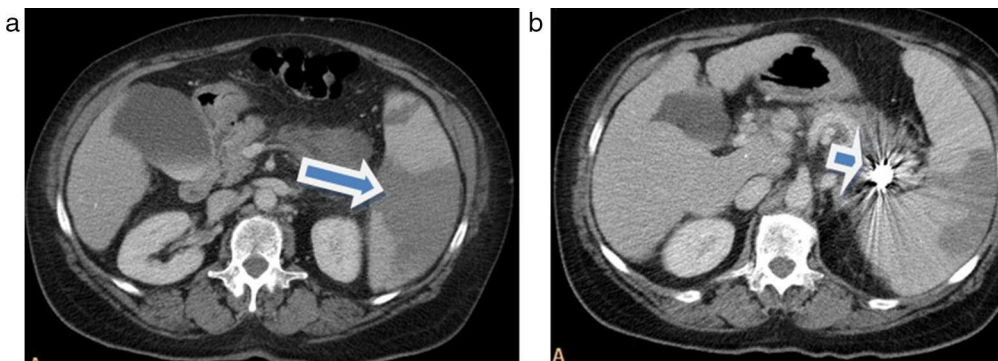




**Figura 4** (a) Tomografía computada de abdomen en paciente HIV con infección oportunista por *Candida*: se observan múltiples imágenes hipodensas en el bazo y el hígado, y ascitis. (b) Tomografía computada de abdomen con contraste en paciente HIV con infección por tuberculosis: se evidencian múltiples nódulos hipodensos esplénicos y adenomegalias en el hilio hepático.



**Figura 5** (a y b) Tomografía computada de abdomen con una imagen hipodensa a nivel esplénico. La lesión es multiloculada y corresponde a un absceso piógeno esplénico (flecha en b).



**Figura 6** (a) Tomografía computada de abdomen con contraste muestra múltiples imágenes hipodensas, algunas de aspecto triangular, compatibles con infartos esplénicos (flecha). (b) Se observa un artefacto metálico en proyección del hilio esplénico (aneurisma esplénico tratado con *coils*) (flecha).

Hodgkin, el mieloma, la tuberculosis, el uso de esteroides anabólicos y anticonceptivos, y la inyección de agentes de contraste, entre otras asociaciones. En la RM son hipointensos en ponderación T1 e hiperintensos en ponderación T2<sup>7</sup>.

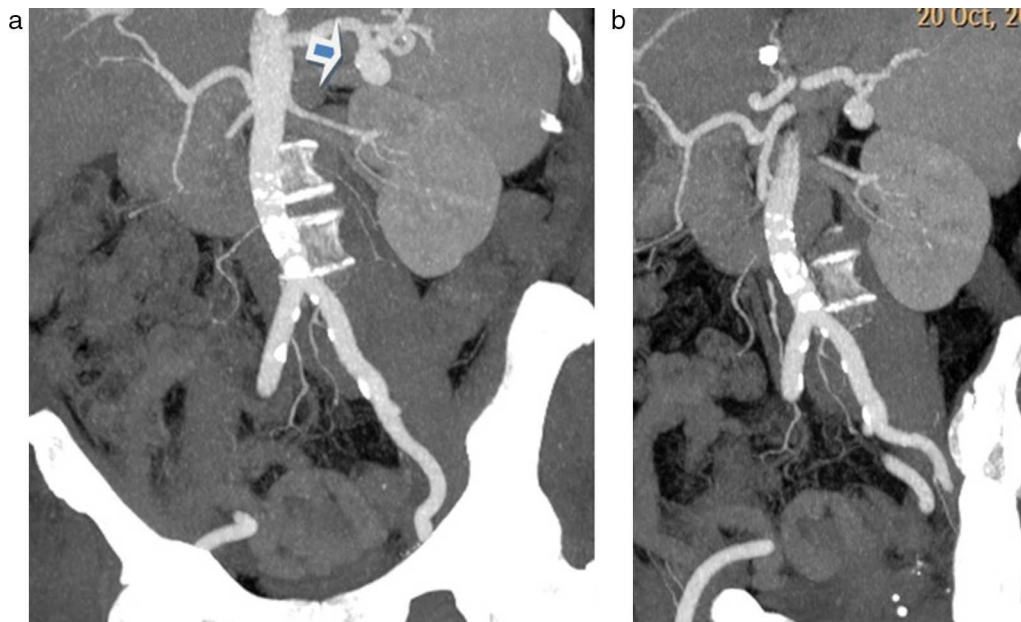
### Malignos

El linfoma (sea Hodgkin o no) es el tumor primario más frecuente del bazo. La infiltración secundaria esplénica por

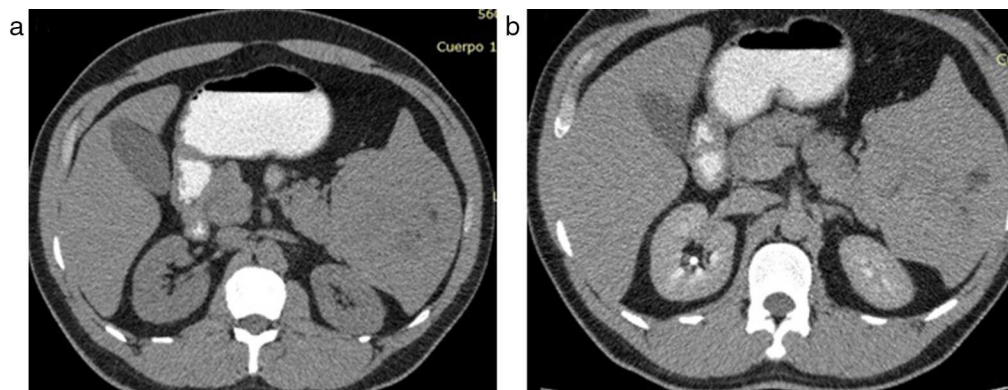
enfermedad linfoproliferativa es más común que la forma primaria y puede estar asociada a patologías como el sida. Constituye el 1-2% de todos los linfomas.

Existen cuatro patrones de presentación: esplenomegalia homogénea, nódulos miliares, masas de 2-10 cm y masa única gigante. En su forma local, las lesiones son hipodensas o hipocaptantes, y pueden hallarse acompañadas de adenomegalias<sup>21,22</sup> (fig. 11).

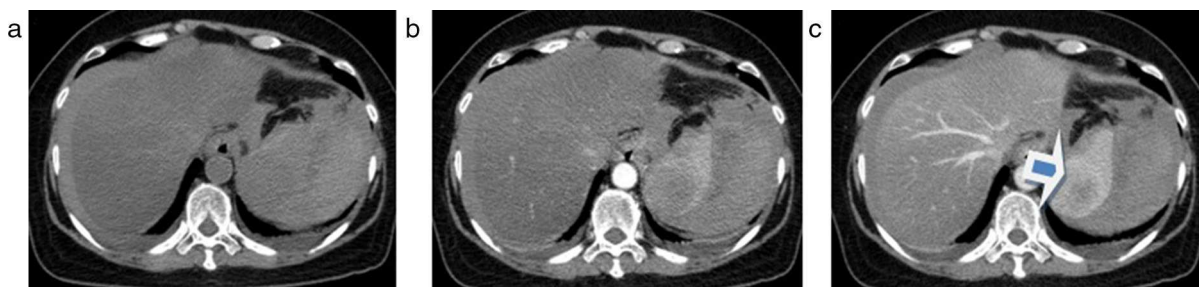En cuanto a las metástasis, estas son menos habituales. Se producen por diseminación hematogena y entre las más frecuentes se encuentran la de mama, pulmón, ovario y



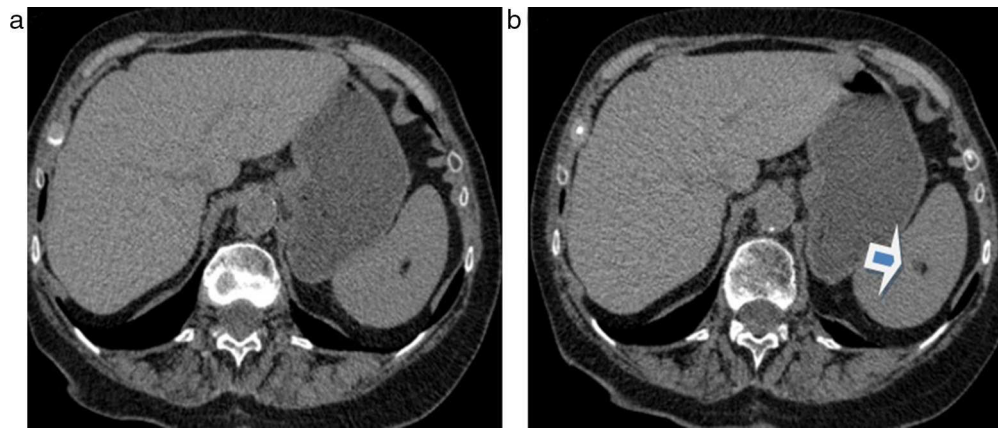
**Figura 7** (a y b) Reconstrucciones en proyecciones de máxima intensidad de angiografía por tomografía computada de aorta que evidencia una imagen sacular en el hilio esplénico, compatible con aneurisma de la arteria esplénica (flecha en a).



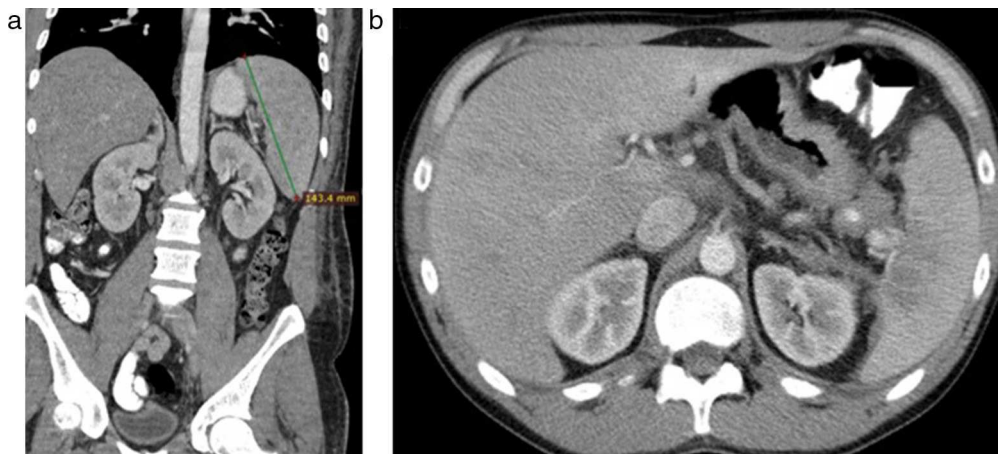
**Figura 8** (a y b) Lesión isodensa esplénica con escaso refuerzo tras la administración de contraste endovenoso: se observan múltiples áreas hipodensas poscontraste, que no refuerzan y son compatibles con hamartoma.



**Figura 9** (a) Tomografía computada sin contraste: imagen hipodensa en el polo superior esplénico, con presencia de líquido hiperdenso rodeando el bazo y el hígado. (b y c) Luego de la inyección de contraste se observa un realce periférico, centripeto y gradual de la imagen esplénica (flecha en c). Diagnóstico: hemangioma esplénico complicado.



**Figura 10** (a y b) Tomografía computada de abdomen sin contraste: se observa una lesión focal esplénica con densidad grasa, compatible con lipoma (flecha en b).

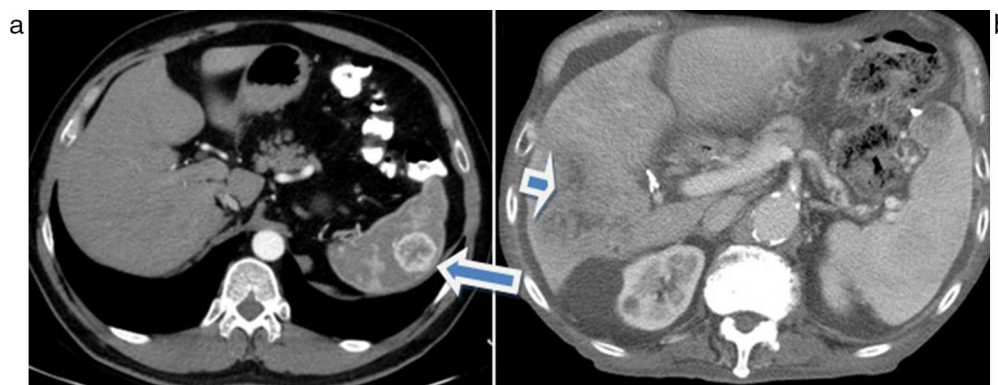


**Figura 11** (a) Linfoma esplénico con bazo aumentado de tamaño en forma homogénea. (b) Linfoma de bazo con lesiones hipodensas focales, generalmente asociado a sida.

melanoma. Se presentan como imágenes nodulares únicas o múltiples, hipodensas en TC, hipointensas en la RM ponderada en T1 e hiperintensas en ponderación T2, con realce variable tras la administración de contraste. La afectación esplénica difusa es menos común<sup>23</sup> (fig. 12).

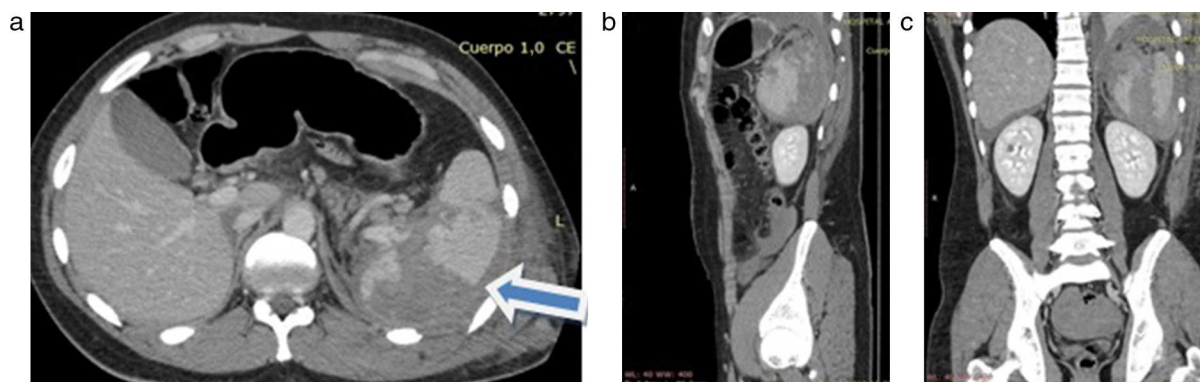
### Traumatismos

El bazo es el órgano de la cavidad abdominal afectado con más frecuencia en los traumatismos cerrados de abdomen. Se asocia a lesiones costales y entre otras causas menos

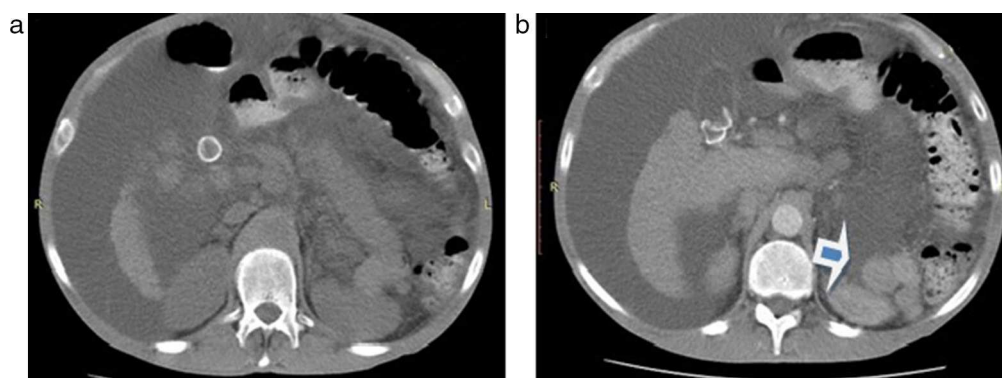


**Figura 12** (a) Lesión focal hipervascular esplénica: metástasis de melanoma (flecha). (b) Lesiones hipodensas en el bazo y el hígado con presencia de ascitis: metástasis de colon (flecha).





**Figura 13** (a-c) En la tomografía computada multidetector se observan lesiones traumáticas esplénicas (laceración y rotura) con un importante hematoma periesplénico (flecha en a).

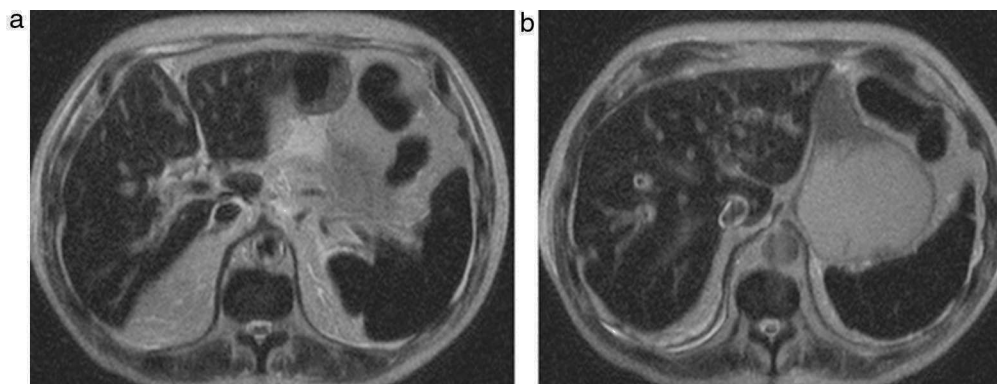


**Figura 14** (a y b) Paciente con signos de hepatopatía crónica y ascitis, y antecedentes de esplenectomía por traumatismo. Se notan múltiples lesiones redondeadas con densidad de partes blandas, adyacentes al páncreas y riñón izquierdo, compatibles con esplenosis (flecha en b).

usuales se encuentran la iatrogénica, la rotura espontánea y los traumatismos penetrantes. Las lesiones traumáticas se clasifican en: hematoma subcapsular, contusión, laceración, rotura y estallido. La TC es la modalidad diagnóstica de elección<sup>24-26</sup>.

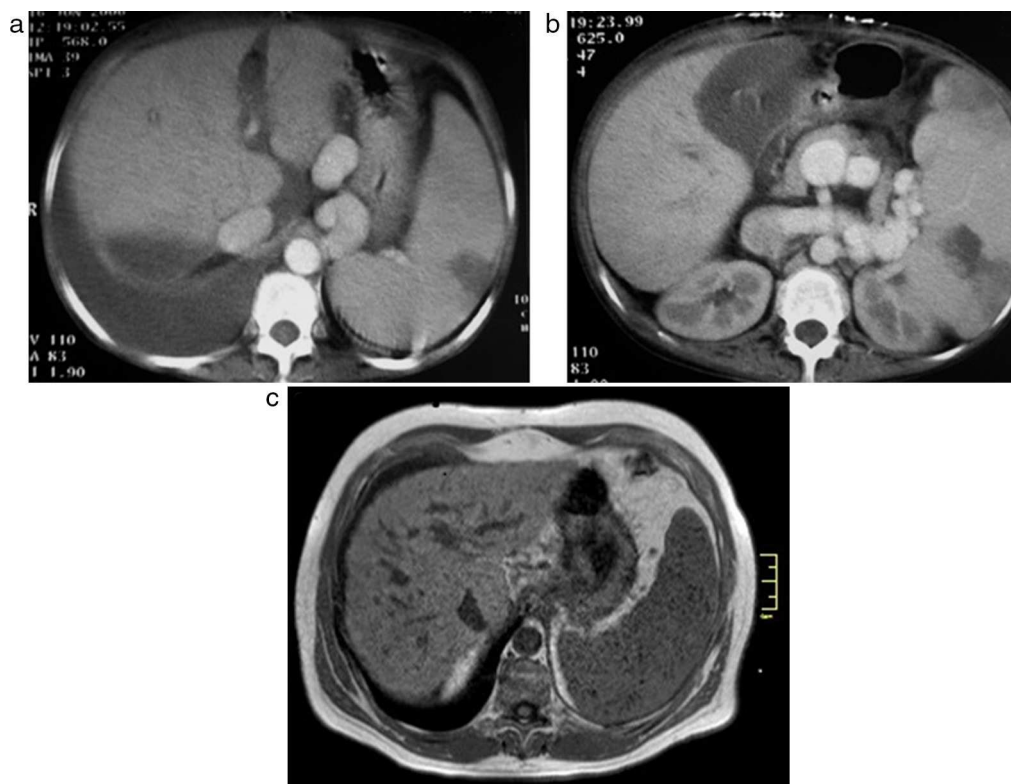
Una complicación de los traumatismos es la esplenosis. Esta consiste en la implantación de tejido esplénico

en el tórax, abdomen y pelvis, ya sea en forma directa o por vía hematógica. Aparece hasta en un 67% de los traumatismos y generalmente es descubierta incidentalmente. Se evidencia con imágenes focales y redondeadas, con densidad de partes blandas y un comportamiento similar al del bazo en los estudios por TC y RM<sup>27-30</sup> (figs. 13 y 14).



**Figura 15** (a y b) Resonancia magnética ponderada en T2 con hipointensidad difusa del bazo y el hígado: hemocromatosis.





**Figura 16** (a y b) Tomografía computada de abdomen con contraste oral y endovenoso: se observan múltiples colaterales portales con esplenomegalia y lesiones hipodensas en el bazo, compatibles con infartos esplénicos, ascitis, signos de hepatopatía crónica y derrame pleural derecho. (c) Resonancia magnética: se visualizan cuerpos de Gamma-Gandy en un paciente masculino de 55 años de edad con hígado cirrótico y esplenomegalia. A nivel del bazo, se evidencian múltiples lesiones pequeñas hipointensas en ponderación T1 en fase, compatibles con nódulos sideróticos.

## Misceláneas

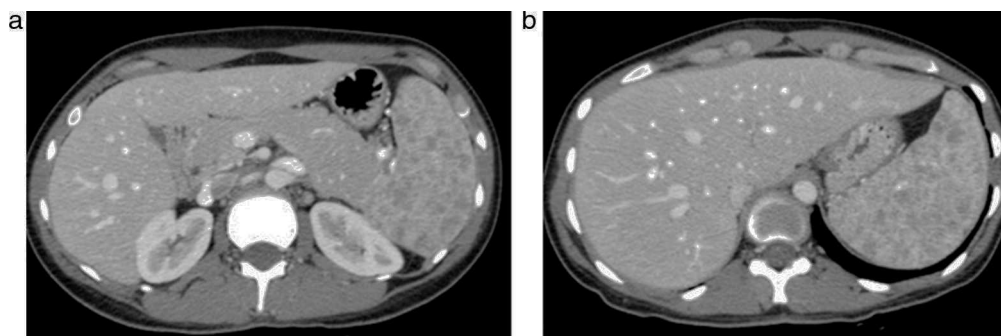
### Hemocromatosis

Es el depósito anormal de hierro en los órganos. Tiene dos formas de presentación: primaria y secundaria. La segunda se asocia a múltiples transfusiones o a pacientes con hemólisis extravascular, y en general la acumulación se produce en el hígado, el bazo y la médula ósea. La TC muestra un aumento difuso de la densidad esplénica pero la RM es la técnica de elección, dado que el hierro produce un

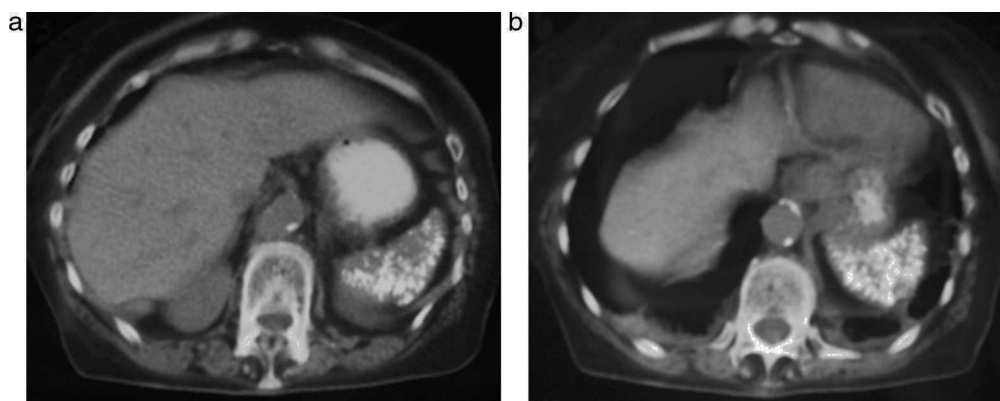
descenso de la señal, particularmente en ponderación T2<sup>31</sup> (fig. 15).

### Hipertensión portal

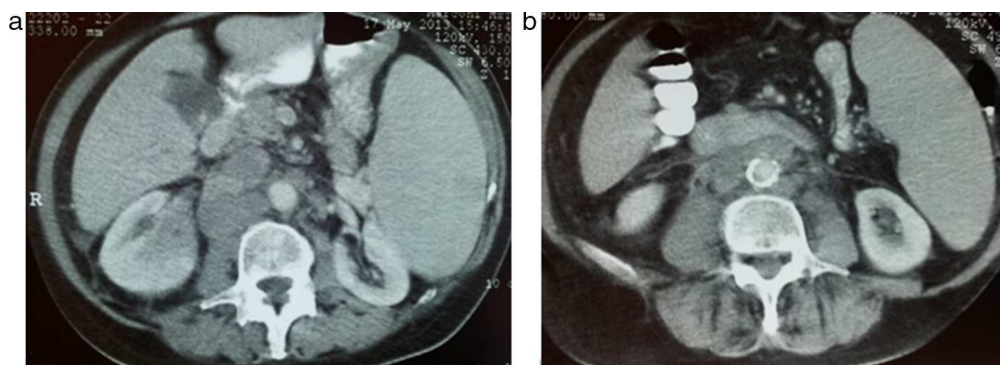
Esta es la causa más frecuente de esplenomegalia. Puede acompañarse de otros signos de hepatopatía crónica, visualizándose de forma colateral portosistémica a nivel del hilio esplénico. Además, pueden observarse los cuerpos de Gamma-Gandy, que representan focos de isquemia con depósito de hemosiderina<sup>32</sup> (fig. 16).



**Figura 17** (a y b) Paciente con diagnóstico de sarcoidosis con compromiso esplénico: se observan múltiples imágenes hipodensas que no refuerzan con contraste y que infiltran el bazo.



**Figura 18** (a y b) Bazo disminuido de tamaño con múltiples calcificaciones en un paciente con anemia de células falciformes.



**Figura 19** Tomografía computada de abdomen: se advierte un aumento del tamaño esplénico. Tiene un aspecto homogéneo con adenomegalias retroperitoneales. Nótese el desplazamiento del riñón izquierdo.

### Sarcoidosis

Es una enfermedad granulomatosa multisistémica de origen desconocido, que puede afectar al bazo en un 25-75% de los pacientes con compromiso pulmonar y mediastinal. Se manifiesta a nivel esplénico con múltiples imágenes nodulares de aproximadamente 2 cm. Estas se muestran hipodensas en TC e hipointensas en imágenes ponderadas en T1-T2, con ligera captación en cortes tardíos tras la administración del contraste endovenoso<sup>33-35</sup> (fig. 17).

### Anemia de células falciformes

El bazo es el órgano afectado con mayor frecuencia. En estos casos, los pacientes sufren reiterados episodios de infartos esplénicos que provocan finalmente una disminución del tamaño del órgano, con múltiples depósitos microscópicos de hierro y calcio<sup>36</sup> (fig. 18).

### Esplenomegalia

Producida por un aumento del volumen y tamaño del bazo (mayor de 130mm), su origen puede deberse a distintas causas: congestiva, hematológica, inflamatoria/infecciosa, lesiones ocupantes de espacio o enfermedades por depósito. Es posible que sea asintomática o que curse con

los signos/síntomas de la causa subyacente (inclusive hipersplenismo)<sup>37</sup> (fig. 19).

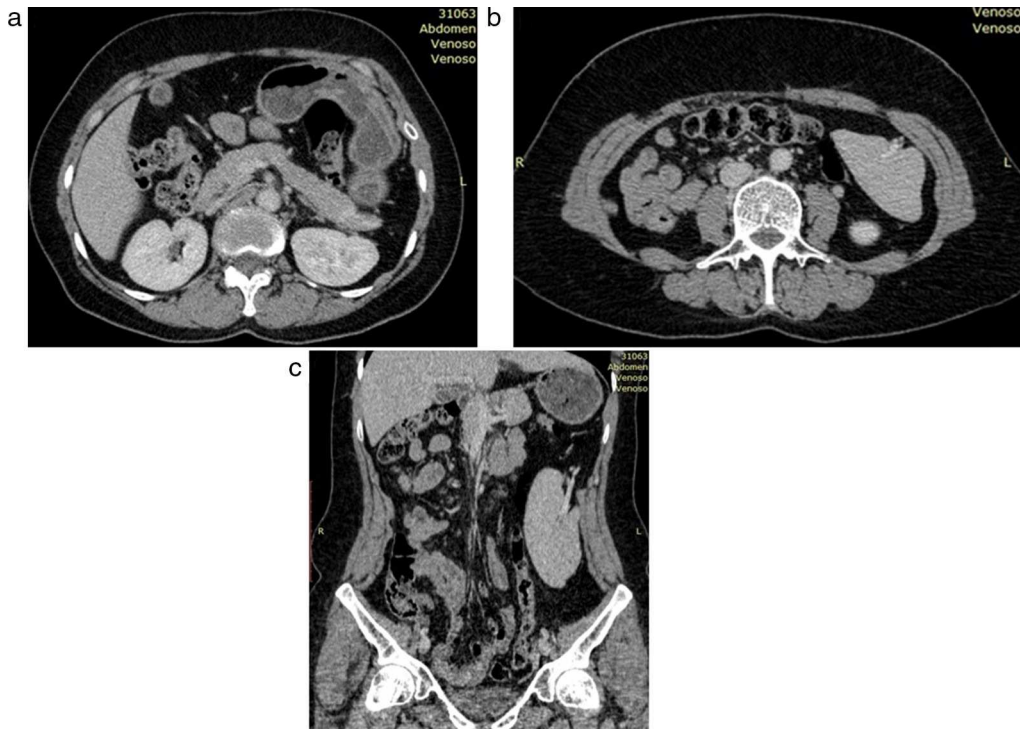
### Bazo errante

El bazo errante, vagabundo o *wandering spleen* es una entidad poco frecuente que se caracteriza por la ausencia o hiperlaxitud de los elementos de fijación del bazo. Su etiología puede ser congénita por una ausencia de los ligamentos gastroesplénico y esplenorrenal (debida a una alteración en el desarrollo embrionario), o bien adquirida por hiperlaxitud secundaria a factores hormonales (como sucede durante el embarazo o a causa de una esplenomegalia). Esta condición produce una gran libertad de movimiento, generando ptosis, con el consiguiente riesgo de torsión de su pedículo e infarto visceral.

Las formas de presentación más frecuentes son la masa abdominal, el dolor abdominal recurrente, la obstrucción intestinal o el abdomen agudo en casos de torsión o infarto. También puede ser un hallazgo en estudios radiológicos o en una laparotomía por otra causa<sup>38,39</sup> (fig. 20).

### Rotura espontánea

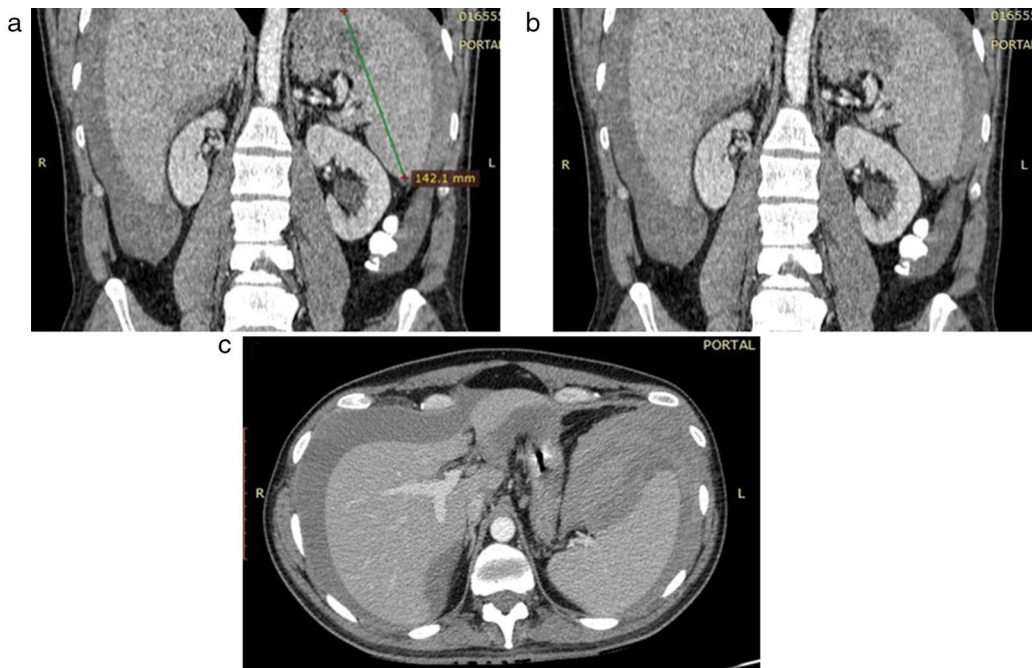
La rotura espontánea del bazo es un evento raro. Puede ser traumática (ya descrita) o darse en pacientes con enfermedades subyacentes. Se asocia a diversos grados de



**Figura 20** (a) Tomografía computada de abdomen: ausencia de bazo en celda esplénica. (b y c) Tomografía computada de abdomen: bazo descendido en el flanco izquierdo, con elongación y ubicación invertida de su pedículo vascular, que denota rotación libre.

esplenomegalia y ocurre con mayor frecuencia en hombres. Entre sus causas extrínsecas o intrínsecas, se pueden enumerar: hipertensión portal, trombocitopenia, vasculitis, infiltración por enfermedad neoplásica y enfermedades infecciosas, especialmente la mononucleosis.

Esta última es la causa más común de rotura espontánea. La infección induce una inflamación del bazo, generando el desarrollo de una esplenomegalia. En general, tiene un curso benigno, aunque se reporta un 0,1-0,5% de pacientes con rotura espontánea secundaria a mínimos esfuerzos (p. ej.



**Figura 21** (a-c) Paciente con mononucleosis y esplenomegalia. Se observa un gran hematoma periesplénico y un área hipodensa intraparenquimatosa en el polo superior, sugiriendo rotura espontánea. También se evidencia líquido hemático de menor densidad a nivel perihepático.



toser, maniobras de Valsalva, etc.). Se manifiesta con dolor abdominal y en el 50% de los casos se encuentra presente el signo de Kher (dolor de hombro izquierdo). En las imágenes de TC se evidencia la presencia de un hematoma intraparenquimatoso y periesplénico, y puede haber asociación con un hemoperitoneo<sup>40,41</sup> (fig. 21).

## Conflicto de intereses

Los autores declaran no tener ningún conflicto de intereses, excepto el Dr. Kozima que declara como posible conflicto de interés ser miembro de la Comisión Directiva de la SAR.

## Bibliografía

- Federle MP. Bazo. En: Federle MP, Brooke Jeffrey R, Borhani A, editores. *Diagnóstico por imagen: abdomen*. Madrid: Marbán; 2011. p. 538-75.
- Urrisola Olabarrieta A. Patología esplénica. En: del Cura JL, Pedraza S, Gayete A, editores. *Radiología Esencial*. Madrid: Médica Panamericana; 2010. p. 607-15.
- Marangoni A. Etimologías del bazo. *Rev Argent Radiol*. 2008;72:405-8.
- Castrillón G, Montoya MP, Echeverri S. El bazo: un órgano olvidado. *Rev Colomb Radiol*. 2010;21:2901-10.
- Mortelé KJ, Mortelé B, Silverman SG. CT features of the accessory spleen. *AJR Am J Roentgenol*. 2004;183:1653-7.
- Elsayes KM, Narra VR, Mukundan G, Lewis Jr JS, Menias CO, Heiken JP. MR imaging of the spleen: spectrum of abnormalities. *Radiographics*. 2005;25:967-82.
- Urrutia M, Mergo PJ, Ros LH, Torres GM, Ros PR. Cystic masses of the spleen: radiologic-pathologic correlation. *Radiographics*. 1996;16:107-29.
- Fulcher AS, Turner MA. Abdominal manifestations of situs anomalies in adults. *Radiographics*. 2002;22:1439-56.
- Green BT. Splenic abscess: report of six cases and review of the literature. *Am Surg*. 2001;67:80-5.
- Kontoyiannis DP, Luna MA, Samuels BI, Bodey GP. Hepatosplenic candidiasis. A manifestation of chronic disseminated candidiasis. *Infect Dis Clin North Am*. 2000;14:721-39.
- Epstein BM, Mann JH. CT of abdominal tuberculosis. *AJR Am J Roentgenol*. 1982;139:861-6.
- Chiang IS, Lin TJ, Chiang IC, Tsai MS. Splenic abscesses: review of 29 cases. *Kaohsiung J Med Sci*. 2003;19:510-5.
- Fotiadis C, Lavranos G, Patapis P, Karatzas G. Abscesses of the spleen: report of three cases. *World J Gastroenterol*. 2008;14:3088-91.
- Nores M, Phillips EH, Morgenstern L, Hiatt JR. The clinical spectrum of splenic infarction. *Am Surg*. 1998;64:182-8.
- Taylor AJ, Dodds WJ, Erickson SJ, Stewart ET. CT of acquired abnormalities of the spleen. *AJR Am J Roentgenol*. 1991;157:1213-9.
- De Schepper AM, Vanhoenacker F, de Beeck BO, Gielen J, Parizel P. Vascular pathology of the spleen, part I. *Abdom Imaging*. 2005;30:96-104.
- De Schepper AM, Vanhoenacker F, de Beeck BO, Gielen J, Parizel P. Vascular pathology of the spleen, part II. *Abdom Imaging*. 2005;30:228-38.
- Ohtomo K, Fukuda H, Mori K, Minami M, Itai Y, Inoue Y. CT and MR appearances of splenic hamartoma. *J Comput Assist Tomogr*. 1992;16:425-8.
- Warshauer DM, Hall HL. Solitary splenic lesions. *Semin Ultrasound CT MR*. 2006;27:370-88.
- Bhatt S, Huang J, Dogra V. Littoral cell angioma of the spleen. *AJR Am J Roentgenol*. 2007;188:1365-6.
- Lee WK, Lau EW, Duddalwar VA, Stanley AJ, Ho YY. Abdominal manifestations of extranodal lymphoma: spectrum of imaging findings. *AJR Am J Roentgenol*. 2008;191:198-206.
- Chua SC, Rozalli FI, O'Connor SR. Imaging features of primary extranodal lymphomas. *Clin Radiol*. 2009;64:574-88.
- Agha-Mohammadi S, Calne RY. Solitary splenic metastasis: case report and review of the literature. *Am J Clin Oncol*. 2001;24:306-10.
- Robertson F, Leander P, Ekberg O. Radiology of the spleen. *Eur Radiol*. 2001;11:80-95.
- Hamilton JD, Kumaravel M, Censullo ML, Cohen AM, Kievlan DS, West OC. Multidetector CT evaluation of active extravasation in blunt abdominal and pelvic trauma patients. *Radiographics*. 2008;28:1603-16.
- Shanmuganathan K, Mirvis SE, Boyd-Kranis R, Takada T, Scalea TM. Nonsurgical management of blunt splenic injury: use of CT criteria to select patients for splenic arteriography and potential endovascular therapy. *Radiology*. 2000;217:75-82.
- Vercher-Conejero JL, Bello-Arqués P, Pelegri-Martínez L, Hervás-Benito I, Loaiza-Góngora JL, Falgas-Lacueva M, et al. Esplenosis abdominal: una entidad frecuentemente infradiagnosticada. *Rev Esp Med Nucl*. 2011;30:97-100.
- Huang AH, Shaffer K. Case 93: thoracic splenosis. *Radiology*. 2006;239:293-6.
- Brancatelli G, Vilgrain V, Zappa M, Lagalla R. Case 80: splenosis. *Radiology*. 2005;234:728-32.
- Parnell BA, Palmer 4th CB, Forstein DA. Pelvic splenosis presenting as posterior cervical mass. *South Med J*. 2010;103:388-9.
- Queiroz-Andrade M, Blasbalg R, Ortega CD, Rodstein MA, Baroni RH, Rocha MS, et al. MR imaging findings of iron overload. *Radiographics*. 2009;29:1575-89.
- Minami M, Itai Y, Ohtomo K, Ohnishi S, Niki T, Kokubo T, et al. Siderotic nodules in the spleen: MR imaging of portal hypertension. *Radiology*. 1989;172:681-4.
- Warshauer D, Lee JK. Imaging manifestations of abdominal sarcoidosis. *AJR Am J Roentgenol*. 2004;182:15-28.
- Koyama T, Ueda H, Togashi K, Umeoka S, Kataoka M, Nagai S. Radiologic manifestations of sarcoidosis in various organs. *Radiographics*. 2004;24:87-104.
- Folz SJ, Johnson CD, Swensen SJ. Abdominal manifestations of sarcoidosis in CT studies. *J Comput Assist Tomogr*. 1995;19:573-9.
- Magid D, Fishman EK, Charache S, Siegelman SS. Abdominal pain in sickle cell disease: the role of CT. *Radiology*. 1987;163:325-8.
- Paterson A, Frush DP, Donnelly LF, Foss JN, O'Hara SM, Bisset 3rd GS. A pattern-oriented approach to splenic imaging in infants and children. *Radiographics*. 1999;19:1465-85.
- Chawla S, Boal DK, Dillon PW, Grenko RT. Splenic torsion. *Radiographics*. 2003;23:305-8.
- Nemcek Jr AA, Miller FH, Fitzgerald SW. Acute torsion of a wandering spleen: diagnosis by CT and duplex Doppler and color flow sonography. *AJR Am J Roentgenol*. 1991;157:307-9.
- Asgari MM, Begos DG. Spontaneous splenic rupture in infectious mononucleosis: a review. *Yale J Biol Med*. 1997;70:175-82.
- Görg C, Cölle J, Görg K, Prinz H, Zugmaier G. Spontaneous rupture of the spleen: ultrasound patterns, diagnosis and follow-up. *Br J Radiol*. 2003;76:704-11.