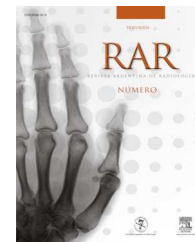




RAR

REVISTA ARGENTINA DE RADIOLOGÍA

www.elsevier.es/rar



## CASO CLÍNICO

# Litiasis en divertículo de uretra de localización intraescrotal



M.L. Fatahi Bandpey<sup>a,\*</sup>, M.D. Yago Escusa<sup>a</sup>, M. Monforte Fandos<sup>b</sup>, M.A. Sánchez Elipe<sup>b</sup>, P.J. Sánchez Santos<sup>a</sup> y F.O. Lenghel<sup>a</sup>

<sup>a</sup> Servicio de Radiodiagnóstico, Hospital Obispo Polanco, Teruel, España

<sup>b</sup> Servicio de Urología, Hospital Obispo Polanco, Teruel, España

Recibido el 15 de abril de 2013; aceptado el 11 de agosto de 2013

Disponible en Internet el 23 de septiembre de 2014

### PALABRAS CLAVE

Divertículo uretral;  
Litiasis uretral;  
Masa escrotal

### KEYWORDS

Urethral  
diverticulum;  
Urethral lithiasis;  
Scrotal mass

**Resumen** Los divertículos uretrales en el varón son una patología rara que aparece, en su mayoría, después de realizar manipulaciones uretrales. Desde el punto de vista clínico, pueden ser sintomáticos o no sintomáticos. Las complicaciones ocurren en un 10% de los casos, siendo la más frecuente la litiasis. Cuando el divertículo está ocupado por cálculos, suele presentar una sintomatología mucho más evidente.

La cistouretrografía es la técnica de elección en estos casos, ya que permite diferenciar los divertículos uretrales del resto de las lesiones quísticas parauretrales. El tratamiento de elección es la exéresis del divertículo y la uretroplastia. La abstención quirúrgica puede estar indicada solo en los divertículos asintomáticos de muy pequeño volumen.

Presentamos un paciente de 44 años de edad que acudió al servicio de Urgencias por el desarrollo de una masa escrotal de gran tamaño con signos inflamatorios locales. Se confirmó quirúrgicamente el diagnóstico presuntivo de divertículo uretral gigante con litiasis en su interior, efectuado tras la evaluación imagenológica con radiografía simple, ecografía, tomografía computada y uretrografía retrógrada.

© 2013 Sociedad Argentina de Radiología. Publicado por Elsevier España, S.L.U. Todos los derechos reservados.

### Lithiasis in urethral diverticulum of intraescrotal localization

**Abstract** The male urethral diverticula are a rare condition, most of them being acquired after urethral manipulations. From the clinical point of view they may be symptomatic and asymptomatic; complications may occur in 10% of cases, being the lithiasis the most common. When the diverticulum is occupied by stones, it usually has a much more apparent symptomatology.

Cystourethrography is the imaging technique of choice in these cases, allowing us to differentiate urethral diverticula from other paraurethral cystic lesions. The elective treatment is

\* Autor para correspondencia.

Correo electrónico: [mlfatahi@yahoo.es](mailto:mlfatahi@yahoo.es) (M.L. Fatahi Bandpey).

surgical excision of the diverticulum and urethroplasty. The surgical abstention may be indicated only in very small and asymptomatic diverticula.

We present a case of a 44 year-old male who came to the emergency room for large scrotal mass with local inflammatory signs; the presumptive diagnosis of large urethral diverticulum occupied by stone done after performing several imaging techniques (plain radiography, ultrasound, computed tomography and retrograde urethrography) was surgically confirmed.

© 2013 Sociedad Argentina de Radiología. Published by Elsevier España, S.L.U. All rights reserved.

## Introducción

Los divertículos uretrales en el varón son una patología rara que, en su mayoría, aparece después de realizar manipulaciones uretrales. La zona de la uretra implicada con mayor frecuencia es la peneana. Un 10% de los casos puede presentar complicaciones, siendo la más frecuente la litiasis<sup>1</sup>.

Presentamos un paciente que acudió al servicio de Urgencias por desarrollar una masa escrotal de gran tamaño con signos inflamatorios locales. Se confirmó quirúrgicamente el diagnóstico presuntivo de divertículo uretral gigante con litiasis en su interior, efectuado luego de su evaluación imagenológica con radiografía simple, ecografía, tomografía computada y uretrografía retrógrada.

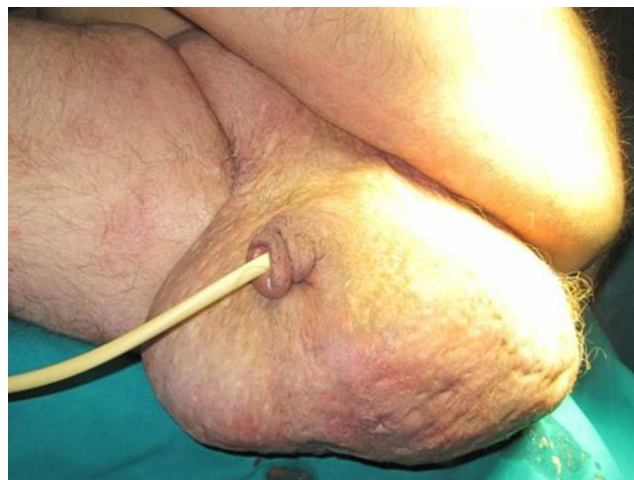## Presentación de caso

Varón de 44 años de edad con antecedentes de paraplejia espástica de extremidades inferiores y escoliosis neuropática (causadas por un accidente de tránsito ocurrido 23 años atrás) acudió al servicio de Urgencias por presentar una importante inflamación escrotal de 15 días de evolución, que se acompañaba de dificultad para la micción y fiebre vespertina de hasta 37,6 °C por tiempo indeterminado. También tenía antecedentes de epilepsia y acné rosácea.

La evaluación clínica determinó: febrícula (temperatura axilar 37,4 °C), frecuencia cardíaca de 110 latidos/minuto y una masa escrotal dura que desplazaba los testículos lateralmente, con una supuración extensa por los poros cutáneos en el área genital (fig. 1).

Se realizó una ecografía escrotal urgente (fig. 2), en la que se apreció un importante engrosamiento de las cubiertas escrotales (hasta 0,4 cm), testículos con ecogenicidad y vascularización parenquimatosa dentro de los rangos normales, con medidas de 2,24 x 1,89 x 1,34 cm y un volumen de 2,96 cc en el derecho y de 2,4 x 1,6 x 2,7 cm y un volumen de 5,4 cc en el izquierdo. No se observaron lesiones focales, pero sí se constató hidrocele bilateral a predominio derecho. Afuera de las bolsas escrotales se detectó una imagen lineal hiperecogénica y convexa, con sombra acústica posterior, que impedía la correcta evaluación del contenido, y un artefacto de centelleo con Doppler color. Los signos sugerían una calcificación de gran tamaño.

Dados los hallazgos ecográficos, se decidió realizar una radiografía simple de la región. En ella, se evidenció



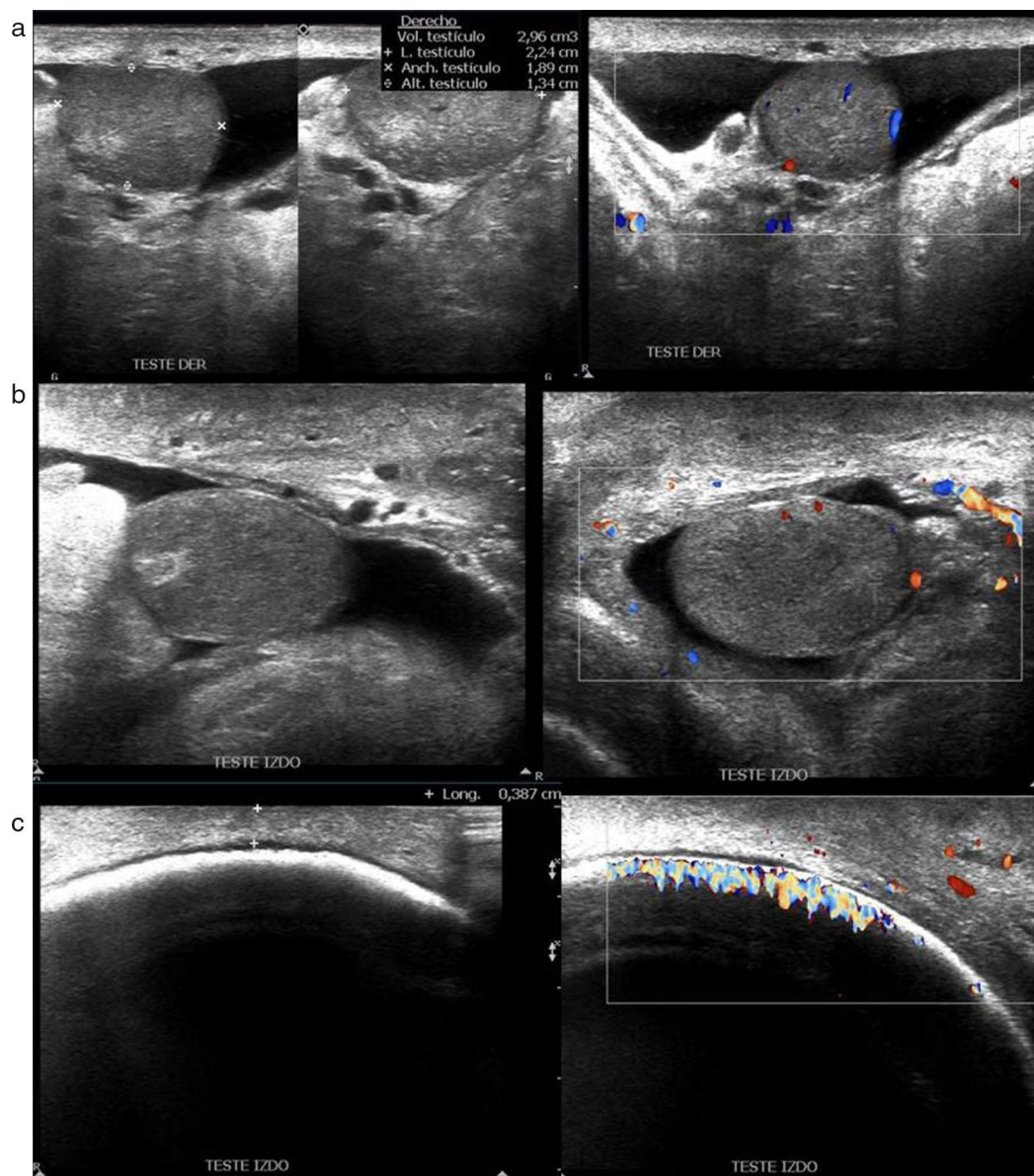
**Figura 1** Masa escrotal de gran tamaño con supuración extensa por poros cutáneos en el área genital.

una imagen redondeada, muy bien delimitada y calcificada, con una estructura laminar concéntrica, que medía 10 cm de diámetro y se localizaba en la región escrotal (fig. 3a).

El paciente ingresó al servicio de Urología para su estudio y posteriormente se le realizó una tomografía computada (TC) pélvica (HiSpeed, General Electric de una corona, Milwaukee, USA), sin contraste intravenoso. Tras la administración del contraste yodado (100 cc de gastrografín diluido al 50%) mediante sonda vesical, se observó el globo de la sonda vesical localizado en la uretra anterior y, adyacente a este, una imagen de morfología redondeada y bien delimitada, de 9 cm de diámetro, con densidad cálcica y aspecto estratificado. La introducción de la sustancia de contraste por la sonda vesical opacificó la uretra, rodeando a la lesión cálcica descrita anteriormente, lo cual sugirió la presencia de un divertículo uretral con un gran cálculo en su interior (fig. 3b).

El estudio se completó con una uretrografía retrógrada, introduciéndose 150 cc de contraste yodado (Plenigraf) a través de la sonda vesical. Se encontraron los mismos hallazgos descritos anteriormente (fig. 3c y d).

El paciente fue intervenido quirúrgicamente. Se llevó a cabo la exéresis tanto del divertículo uretral con bipartición escrotal como de la piel, en la que se observaron múltiples focos supurados (fig. 4).



**Figura 2** Ecografía escrotal. (a y b) Ambos testículos de tamaño pequeño, con vascularización y ecogenicidad parenquimatosa normal, e hidrocele bilateral. (c) Engrosamiento de las cubiertas escrotales. Imagen lineal hiperecogénica, de morfología curvilínea, con sombra acústica posterior y artefacto de centelleo en el Doppler color (sugestivo de calcificación).

Los hallazgos anatomopatológicos determinaron la presencia de quistes queratinosos, con inflamación crónica granulomatosa a cuerpo extraño en la piel del escroto, y un divertículo uretral tapizado por epitelio plano queratinizante con inflamación crónica, sin signos de neoplasia.

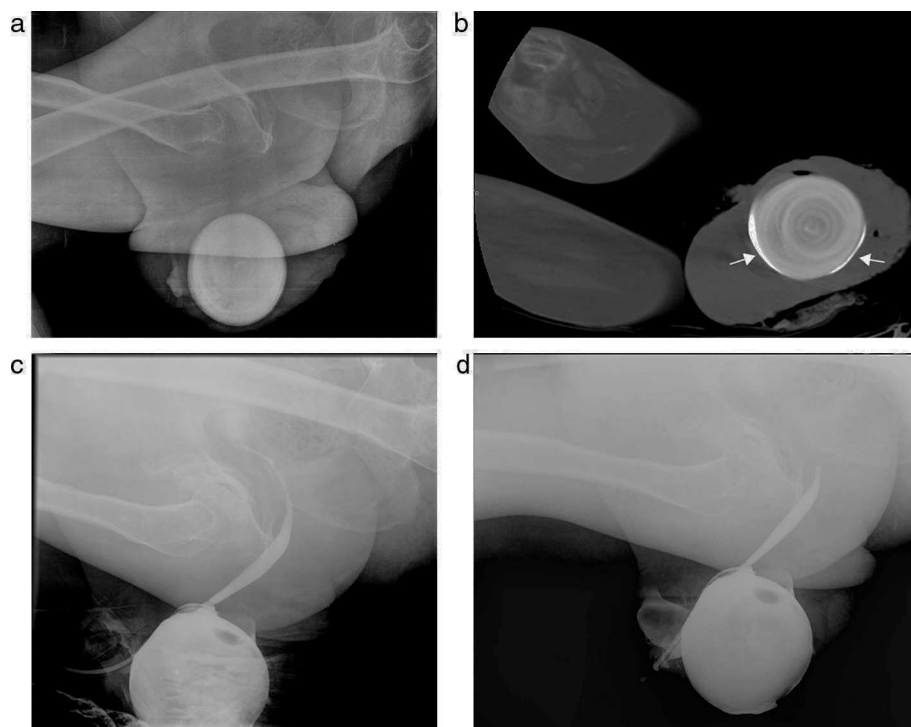
## Discusión

Los divertículos uretrales en el varón son una patología rara. Se dividen en primarios (de origen congénito) y secundarios (de origen adquirido). Los primarios representan el 10% de todos los divertículos y en el 90% restante se reconoce un origen adquirido por manipulaciones uretrales (sondajes intermitentes o permanentes, dilataciones instrumentales, endoscopías), compresiones hechas con sistemas

colectores, complicaciones tras cirugías endoscópicas o uretroplastias, o por isquemia por decúbito en los pacientes con patología medular<sup>1</sup>. La zona de la uretra implicada con mayor frecuencia es la peneana, más precisamente el ángulo penoescrotal<sup>2</sup>.

En los casos con antecedentes de manipulación instrumental, se describen dos factores etiopatogénicos: 1) la agresión directa del instrumento origina una disrupción de la uretra que, junto con la mala dinámica miccional, da lugar a la formación de la cavidad; y 2) el efecto de la compresión sobre la uretra más o menos desvitalizada en pacientes con nula o escasa movilidad finalmente produce la necrosis con formación de un divertículo. Poco a poco se va formando la cavidad, cuyas paredes están constituidas por una cantidad variable de tejido fibromuscular y se encuentran tapizadas por epitelio escamoso con fenómenos de hiperqueratosis<sup>3</sup>.





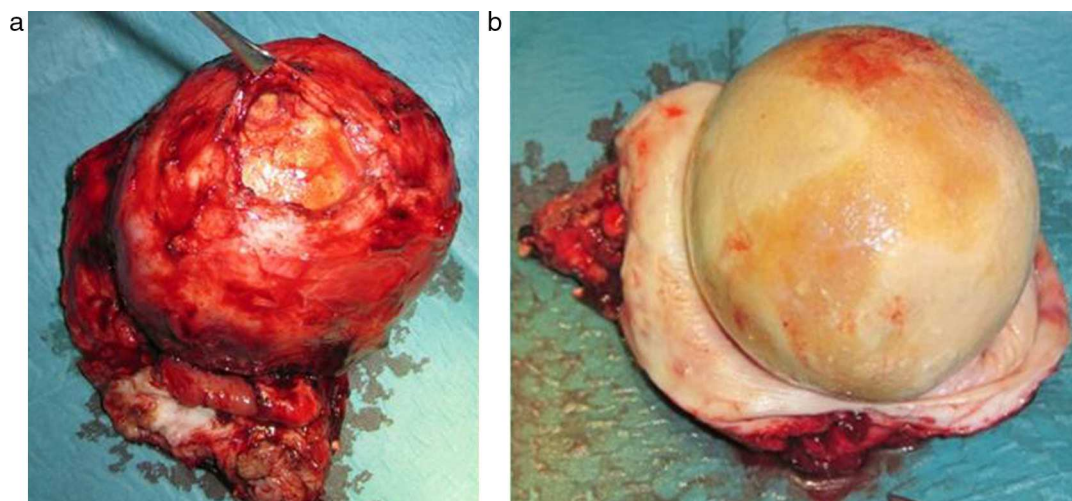
**Figura 3** Imagen redondeada, bien delimitada y calcificada, con una estructura laminar concéntrica, de 10 centímetros de diámetro, vista en (a) radiografía simple y (b) tomografía computada pélvica, corte axial, con contraste administrado través de una sonda vesical que rodea a la lesión cálcica (flechas). (c y d) Uretrografía retrógrada.

Las complicaciones aparecen en un 10% de los casos, dependiendo del diámetro de la comunicación con la uretra. Las más frecuentes son las litiasis (únicas o múltiples) y la sobreinfección con formación de abscesos que ocasionalmente pueden abocar al exterior, creando una fístula permanente<sup>3</sup>. La aparición de neoplasias benignas o malignas es mucho menos frecuente. Las neoplasias originadas en los divertículos constituyen el 5% de todas las neoplasias uretrales<sup>4</sup>.

Desde el punto de vista clínico, los divertículos uretrales pueden ser sintomáticos o no sintomáticos. En el primer

caso, el paciente refiere disuria, goteo posmiccional, dolor perineal, hematuria, aparición de un bulto blando y deprimible, y trastornos propios de una infección urinaria. Cuando el divertículo está ocupado por litiasis, suele presentar una sintomatología mucho más evidente o masas escrotales que simulan tumoraciones<sup>2,5,6</sup>.

La cistouretrografía es la técnica de elección, ya que permite diferenciarlos del resto de las lesiones quísticas parauretrales, al demostrar la comunicación con la uretra en el caso de los divertículos uretrales y su ausencia en el resto de lesiones parauretrales.



**Figura 4** (a y b) Pieza quirúrgica del divertículo uretral con litiasis.

La sensibilidad es del 60% en varones y de hasta un 80-90% en las mujeres, debido a la mayor facilidad de cateterización de la uretra en estas últimas<sup>7</sup>.

La ecografía es una prueba de imagen muy accesible, pero presenta una muy baja sensibilidad y especificidad en la detección de divertículos uretrales. En cuanto a la ecografía transvaginal o transrectal, esta tiene una sensibilidad del 30-40%<sup>7</sup> y resulta útil en los divertículos posteriores o para diferenciar las masas parauretrales sólidas de las líquidas. También detecta la ocupación de un divertículo, así como la presencia de cálculos o un tumor.

La TC permite identificar lesiones quísticas o cálculos periuretrales, pero su sensibilidad para establecer su origen uretral es muy baja. En la actualidad, la resonancia magnética (RM) y la uretrografía excretora por TC son técnicas útiles para el diagnóstico de divertículos uretrales, en tanto permiten detectarlos con una alta sensibilidad y especificidad, a la vez que posibilitan el estudio del resto de las estructuras adyacentes y la visualización de posibles complicaciones, contribuyendo a la elección de la mejor opción terapéutica<sup>4,8</sup>. No obstante, la RM debe reservarse para los pacientes más complejos, cuando es preciso conocer el estado y la relación del divertículo con los tejidos adyacentes. En las mujeres, su sensibilidad es de hasta el 70%<sup>7</sup>.

El tratamiento de elección es la exéresis del divertículo y la uretroplastia. En algunas ocasiones se han realizado tratamientos endoscópicos en divertículos de pequeño tamaño, que tenían integridad del cuerpo esponjoso y un tejido de soporte intacto<sup>5</sup>. La abstención quirúrgica puede estar indicada solo en los divertículos asintomáticos de muy pequeño volumen<sup>2</sup>.

## Conflicto de intereses

Los autores declaran no tener ningún conflicto de intereses.

## Bibliografía

1. López PJ, Guelfand M, Ángel L, Paulos A, Cadena Y, Escala JM, et al. Divertículo uretral tras descenso anorectal asistido por laparoscopia (DARAL) en malformación anorectal: ¿es siempre necesario reseca el divertículo? Arch Esp Urol. 2010;63:297-301.
2. Gómez Pascual JA, Morales Jiménez P, Hernández Alcaraz D, Machuca Santacruz J, Vozmediano Chicharro R, Baena González V. Masa escrotal como presentación de divertículo uretral gigante. Actas Urol Esp. 2008;32:847-9.
3. Ballesteros Sampol JJ, Cortadellas Ángel R, Juanpere Rodero N. Divertículos adquiridos de uretra masculina. A propósito de siete casos Revisión de la literatura. Arch Esp Urol. 2008;61:1-6.
4. Salvador Álvarez E, Álvarez Moreno E, Jiménez de la Peña M, Recio Rodríguez M. Divertículo uretral con degeneración maligna: una complicación infrecuente en una dolencia frecuente. Radiología. 2011;53:266-9.
5. Crew JP, Nargund V, Fellows GJ. Symptomatic urethral hair ball and diverticulum complicating island flap urethroplasty. J Urol Nephrol. 1996;30:231-3.
6. Jang TL, Blunt LW, Yap RL, Brannigan RE, González CM. Large urethral diverticulum presenting as a scrotal mass: urethral reconstruction with ventral onlay buccal mucosa. J Urol. 2004;171:351-2.
7. Ramírez Backhaus M, Trassierra Villa M, Broseta Rico E, Gimeno Argente V, Arlandis Guzmán S, Alonso Gorrea M, et al. Divertículos uretrales Revisión de nuestra casuística y de la literatura. Actas Urol Esp. 2007;31:863-71.
8. Khati NJ, Javitt MC, Schwartz AM, Berger BM. MR imaging diagnosis of a urethral diverticulum. Radiographics. 1998;18:517-22.