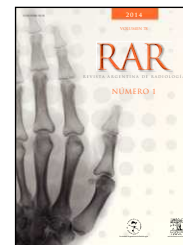


REVISTA ARGENTINA DE RADIOLOGÍA

www.elsevier.es/ rar



EDITORIAL

Editorial de contenido

Content's editorial

En el primer número de este año, el editorial de la Dra. Cejas, «A 50 años de la Declaración de Helsinki», aborda un tema de gran importancia, ya que este documento tiene como objetivo concientizar a los médicos sobre la responsabilidad que conlleva exponer a los pacientes a pruebas de experimentación. Si bien tuvo varias modificaciones en el transcurso de los años (la última fue en octubre de 2013), en su introducción todavía establece que «la función social y natural del médico es velar por la salud del ser humano y que sus conocimientos y conciencia deben estar dedicados plenamente al cumplimiento de este deber». Conocer sus postulados resulta indispensable al emprender cualquier trabajo de investigación.

En la sección Neurorradiología, se presenta «*Neuroimagen del linfoma primario del sistema nervioso central en pacientes inmunodeprimidos*», un trabajo conjunto de centros de diagnóstico de España y Argentina. La Dra. Sobrido Sampeiro *et al.* analizan comparativamente las características epidemiológicas y neurorradiológicas del linfoma primario del sistema nervioso central en pacientes inmunodeprimidos con afectación cerebral, y evalúan si las imágenes presentan diferencias entre los pacientes con el virus de la inmunodeficiencia humana positivo y negativo. Su reconocimiento es importante debido a que entre ambos grupos hay diferencias en el manejo y tratamiento.

Ya en el área Cabeza y Cuello, se publica un artículo muy interesante de actualización del Centro de Investigación Avanzada para la Presbicia y la Cátedra de Farmacología de la Facultad de Odontología de la Universidad de Buenos Aires (Argentina). En «*La ultrabiomicroscopía en la acomodación*», la Dra. Leiro *et al.* evalúan el comportamiento biométrico de las estructuras oculares que participan en la acomodación en el segmento anterior del globo ocular, *in vivo* y durante la acomodación, utilizando como método diagnóstico la ultrabiomicroscopía (un estudio por imágenes del segmento anterior del globo ocular que usa los principios físicos del ultrasonido de alta frecuencia).

A continuación, en el apartado Abdomen, el Dr. Spina *et al.*, del Servicio de Diagnóstico por Imágenes del Hospital

Italiano de Buenos Aires (Argentina), presentan «*Valoración no invasiva de la sobrecarga hepática de hierro en pacientes con hemocromatosis*». En el trabajo, los autores destacan el rol fundamental de la resonancia magnética como método no invasivo en el diagnóstico de la hemocromatosis, especialmente en la fase subclínica. Además, según explican, la resonancia magnética contribuye a estratificar la severidad de la sobrecarga de hierro hepático y a valorar la respuesta al tratamiento, evitando procedimientos invasivos.

Dentro de la misma sección, el Dr. Capozzi *et al.*, del Centro de Diagnóstico por Imágenes y Clínica Médica (Pehuajó, provincia de Buenos Aires, Argentina) envían el caso clínico «*Leiomioma primario de la glándula adrenal. Presentación de caso*», donde describen las características inespecíficas de esta lesión infrecuente. Su paciente fue estudiada con ecografía, tomografía computada con y sin contraste, y resonancia magnética (sin protocolo para la glándula suprarrenal). La anatomía patológica, junto con técnicas de inmunohistoquímica, permitieron confirmar el diagnóstico de leiomioma de la glándula adrenal.

Luego, en el segmento Gastrointestinal, el lector puede encontrar el caso clínico «*Hemangioendotelio epitelioide hepático: un desafío diagnóstico para el médico radiólogo*», desarrollado por el Dr. Kenny *et al.*, del Servicio de Diagnóstico por Imágenes del Hospital Italiano de Buenos Aires (Argentina). Se trata de una paciente con múltiples lesiones hepáticas sólidas, sugestivas de metástasis, cuya biopsia percutánea diagnosticó hemangioendotelio epitelioide hepático.

A su vez, en la sección Musculoesquelético, se encuentra un trabajo original del Dr. Plischuck *et al.*, de la Cátedra de Citología, Histología y Embriología «A» de la Facultad de Ciencias Médicas de la Universidad Nacional de La Plata (Buenos Aires, Argentina): «*Modificaciones de la estructura ósea del fémur proximal. Análisis de una muestra esquelética*». El objetivo de los autores fue analizar, a partir de restos esqueléticos, la variación de la estructura ósea del fémur y valorar su relación con la masa corporal, sexo y edad.

En el área de Historia, los doctores Buzzi y Gotta brindan un homenaje con su artículo «*Humberto Horacio Carelli, pionero de la radiología argentina*». Tal como cuenta la investigación, este médico precursor fundó la Sociedad Argentina de Radiología en 1917 y participó del diseño y creación del Instituto Municipal de Radiología y Fisioterapia (hoy, Hospital Municipal de Oncología «María Curie»), entre otros destacados logros profesionales.

Dentro de la sección Signo Radiológico, el Dr. Migliaro, del Servicio de Diagnóstico por Imágenes del Hospital Italiano de Buenos Aires (Argentina), presenta «*Signo del abrazo aórtico*». Esta entidad es sugestiva de una debilidad de la pared aórtica y representa una rotura aneurismática contenida que se define con los cortes axiales de la tomografía computada.

Como siempre, contamos con la sección *Imaginarte*, esta vez a cargo de la Dra. Ausías *et al.*, del Servicio de Diagnóstico por Imágenes del Hospital de Trauma y Emergencias «Dr. Federico Abate» (Malvinas Argentinas, Buenos Aires). Las fotos enviadas nos recuerdan la imagen de la vértebra en mariposa.

Para cerrar el primer número del volumen, se publica en *Comentario de Libro* una reseña del Dr. Héctor E. Lambre sobre *Avances en Diagnóstico por Imágenes: columna vertebral*. Sus editores, Miguel Stopen y Ricardo García Mónaco, y los editores invitados, Enrique Palacios y Bernardo Boleaga Durán, proveen un obra con información muy valiosa sobre las nuevas técnicas invasivas y no invasivas del diagnóstico por imágenes para el estudio de una gran variedad de afecciones que pueden comprometer las estructuras del raquis (incluyendo la médula espinal y las raíces lumbares). Tal como marca el Dr. Lambre, es un libro indispensable para la actividad cotidiana del médico radiólogo.

Finalmente, pueden consultarse los próximos congresos y cursos de la especialidad en *Noticias institucionales*.

Esperamos que disfruten de la lectura de este número y nos sigan acompañando con el envío de trabajos. Sus contribuciones ayudan a mejorar año a año nuestra querida *Revista Argentina de Radiología*.

Dra. María del Carmen Binda
Editora Asociada de la Revista Argentina de Radiología