

CARTA CIENTÍFICA

Leucoencefalopatía aguda inducida por metotrexato: hallazgos por resonancia magnética



Acute methotrexate-induced leucoencephalopathy: Magnetic resonance imaging findings

Estimada Editora:

Presentamos el caso clínico de una paciente de sexo femenino de 10 años de edad, con antecedente de leucemia linfoblástica aguda de tres meses de evolución, que inició un cuadro clínico súbito con hemiparesia braquiocrural derecha durante el tercer ciclo de su tratamiento profiláctico quimioterápico con metotrexato intratecal.

A las 8 horas de la aparición de los síntomas se le realizó una resonancia magnética (RM) de cerebro, que evidenció imágenes hiperintensas en secuencias ponderadas en T2 y en recuperación de inversión atenuada de fluido (FLAIR), localizadas en la sustancia blanca correspondiente a las coronas *radiatas*, los centros semiovais y el rodete del cuerpo caloso (fig. 1a). En ponderación T1 las lesiones se mostraron isointensas con respecto al parénquima sano, sin realce luego de la inyección de contraste paramagnético endovenoso (gadolinio). En la secuencia de difusión (DWI) se observó restricción al movimiento de las moléculas de agua a nivel de las lesiones de la sustancia blanca (fig. 1b), siendo estas hiperintensas en la DWI (b1000) e hipointensas en el mapa de coeficiente de difusión aparente (ADC).

Teniendo en cuenta la evolución clínica, los antecedentes de la paciente y los hallazgos imagenológicos, se sugirió el diagnóstico de leucoencefalopatía aguda inducida por metotrexato. Se procedió a suspender inmediatamente el tratamiento profiláctico y se indicó corticoideoterapia. La evolución clínica fue buena y se logró la remisión completa de los síntomas.

Dos meses después, se llevó a cabo una RM de control, en la que se identificó una tenue hiperintensidad de señal en ponderación T2 y FLAIR en la corona radiada de forma bilateral, que correspondía a áreas de gliosis reparativa (fig. 2a). En la secuencia de difusión se constató ausencia de restricción en las zonas previamente afectadas (fig. 2b).

En la actualidad, la administración intratecal de metotrexato es el tratamiento profiláctico de elección en pacientes con diagnóstico de leucemia linfoblástica aguda^{1,2}. Se utiliza para prevenir y tratar el compromiso del sistema nervioso central².

Entre los efectos adversos del metotrexato, la toxicidad renal es el más frecuente y significativo, aunque puede haber otros colaterales, como náuseas, vómitos, diarrea, mucositis, leucopenia, hepatotoxicidad, sequedad de ojos, pleuritis, osteoporosis y, ocasionalmente, neumonitis intersticial³.

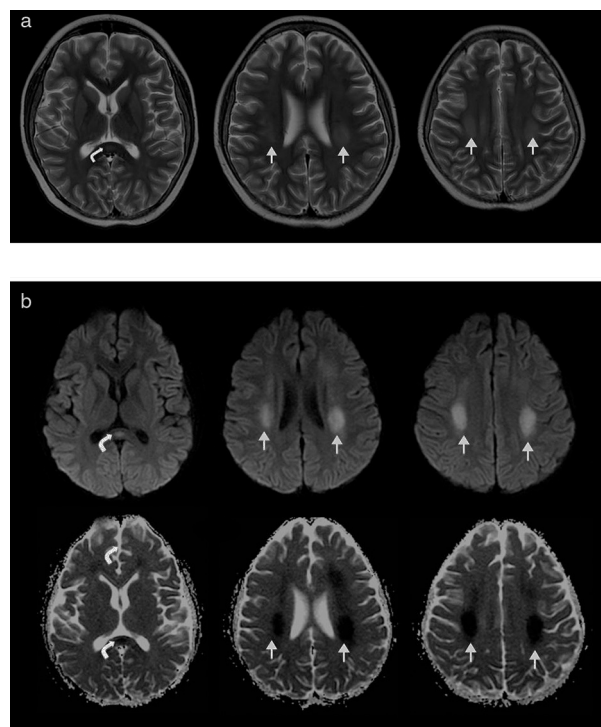


Figura 1 (a) Secuencia axial en ponderación T2: se identifican dos imágenes hiperintensas ubicadas en la sustancia blanca correspondiente a las coronas *radiatas* y los centros semiovais (flechas rectas) y una tercera imagen ubicada en el rodete del cuerpo caloso (flecha curva). (b) Secuencias de difusión (b1000) y coeficiente de difusión aparente: las lesiones hiperintensas en ponderación T2 restringen en la difusión, siendo hiperintensas en DWI (b1000) e hipointensas en ADC (flechas rectas y curvas).

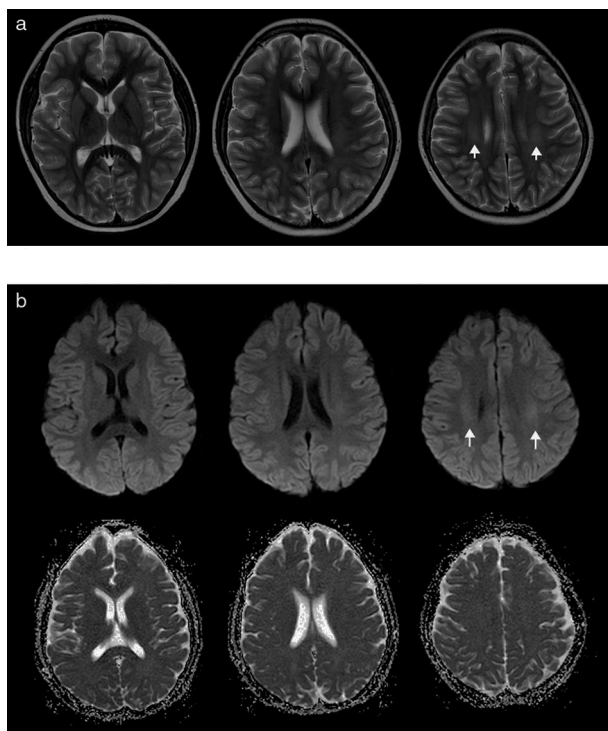


Figura 2 (a) Secuencia axial en ponderación T2: en el estudio de control, realizado 2 meses después, se constata reducción del tamaño de las lesiones hiperintensas de la sustancia blanca y pequeñas imágenes ubicadas en centros semiovaes (flechas rectas), sin evidencia de lesión en el cuerpo caloso. (b) Secuencias de difusión (b1000) y coeficiente de difusión aparente: no se identifica restricción del movimiento de las moléculas de agua. Solo se detecta que las pequeñas lesiones, visibles en ponderación T2, son hiperintensas en la DWI (b1000) debido al efecto en ponderación T2 de la difusión (flechas rectas).

La leucoencefalopatía aguda se observa en un 5-18% de los niños que se encuentran bajo este tratamiento^{1,4,5}, a pesar de que algunos autores la definen como una manifestación rara. En este caso, la meningitis aséptica constituye la complicación aguda más común³.

En cuanto a los factores de riesgo para la neurotoxicidad aguda por metotrexato, se mencionan las altas dosis de tratamiento, la administración intratecal, la corta edad y la asociación con irradiación craneal^{1,4,5}; mientras que las manifestaciones clínicas asociadas incluyen convulsiones, ataxia, déficit motor, deterioro del sensorio, cefalea y somnolencia²⁻⁵. Algunos autores han comunicado casos fatales².

La fisiopatología de esta reacción adversa no es del todo clara, pero se cree que la droga tiene un efecto neurotóxico directo en la sustancia blanca, generando un edema citotóxico^{2,4} (probablemente originado por exitocitosis). Este tipo de lesión es reversible en algunos casos, aunque también puede dejar secuelas^{4,5}. En pacientes sometidos a irradiación craneal, es posible que sea más severa y permanente¹.

En la RM, se visualizan áreas hiperintensas en ponderación T2 y FLAIR, ubicadas en la sustancia blanca, con restricción del movimiento de las moléculas de agua en la secuencia de difusión¹⁻⁵. Las lesiones no aparecen confinadas a territorios vasculares típicos ni suelen presentar realce con gadolinio¹. Generalmente afectan a la sustancia blanca periventricular, sobre todo a los centros semiovaes^{4,5} y las coronas *radiatas*¹, pero también pueden comprometer el rodete del cuerpo caloso¹ y el cerebelo^{2,3}.

Muchos autores sugieren que los hallazgos imagenológicos cambian con el tiempo: mientras la restricción a la difusión es únicamente visible en los estadios agudo y subagudo, en la fase crónica se observa gliosis y encefalomalacia^{1,4,5}.

Confidencialidad de los datos

Los autores declaran que han seguido los protocolos de su centro de trabajo sobre la publicación de datos de pacientes y que todos los pacientes incluidos en el estudio han recibido información suficiente y han dado su consentimiento informado por escrito.

Conflicto de intereses

Los autores declaran no tener ningún conflicto de intereses, excepto el Dr. Docampo que declara como posible conflicto de interés ser miembro de la Comisión Directiva de la SAR.

Bibliografía

1. Sandoval C, Kutscher M, Jayabose S, Tenner M. Neurotoxicity of intrathecal methotrexate: MR imaging findings. *AJNR Am J Neuroradiol.* 2003;24:1887-90.
2. García Hernández I, Rey Galán C, Concha Torre A, Los Arcos Solas M, Mayordomo Colunga J. Neurotoxicidad subaguda letal por metotrexato intratecal. *Bol Pediatr.* 2012;52:37-42.
3. Wen PY, Schiff D, Quant Lee E, editores. *Neurologic complications of cancer therapy.* Nueva York: Demos; 2012.
4. Fisher MJ, Khademian ZP, Simon EM, Zimmerman RA, Bilaniuk LT. Diffusion-weighted MR imaging of early methotrexate-related neurotoxicity in children. *AJNR Am J Neuroradiol.* 2005;26:1686-9.
5. Vázquez E, Delgado I, Sánchez-Montañez A, Barber I, Sánchez-Toledo J, Enríquez G. Side effects of oncologic therapies in the pediatric central nervous system: update on neuroimaging findings. *Radiographics.* 2011;31:1123-39.

T. Moliné*, J. Docampo, A. Muñoz, J.C. Liberatoscioli, L. Fernández Drago y J.C. Morales

Departamento de Neuroradiología, Fundación Científica del Sur, Lomas de Zamora, Buenos Aires, Argentina

* Autor para correspondencia.

Correo electrónico: moline.tomas@gmail.com (T. Moliné).

<http://dx.doi.org/10.1016/j.rard.2015.04.004>