



REVISIÓN DE TEMA

La ecografía primero: ¿Por qué, cómo y cuándo?



G.A. Poggio, J. Mariano*, L.A. Gopar y M.E. Ucar

CIMED, La Plata, Argentina

Recibido el 26 de junio de 2015; aceptado el 7 de junio de 2016

Disponible en Internet el 18 de julio de 2016

PALABRAS CLAVE

Especialización;
Radiología;
Ultrasonido

KEYWORDS

Specialisation;
Radiology;
Ultrasound

Resumen La ecografía constituye un método de diagnóstico por imágenes seguro, no invasivo, portátil, de bajo costo y fácilmente reproducible, que brinda excelentes resultados cuando es realizado por un operador entrenado. Sin embargo, dado que en ciertas circunstancias se la utiliza mal, ha sido superada por el crecimiento y desarrollo vertiginosos de la tomografía computada y la resonancia magnética.

Muchos profesionales de la salud, incluidos los radiólogos, desconocen los beneficios de la ecografía y las situaciones en las que constituye la primera y probablemente única modalidad diagnóstica necesaria. Esto, a medida que pasan los años, acrecienta la brecha entre este método y otros más avanzados en tecnología.

El American Institute of Ultrasound in Medicine (AIUM) lidera una campaña denominada *Ultrasound first*, cuya finalidad consiste en crear conciencia en los médicos sobre la utilización de la ecografía como primera herramienta diagnóstica por su seguridad (al no utilizar radiaciones), efectividad y capacidad de hacerse en consultorios o en el punto de atención del paciente.

Es necesario reafirmar el valor del ultrasonido como método de elección para el diagnóstico de múltiples entidades y promover una adecuada y completa formación de los especialistas en Radiología, por lo que presentamos una variedad de patologías, donde el diagnóstico se realiza por ecografía como primer, y a veces único, método de estudio.

© 2016 Sociedad Argentina de Radiología. Publicado por Elsevier España, S.L.U. Este es un artículo Open Access bajo la licencia CC BY-NC-ND (<http://creativecommons.org/licenses/by-nc-nd/4.0/>).

Ultrasound first: why, how, and when?

Abstract Ultrasound has been shown to be a safe, low-cost, non-invasive, portable imaging modality, which is easy to reproduce and yields excellent results when performed by a trained operator. However, it is currently misused in some circumstances, and is being overtaken by the enormous growth and development of computed tomography and magnetic resonance imaging.

* Autor para correspondencia.

Correo electrónico: jimenamariano@hotmail.com.ar (J. Mariano).

A large number of health practitioners, including imaging specialists, are unaware of the benefits of ultrasound and the conditions in which it is shown to be the first and possibly only imaging modality required. As years go by, the gap increases between this method and others which are more technologically advanced.

The American Institute of Ultrasound in Medicine (AIUM) is leading a campaign called "Ultrasound first", with the aim of raising the awareness doctors of the importance of this method, given its radiation-free safety, its efficiency, and the possibility of being performed in medical practices or as a patient point of care.

It is important to enhance the value of ultrasound as the method of choice, the only one capable of diagnosing multiple pathologies, to create the concept of "ultrasound first", and to promote a thorough and appropriate training for Imaging specialists. To demonstrate this, a wide variety of pathologies are presented in which ultrasound was the first method in making the diagnosis, and sometimes the only one necessary.

© 2016 Sociedad Argentina de Radiología. Published by Elsevier España, S.L.U. This is an open access article under the CC BY-NC-ND license (<http://creativecommons.org/licenses/by-nc-nd/4.0/>).

Introducción

Debido al avance tecnológico y el desarrollo profesional, la ecografía se ha convertido en una herramienta sumamente efectiva y útil, con excelentes resultados en manos experimentadas en la evaluación y diagnóstico de procesos patológicos del cuerpo¹. Como método, es seguro (al no utilizar radiaciones ionizantes), accesible, de bajo costo y reproducible. Además, se adquiere en tiempo real sin riesgos para el paciente y puede ser portátil. Estas características deberían colocar al ultrasonido en un lugar privilegiado dentro de la especialidad. Sin embargo, en muchas ocasiones es un método olvidado por los mismos especialistas en Radiología que eligen la tomografía computada y la resonancia magnética, a pesar de sus eventuales riesgos y a veces innecesarios gastos en el sistema de salud².

Nuestro propósito es reafirmar el valor de la ecografía como método de elección, a veces el único necesario, para el diagnóstico de múltiples patologías, así como también crear conciencia sobre la realización primero de una ecografía, generando algoritmos de práctica junto con otros procedimientos, y promover su adecuada formación en la especialidad.

Revisión

La historia del ultrasonido es relativamente breve. Se convirtió en un método viable del Diagnóstico por imágenes aproximadamente en 1950, y desde sus inicios, con el sonar de la Armada Americana y las grandes bañeras donde el paciente debía sumergirse para su estudio, se fue desarrollando como una herramienta terapéutica y diagnóstica versátil. Aún hoy, sigue expandiendo sus funciones³.

Las mejoras técnicas, optimizaciones y nuevas aplicaciones, algunas todavía en desarrollo, como el Doppler, la elastosonografía y la ecografía 3D y 4D, hacen que el método continúe avanzando y que tenga un lugar estratégico en el diagnóstico⁴.

Muchos profesionales de la salud, incluidos los imagenólogos, desconocen los grandes beneficios de la ecografía y las situaciones en las que el método debe ser la primera modalidad diagnóstica. Así, a medida que pasan los años, se amplía la brecha con otros métodos más avanzados en tecnología².

El ultrasonido es la técnica de elección en un gran número de entidades abdominales, pelvianas, cardiovasculares y musculoesqueléticas. Dado que no utiliza radiaciones, es particularmente útil y necesaria en los pacientes neonatos y pediátricos, en mujeres en edad reproductiva y embarazadas⁵.

En manos experimentadas, y realizada con dedicación, en forma exhaustiva y responsable, la ecografía constituye el método de elección para la evaluación de diferentes situaciones clínicas. De hecho, en ocasiones es la primera, la más adecuada y, a veces, la única técnica de imágenes capaz de resolver el desafío diagnóstico. Su única desventaja es ser operador dependiente, en tanto requiere un entrenamiento continuo y supervisado desde el inicio por alguien experimentado⁶. De todos modos, marcar este punto como un inconveniente es, en cierta forma, subestimar las capacidades humanas. La medicina en general es operador dependiente y esto no es un obstáculo, sino que debe considerarse un beneficio para los que están bien formados en ese campo y tienen la vocación de desarrollar su especialidad con excelentes resultados.

Ante lo expuesto, se deduce que las habilidades y capacidades del operador se correlacionan con el número de prácticas más las horas dedicadas al estudio y la investigación. Sin embargo, la cantidad de ecografías requeridas para adquirir competencia es uno de los grandes temas de debate en el campo de las imágenes de hoy, ya que, si bien es fundamental la educación y el entrenamiento en una técnica básica de la especialidad, también hay otros propósitos del tipo económicos y políticos (entre otros).

En los consultorios de ginecólogos, obstetras y traumatólogos, en los centros de estudios vasculares o urológicos y en las salas de guardia, emergentología o de cuidados

intensivos, hay un equipo de ecografía. Ahora bien, ¿qué queda para los radiólogos?

La especialización, la interconsulta, el estudio y la práctica con máquinas de alto desarrollo tecnológico, en manos de expertos con gran número de ecografías realizadas hacen del radiólogo una referencia de interconsulta. Este es capaz de obtener resultados diferentes, dada su altísima preparación y la tecnología a su alcance.

El número de ecografías y el tiempo de entrenamiento constituyen la base de la competencia en este método, y es por esto que debe ser un requisito y una obligación desarrollar programas de entrenamiento en ecografía durante la formación en la especialidad⁷. Las guías del American College of Radiology (ACR) y el American Institute of Ultrasound in Medicine (AIUM) sugieren como mínimo 3 meses de práctica y no menos de 500 exámenes ecográficos. Sin embargo, estos estándares han sido modificados en algunos programas de educación y acreditación por las causas antes mencionadas⁸. Así, resulta necesario crear conciencia sobre la utilidad de la ecografía y la importancia de aprender a utilizarla desde el inicio de los programas de residencia⁴.

El rol del imagenólogo está cambiando, y cada vez participa más en interconsultas clínicas, intentando disminuir las dosis de radiación impartida al paciente. Es, en este punto, donde radica la importancia de la elección del método según la circunstancia.

Nuestro propósito es reafirmar el valor del ultrasonido como método de elección para el diagnóstico de distintas patologías, haciendo hincapié en las múltiples situaciones donde la ecografía debe ser la primera herramienta diagnóstica. Por ello, describimos algunos de los principales escenarios donde el ultrasonido debe ser utilizado siempre en primer lugar.

Dolor pelviano femenino

La ecografía ginecológica por vía suprapúbica, combinada con la endovaginal, comenzó a utilizarse en 1980 y rápidamente se transformó en la técnica de elección para la evaluación del dolor pelviano agudo en la mujer⁹.

Las principales causas de esta dolencia son los quistes de ovario simples o hemorrágicos, los embarazos ectópicos, las enfermedades inflamatorias pelvianas, las torsiones de ovario y otras patologías, muchas de las cuales tienen características ecográficas propias que permiten su diagnóstico⁵ (figs. 1-3).

La ecografía determina la naturaleza sólida o quística de las masas anexiales, la presencia de septos o elementos sólidos, y su vascularización con la exploración Doppler (fig. 4). Estos hallazgos ayudan a determinar la benignidad o malignidad de la masa^{5,10}.

Sangrado ginecológico de la menopausia

La mayoría de las consultas ginecológicas en pacientes peri y posmenopáusicas se debe al sangrado ginecológico¹¹ (figs. 5 y 6). En estos casos, la ecografía ginecológica endovaginal constituye la primera opción de estudio, debido a que visualiza excelentemente el endometrio, tiene buena tolerancia y un alto valor predictivo negativo para el carcinoma endometrial (si se reconoce el endometrio fino)¹².

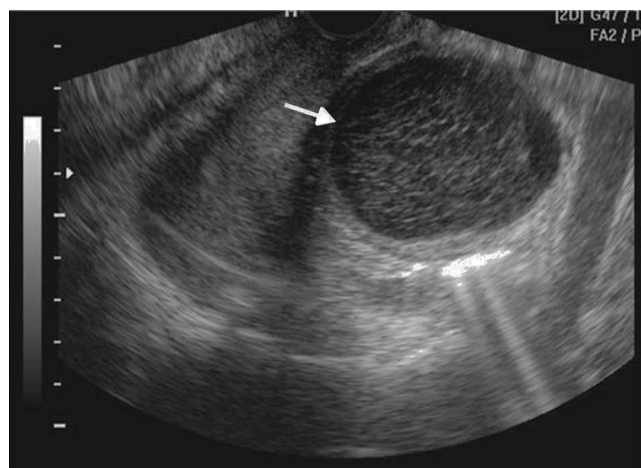


Figura 1 Ecografía endovaginal por dolor pelviano muestra una imagen quística anexial, con líneas finas en su interior que adoptan un patrón reticulado, indicativo de quiste hemorrágico (flecha).

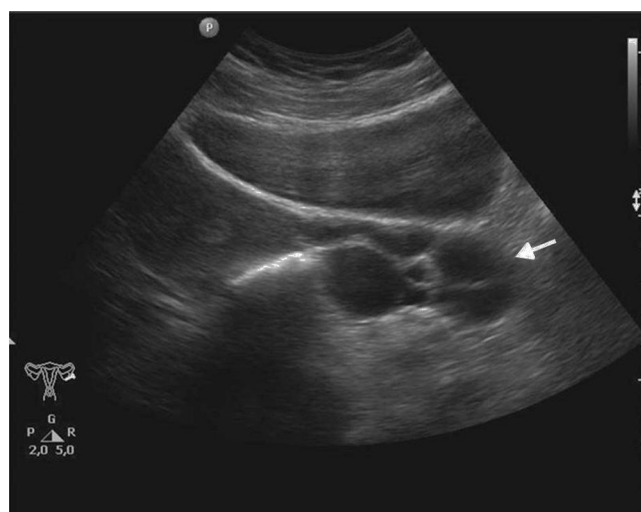

Figura 2 Ecografía ginecológica transabdominal por dolor pelviano identifica dilatación tubaria izquierda, correspondiente a un hidrosalpinx (flecha).

Los principales diagnósticos diferenciales incluyen atrofia, hiperplasia, pólipos y carcinoma endometrial, entre otros¹¹.

Dolor abdominal

El dolor abdominal agudo puede representar una amplia variedad de entidades, desde patologías benignas y auto-limitadas hasta emergencias quirúrgicas¹³. Por ello, es necesario un manejo adecuado y lógico para su diagnóstico. Al respecto, muchos autores establecen que hay que dividir las posibles etiologías de acuerdo con los cuadrantes del abdomen, a fin de sospechar ciertas patologías según su localización.

La ecografía debe ser el método de elección para el inicio del estudio del paciente con dolor abdominal¹. Además de las ventajas ya conocidas, al ser un examen en

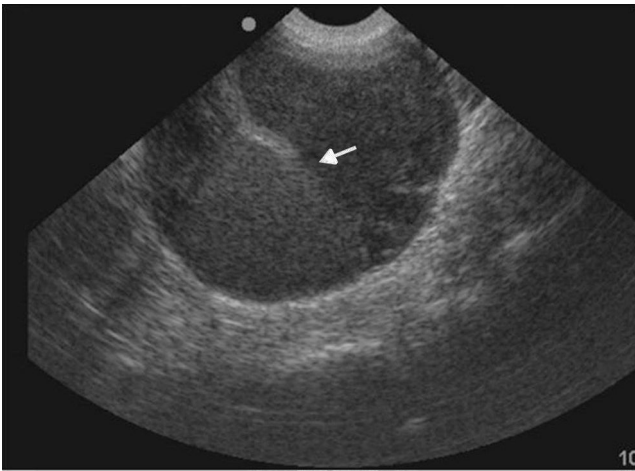


Figura 3 Ecografía endovaginal por dismenorrea evidencia una masa quística bien definida en el ovario, con ecos internos homogéneos, en suspensión, con un nivel líquido-líquido (flecha) y algunas imágenes ecogénicas lineales dependientes de su pared. Diagnóstico: endometrioma.

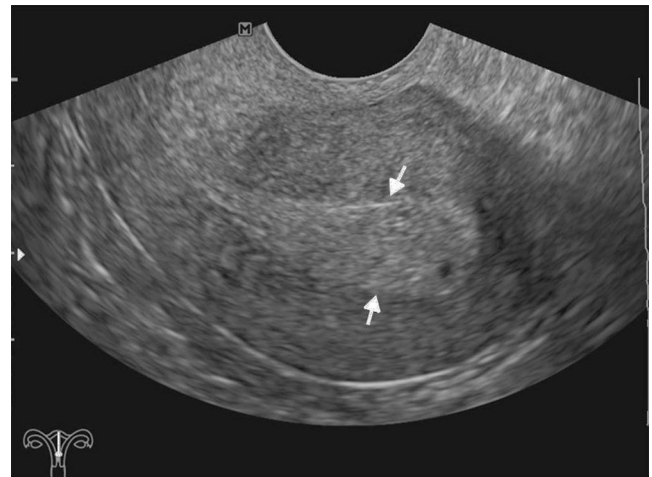


Figura 5 Ecografía ginecológica endovaginal de una paciente posmenopáusica con sangrado ginecológico muestra un engrosamiento endometrial de límites definidos (flechas), con algunas imágenes microquísticas en su interior, compatible con hiperplasia endometrial.

tiempo real, brinda la posibilidad de realizar una correlación entre la palpación y las imágenes de la zona dolorosa para valorar la etiología. El uso de la tomografía, así, se limitaría a los casos de ecografía no diagnóstica o cuando hay discrepancia entre la clínica y la imagen ecográfica negativa¹³.

En cuanto a las patologías de la vía biliar y vesicular, la ecografía es la técnica diagnóstica más efectiva. Además de identificar fácilmente cuadros de colecistitis aguda (fig. 7), valora la vía biliar y distingue la etiología litiasica (fig. 8) o pancreática^{1,5}.

El avance de la tecnología asociado a los equipos de ultrasonido, más la mayor profesionalización, hacen posible en la actualidad el diagnóstico de patologías a nivel intestinal, incluyendo desde procesos agudos, como la apendicitis (figura 9) o diverticulitis, hasta patologías más complejas, como tumores intestinales, enfermedad inflamatoria intestinal o enfermedades infecciosas^{14,15} (figs. 10 y 11).

Para la exploración del tracto gastrointestinal, se comienza utilizando el transductor curvilíneo de 3,5-5MHz y luego se completa con uno lineal de alta frecuencia (5-12 MHz), que brinda muy buena definición de la pared intestinal y sus capas. A su vez, se realizan maniobras de compresión gradual con el transductor a fin de movilizar y desplazar las asas intestinales y el contenido aéreo¹⁴.

Cólico renal

Cuando hay sospecha de enfermedad litiasica renal, las imágenes deben acompañar y seguir a una exhaustiva exploración clínica¹⁶. El ultrasonido, para ello, es el primer método de elección porque confirma el diagnóstico de litiasis, estableciendo su tamaño y localización, excluye otras causas de dolor abdominal y confirma o descarta la hidronefrosis¹⁷. Además, identifica cálculos en los

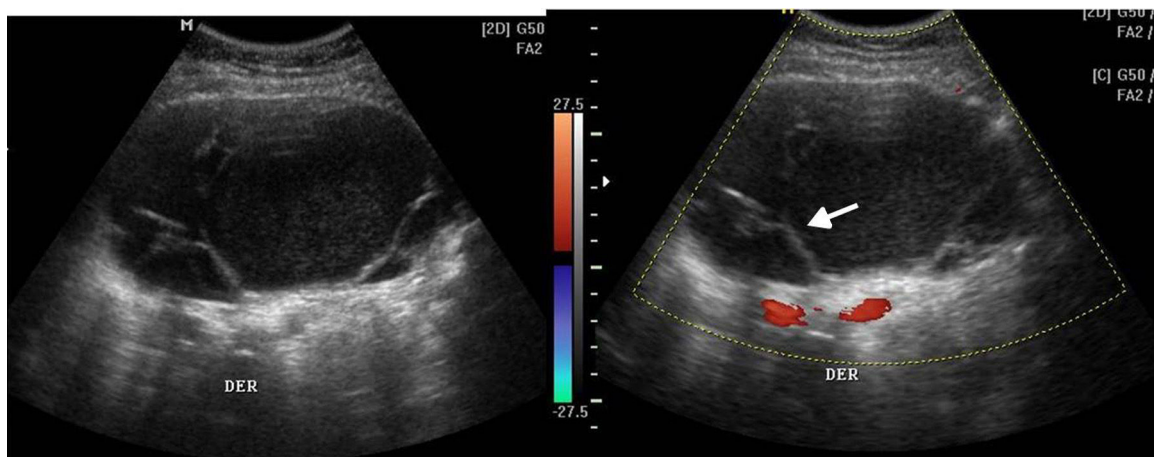


Figura 4 Ecografía en escala de grises y con Doppler color revela una formación quística con múltiples tabiques que no presentan vascularización (flecha). Los hallazgos sugieren benignidad de la masa.

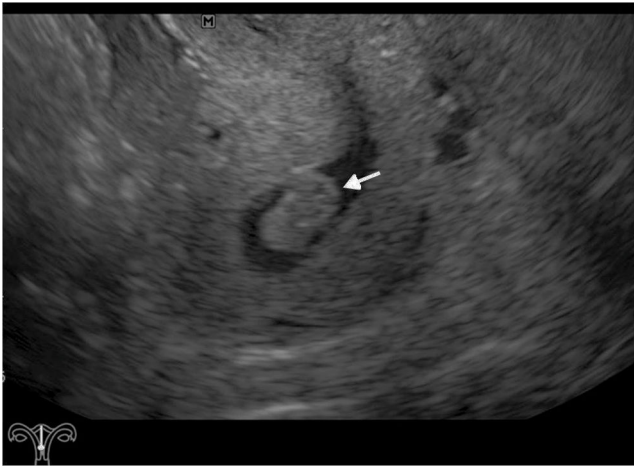


Figura 6 Ecografía ginecológica endovaginal de una paciente posmenopáusica con sangrado ginecológico permite la visualización, por la presencia espontánea de líquido endocavitario, de un engrosamiento focalizado del endometrio (flecha), compatible con pólipos endometrial.

diferentes grupos caliciales, en la pelvis y en la unión pieloureteral o ureterovesical¹⁶ (fig. 12).

Los cálculos se visualizan fácilmente con el ultrasonido cuando generan sombra acústica posterior, pero a veces por su tamaño pequeño o el tejido circundante se dificulta su reconocimiento. En estos casos, el artefacto de centelleo en el Doppler color, consistente en la alternancia de color por detrás de la litiasis, permite hacer el diagnóstico y aumentar la sensibilidad ecográfica en búsqueda de litiasis¹⁸ (fig. 13)

Evaluación musculoesquelética

La ecografía es el método ideal para la exploración del sistema musculoesquelético, en tanto brinda la posibilidad de evaluarlo en reposo o en movimiento, observando los cambios en tiempo real. Además, permite la comparación del sitio exacto del dolor con su lado contralateral, adquiriendo imágenes en panorámica¹⁹.

Los actuales transductores de alta frecuencia (12-18 MHz) tienen excelente resolución para analizar las estructuras superficiales (músculos, tendones, ligamentos y bursas) y sus

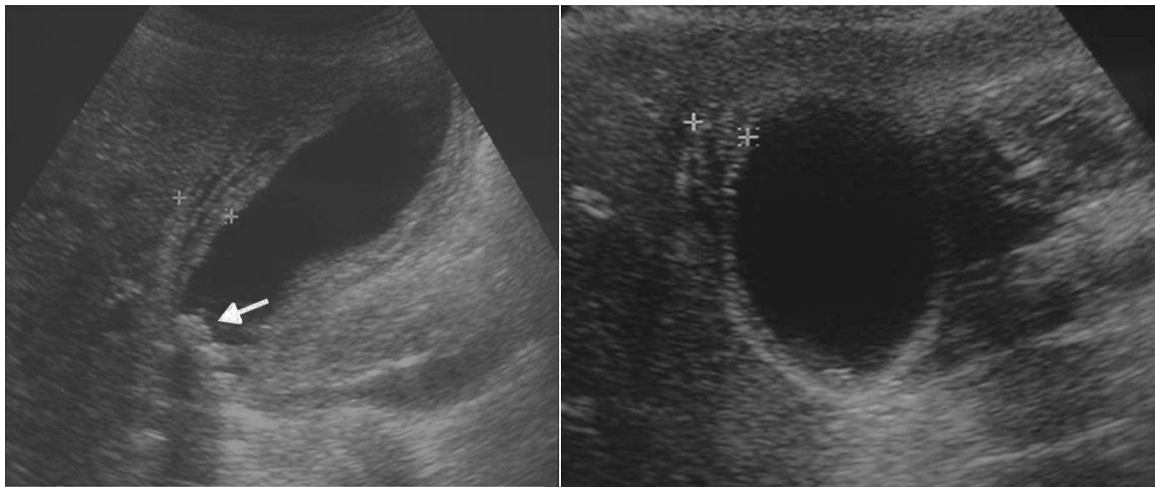


Figura 7 Ecografía por dolor abdominal agudo visualiza un engrosamiento y edema de las paredes de la vesícula (cálipers), con una litiasis en su bacinete (flecha). Diagnóstico: colecistitis aguda.

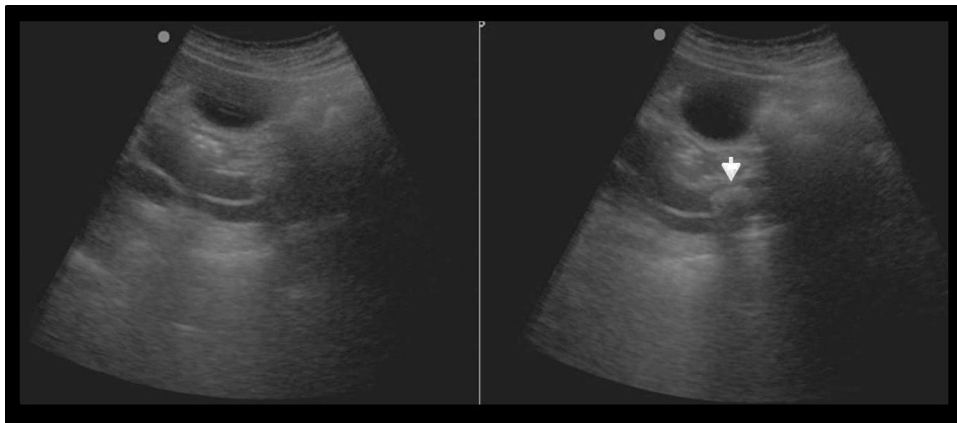


Figura 8 Ecografía abdominal por dolor e ictericia demuestra una dilatación de la vía biliar condicionada por una litiasis en el colédoco distal (flecha).

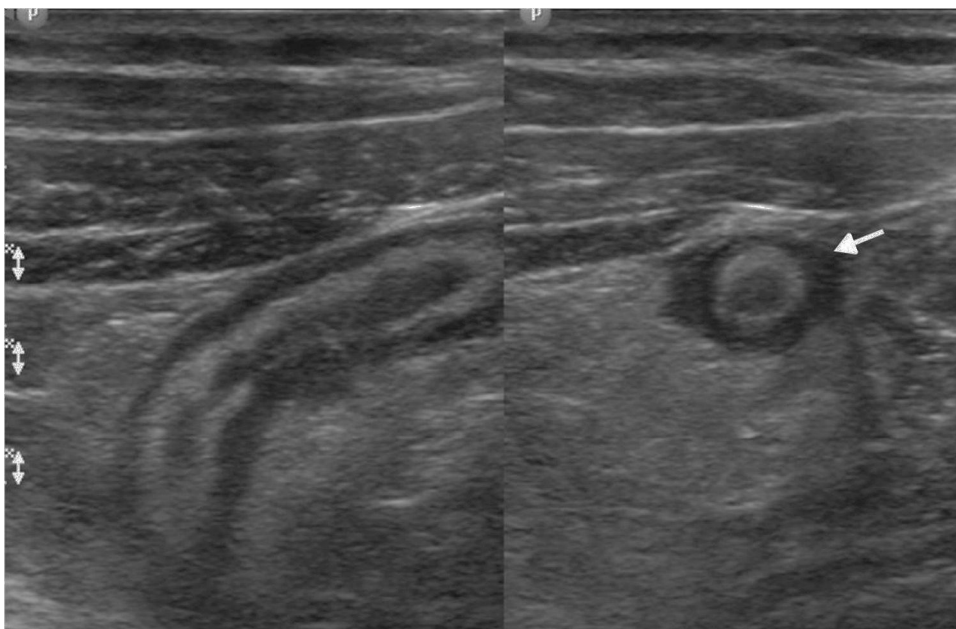


Figura 9 Ecografía abdominal por dolor en la fosa iliaca derecha muestra las características típicas de un proceso apendicular agudo (flecha). En estos casos el estudio debe completarse con la utilización del transductor lineal para una mejor evaluación de la zona de dolor.

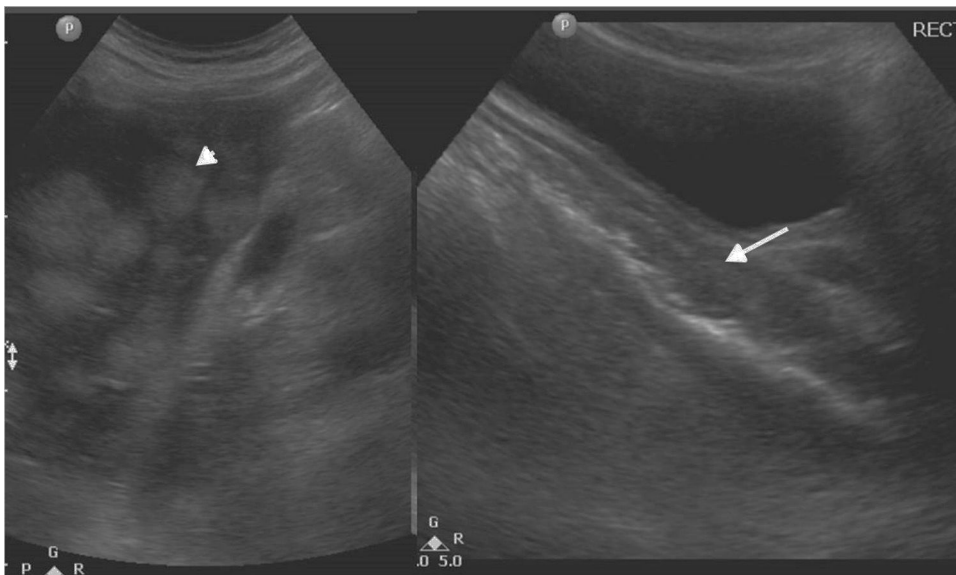


Figura 10 Ecografía abdominal permite reconocer la presencia de múltiples imágenes focales hepáticas sólidas (flecha corta) y un engrosamiento de las paredes del rectosigma (flecha larga), por detrás de la vejiga. Diagnóstico: tumor de rectosigma con metástasis hepáticas.

patologías²⁰ (figs. 14 y 15). La ecografía en escala de grises permite una gran imagen anatómica de la lesión, mientras que el Doppler color identifica la vascularización del tejido y las imágenes panorámicas otorgan una visualización extensa del campo de visión, que muestra la lesión y su relación con las estructuras vecinas (fig. 16).

A pesar de estas grandes ventajas, muchos profesionales elijen otras modalidades diagnósticas por múltiples razones²¹. Al respecto, vale subrayar que es necesario un

profundo conocimiento de la anatomía de la zona a explorar y su clínica para obtener los mejores resultados.

Neonato y paciente pediátrico

Dado que la ecografía es el método diagnóstico de elección en un amplio espectro de enfermedades pediátricas y neonatales, solo se mencionan las más destacadas.

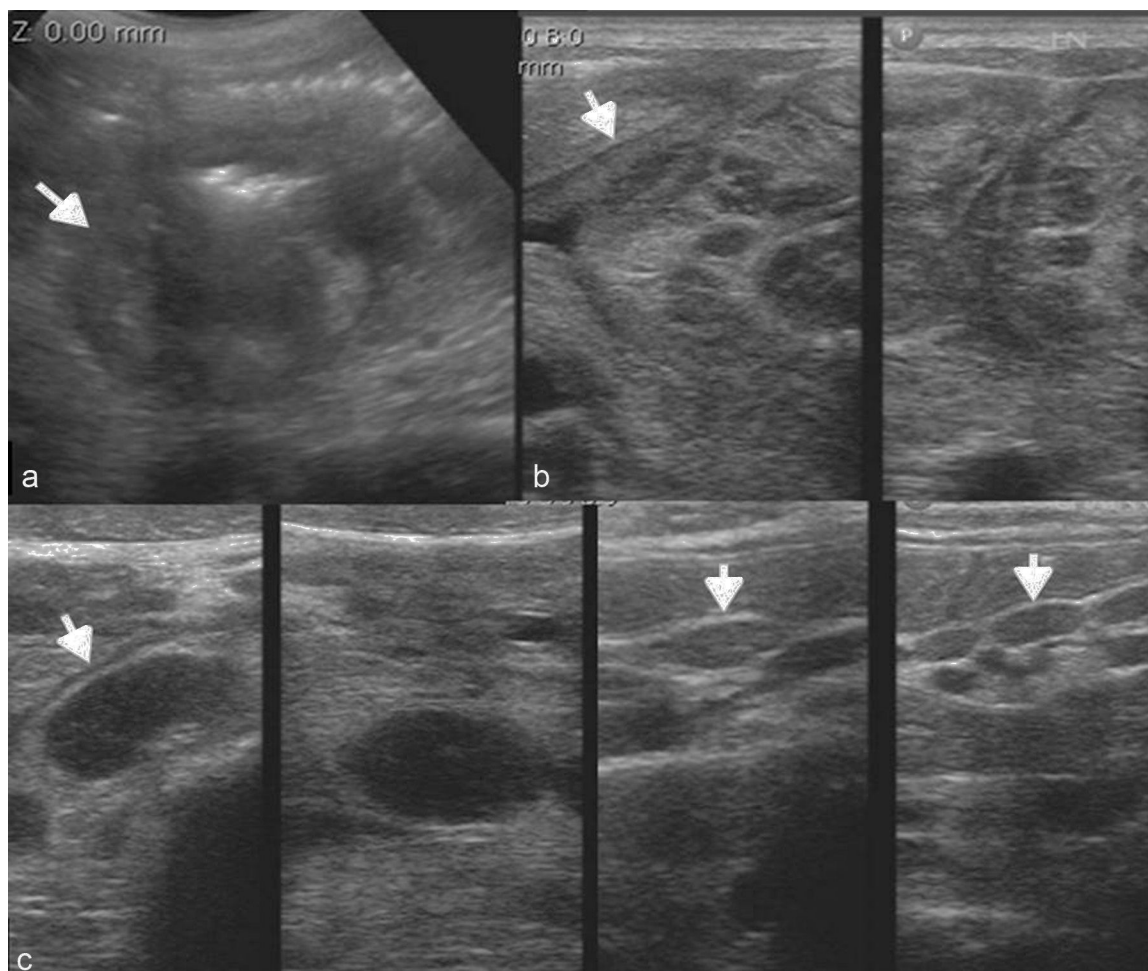


Figura 11 Ecografía abdominal de una paciente con repercusión general y dolor del abdomen evidencia (a) una formación a nivel del ciego (flecha), (b) con engrosamiento de las paredes intestinales delgadas (flecha) y (c) múltiples imágenes ganglionares regionales (flechas) y en la submucosa del intestino delgado, solo reconocibles ante la exploración con un transductor de alta frecuencia. Los hallazgos son compatibles con linfoma o tuberculosis (se confirmó esta última).

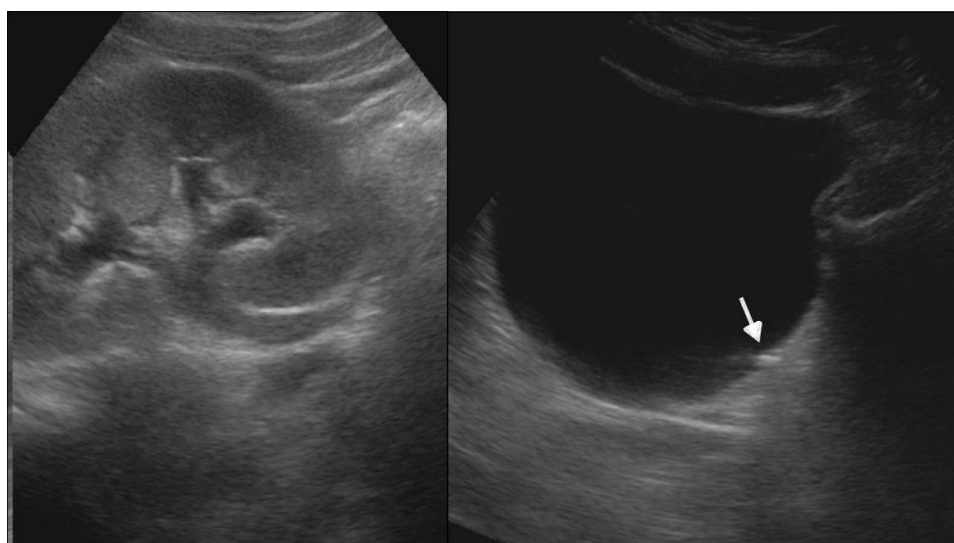


Figura 12 Ecografía por dolor abdominal y hematuria identifica hidronefrosis condicionada por una pequeña litiasis en la unión ureterovesical (flecha).

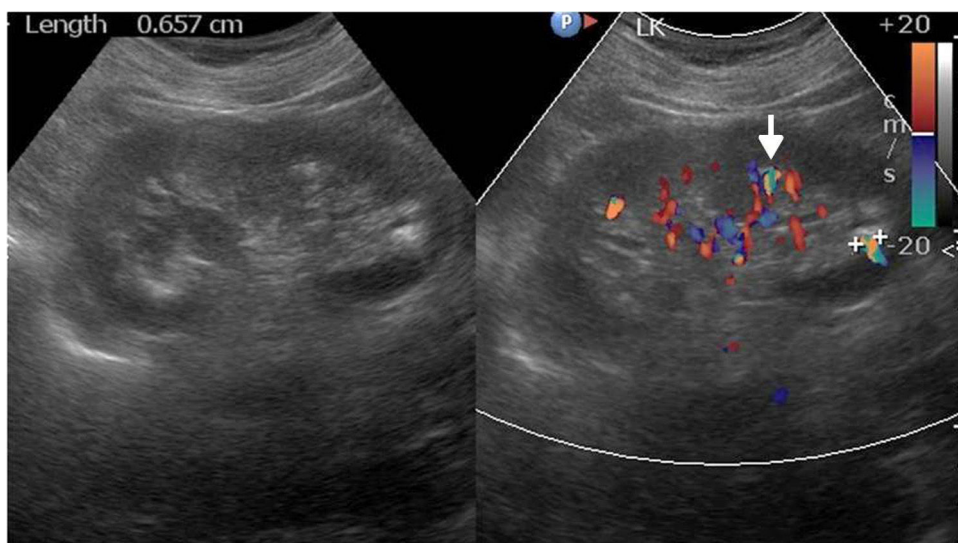


Figura 13 Ecografía abdominal por dolor lumbar visualiza en la escala de grises algunos focos ecogénicos milimétricos, que se certifican como microlitiasis en la exploración Doppler por condicionar el artefacto de centelleo posterior (flecha).

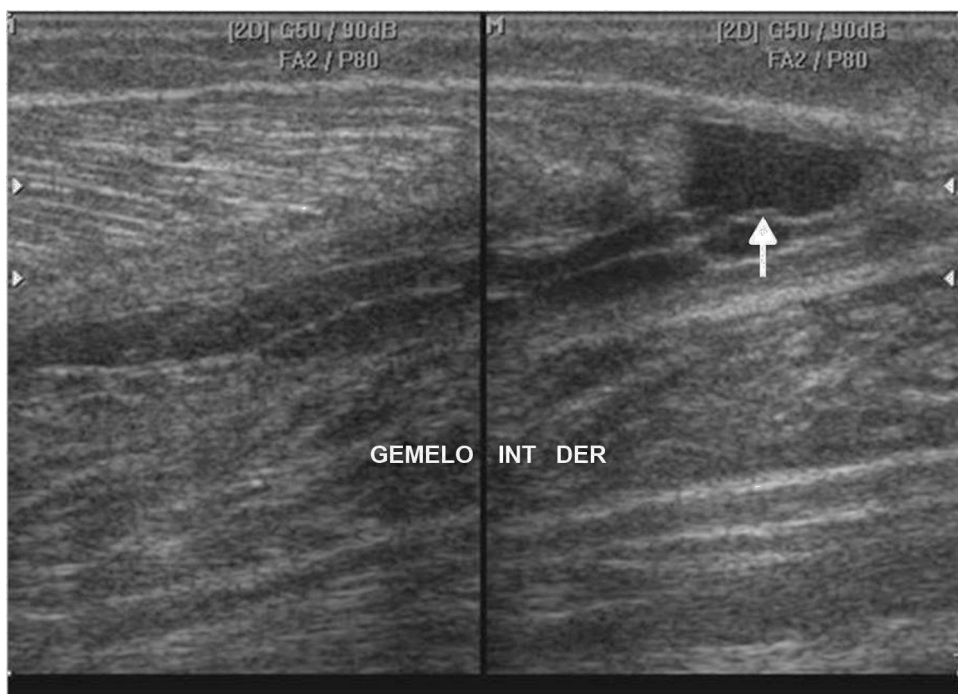

Figura 14 Ecografía muscular por dolor brusco durante la actividad física detecta una colección líquida (hematoma) en la región musculotendinosa del gemelo interno (flecha).

Entre las consultas más comunes que requieren procedimientos diagnósticos en pediatría, se encuentran el dolor abdominal y los vómitos. Si bien antes se indicaban estudios radiológicos, sus principales causantes (estenosis hipertrófica de píloro, malrotación, vólvulo, obstrucción secundaria del intestino e invaginación intestinal, entre otras) pueden ser descartadas o confirmadas por ultrasonido².

En el caso del neonato, la ecografía transfontanelar es de suma utilidad porque posibilita el diagnóstico de hemorragias intracraneales y la leucomalacia periventricular, las dos entidades más frecuentes en el prematuro (figs. 17 y 18).

Además, en recién nacidos la ecografía debe ser el método inicialmente elegido ante la sospecha de malformaciones cerebrales, hidrocefalia congénita, mielomeningocele, hidronefrosis y malformaciones nefrourológicas, hernia diafragmática, hemorragia suprarrenal, enteritis necrotizante, torsión testicular intraútero y ovariocele, entre otros diagnósticos.

En lactantes con ensanchamiento mediastinal anterior en radiografía de tórax es de elección realizar una ecografía transternal para observar la presencia y características del timo (fig. 19).

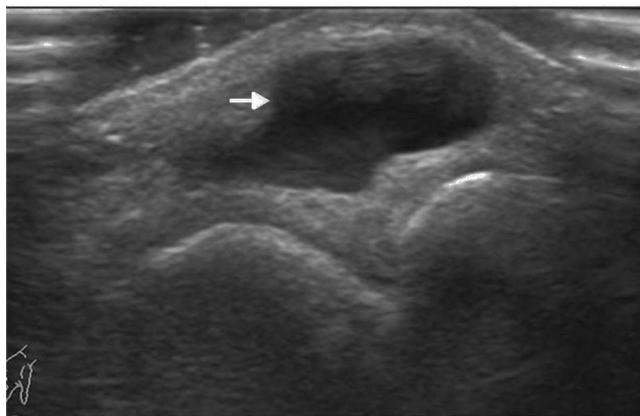


Figura 15 Ecografía de partes blandas de la muñeca por tumoración reconoce una formación quística de contornos lobulados, compatible con ganglión (flecha).

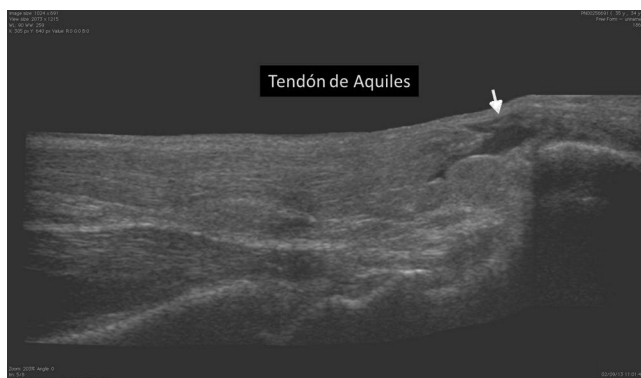


Figura 16 Ecografía con visión panorámica de la región del tendón de Aquiles revela una solución de continuidad de sus fibras (flecha) en relación con su inserción calcánea, indicativa de ruptura.

La ecografía con transductor lineal de alta frecuencia, mediante el método estático (Graf) y el dinámico (Harcke), es la primera opción para estudiar la displasia del desarrollo de la cadera en menores de 4 meses.

Cuando la patología concierne a lactantes y niños pequeños, es esencial realizar primero una ecografía, ya que estos presentan mayor susceptibilidad a los efectos de la radiación ionizante que los adultos. A su vez, en muchos casos con las tomografías y resonancias los pacientes deben ser sedados y anestesiados. Al respecto, se ha creado la campaña *Image Gently*, que tiene como objetivo concienciar a los profesionales sobre la necesidad de reducir las dosis de radiación en los niños por estudios radiológicos²².

Punto de atención (point of care ultrasound)

La portabilidad del ultrasonido permite estudiar, con propósitos diagnósticos y terapéuticos, al paciente al lado de su cama. De esta perspectiva, Kendall²³ define las características de la ecografía en el punto de atención:

- La ecografía es para un propósito definido.
- El examen es focalizado y dirigido a un fin.
- Los hallazgos son fácilmente reconocibles.
- El estudio es de rápida realización.
- El examen se lleva a cabo al lado de la cama del paciente.

La experiencia demuestra que en situaciones de riesgo de vida (p. ej. politraumatismos), la ecografía FAST (*Focused Assessment Sonography for Trauma*) es una herramienta sumamente útil para el diagnóstico de líquido libre abdominal, dado que visualiza la lesión en el órgano que lo originó (fig. 20). Asimismo, permite evaluar los fondos de los sacos pleurales, el pericardio e, incluso, el retroperitoneo²⁴.

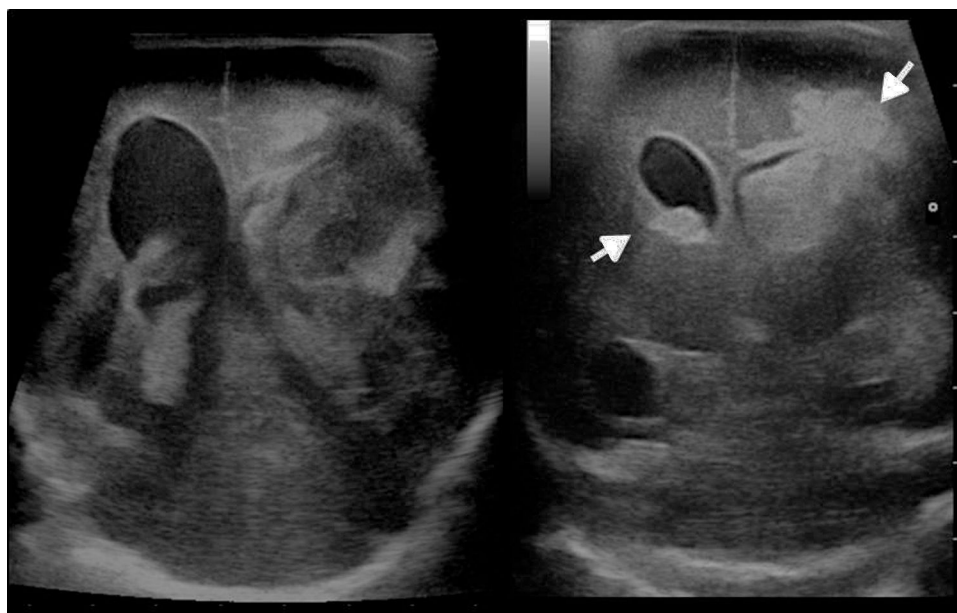


Figura 17 Ecografía transfontanelar de un recién nacido muestra una hemorragia grado IV con sangrado intraventricular y parenquimatoso (flechas).

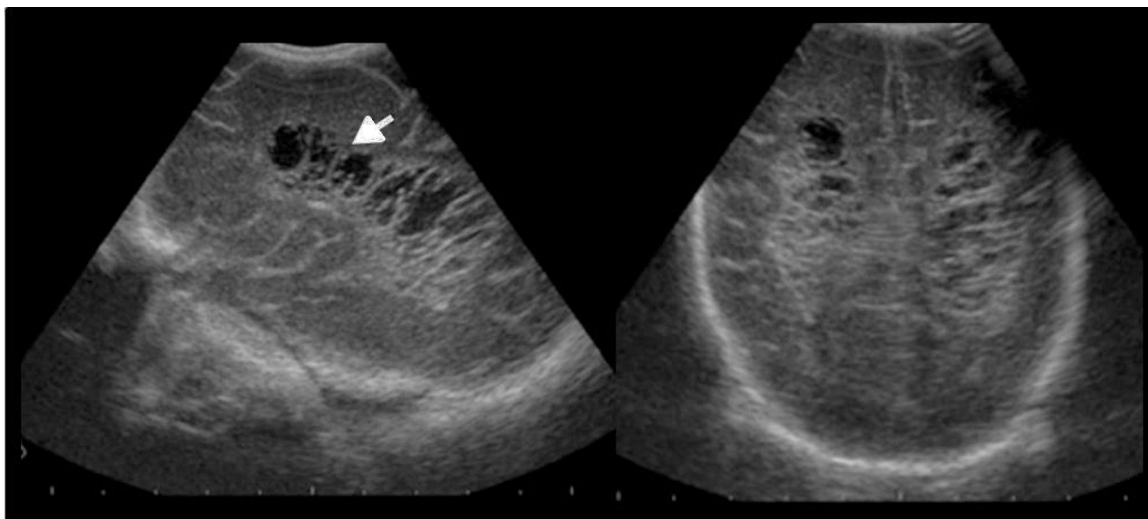


Figura 18 Ecografía transfontanelar revela signos de leucomalacia periventricular con cavidades quísticas periventriculares (flecha).

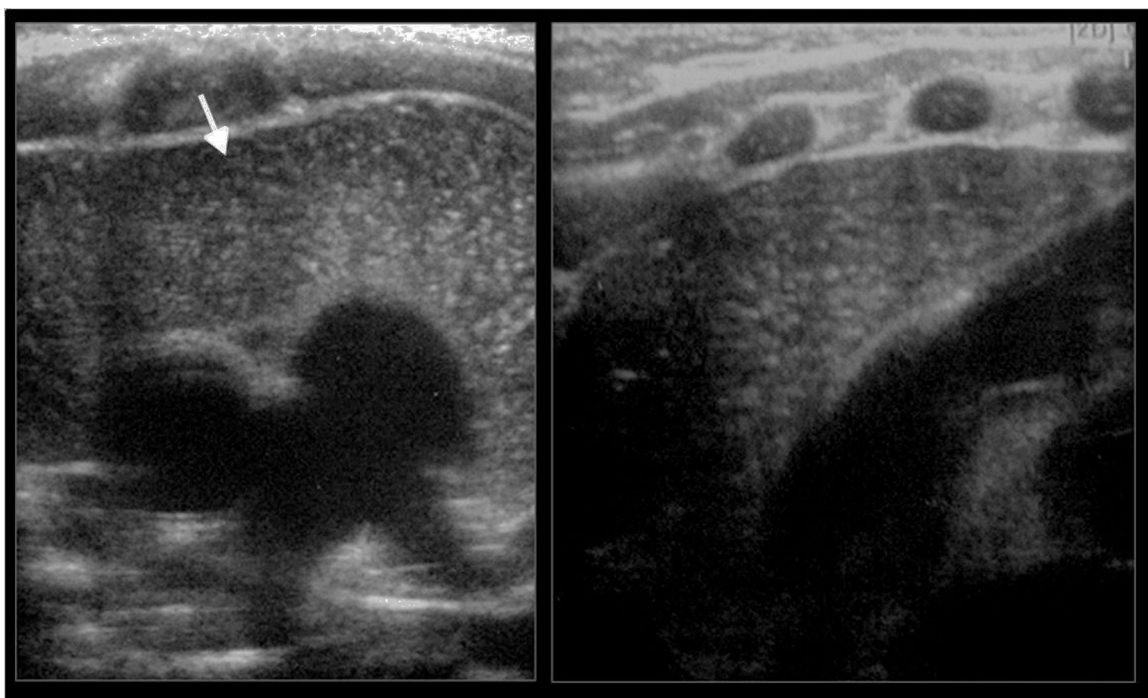


Figura 19 Ecografía transternal de un recién nacido: nótese la apariencia normal del timo (flecha), homogéneo y sin compresión de las estructuras vasculares.

Otras situaciones donde es útil pensar en la ecografía primero

En pacientes con dolor torácico agudo y sospecha de embolismo pulmonar, la ecografía de miembros inferiores descarta una trombosis venosa profunda (TVP)⁵. Las maniobras simples de compresión-descompresión de las grandes venas del miembro inferior permiten confirmar o descartar la TVP en escasos minutos (fig. 21).

Las complicaciones en la colocación de las vías centrales ocurren en aproximadamente el 26% de los casos. Estas incluyen punción arterial, laceración pulmonar y neumotórax asociado, con riesgo de vida para el paciente. Sin embargo, estas posibilidades pueden ser disminuidas si el procedimiento se realiza por guía ecográfica².

Nazarian²⁵ en un foro sobre *Ultrasound First* concluye que no existen cuestionamientos para no promover primero la realización de una ecografía. Esta no solo mejora la

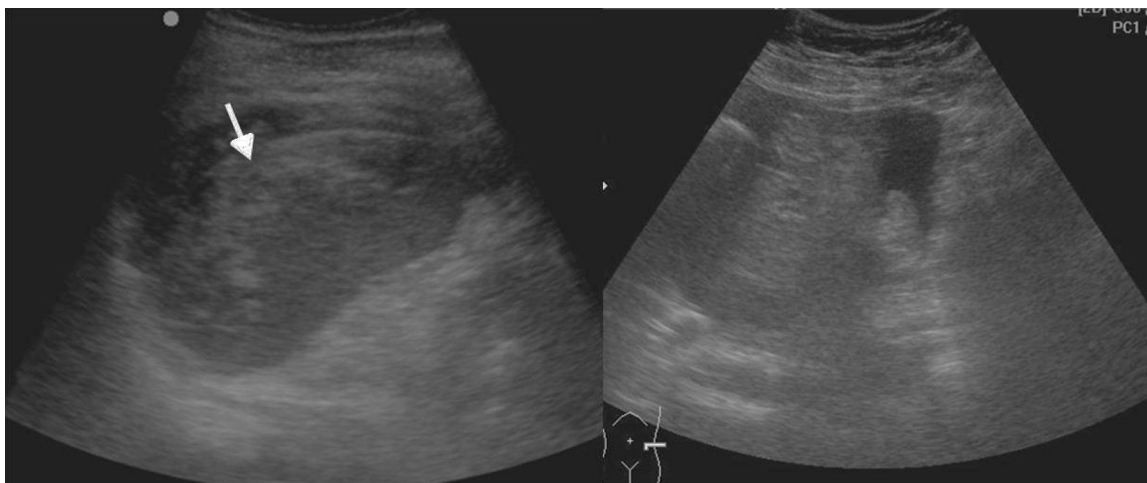

Figura 20 Paciente politraumatizado por accidente en la vía pública muestra en una ecografía FAST un hematoma periesplénico con áreas de mayor ecogenicidad en el bazo (flecha) y líquido libre en Douglas, relacionable con trauma esplénico.

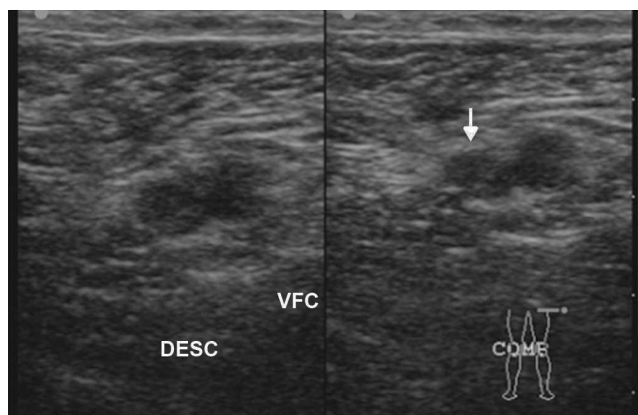


Figura 21 Ecografía por edema del miembro inferior izquierdo muestra la región femoral común, con falta de compresión de la vena y material ecogénico en su interior (flecha), indicativo de trombosis venosa.

calidad y la salud de los pacientes, sino que también genera diagnósticos más precisos y guía intervenciones.

Conclusión

De acuerdo con el lema de AIUM, hay que tener en cuenta a la ecografía primero por su seguridad, efectividad y accesibilidad, a la vez que es necesario crear conciencia sobre las múltiples condiciones clínicas en las que el ultrasonido es la primera modalidad de elección.

Como especialistas en imágenes, proponemos la ecografía primero, siempre que corresponda, evitando de este modo irradiaciones innecesarias, gastos extras al sistema de salud y padecimientos de los pacientes. Mediante esta herramienta en manos experimentadas, es posible resolver las consultas de modo eficiente.

Asimismo, resulta esencial fomentar la correcta formación en ultrasonido del especialista, promoviendo, desde el principio y de forma continua, su inclusión en los programas de residencia e, incluso, en los de acreditación profesional.

Responsabilidades éticas

Protección de personas y animales. Los autores declaran que para esta investigación no se han realizado experimentos en seres humanos ni en animales.

Confidencialidad de los datos. Los autores declaran que han seguido los protocolos de su centro de trabajo sobre la publicación de datos de pacientes.

Derecho a la privacidad y consentimiento informado. Los autores declaran que en este artículo no aparecen datos de pacientes.

Conflicto de intereses

Los autores declaran no tener ningún conflicto de interés, excepto las Dras. J. Mariano que declaran como posible conflicto de interés ser miembros del Comité de Redacción de la RAR.

Agradecimientos

A la cortesía de la Dra. Zubieta, por brindarnos las imágenes de las figuras 17 y 18.

Bibliografía

1. Bluth E, Arger P, Benson C, Ralls P, Siegel M, editores. *Ultrasound: a practical approach to clinical problems*. New York: Thieme; 2010.
2. Minton KK, Abuhamad A. 2012 Ultrasound first forum proceedings. *J Ultrasound Med*. 2013;32:555–66.
3. Kaproth-Joslin KA, Refky N, Dogra VS. The history of US: from bats and boats to the bedside and beyond: RSNA centennial article. *Radiographics*. 2015;35:960–70.
4. Azar N, Donaldson C, editores. *RadCases Ultrasound imaging*. New York: Thieme; 2015.

5. Levine D. Use of Ultrasound as an Alternative to CT. American College of Radiology. 2010. Disponible en: www.imagewisely.org. (consultado Jun 2015).
6. Lee Kang T, Bailitz J. Clinical Ultrasound: a how-to guide. Florida: CRC Press; 2015.
7. Sidhu HS, Olubaniyi BO, Bhatnagar G, Shuen V, Dubbins P. Role of simulation-based education in ultrasound practice training. *J Ultrasound Med*. 2012;31:785-91.
8. Hertzberg BS, Kliewer MA, Bowie JD, Carroll BA, DeLong DH, Gray L, et al. Physician training requirements in sonography: how many cases are needed for competence. *AJR Am J Roentgenol*. 2000;174:1221-7.
9. Busse RM. Imaging modalities in gynecology. *DSJUOG*. 2010;4:1-12.
10. Timmerman D, Ameye L, Fischerova D, Epstein E, Benedetto Melis G, Guerriero S, et al. Simple ultrasound rules to distinguish between benign and malignant adnexal masses before surgery: prospective validation by IOTA group. *BMJ*. 2010;341:c6839.
11. Appleton K, Kupesic Plavsic S. Role of the ultrasound in the assessment of postmenopausal bleeding. *DSJUOG*. 2012;6:197-206.
12. Goldstein SR. Sonography in postmenopausal bleeding. *J Ultrasound Med*. 2012;31:333-6.
13. Mazzei MA, Guerrini S, Cioffi Squitieri N, Cagini L, Macarini L, Coppolino F, Giganti M. The role of US examination in the management of acute abdomen. *Crit Ultrasound J*. 2013;5:1-9.
14. Helou N, Abdalkader M, Abu-Rustum RS. Sonography: first-line modality in the diagnosis of acute colonic diverticulitis. *J Ultrasound Med*. 2013;32:1689-94.
15. Muradali D, Goldberg DR. US of gastrointestinal tract disease. *Radiographics*. 2015;35:50-68.
16. Türk C, Knoll T, Petrik A, Sarica K, Straub M, Seitz C. Guidelines on Urolithiasis. European Association of Urology. 2012. Disponible en: www.uroweb.org. (consultado Jun 2015).
17. Moore CL, Scoutt L. Sonography first for acute flank pain. *J Ultrasound Med*. 2012;31:1703-11.
18. Dillman JR, Kappil M, Weadock WJ, Rubin JM, Platt JF, DiPietro MA, et al. Sonographic twinkling artifact for renal calculus detection: correlation with CT. *Radiology*. 2011;259:911-6.
19. Chiang YP, Wang TG, Hsieh SF. Application of ultrasound in sports injury. *J Med Ultrasound*. 2013;21:1-8.
20. Patil P, Dasgupta B. Role of diagnostic ultrasound in the assessment of musculoskeletal diseases. *Ther Adv Musculoskel Dis*. 2012;4:341-55.
21. Parker L, Nazarian LN, Carrino JA, Morrison WB, Grimaldi G, Frangos AJ, et al. Musculoskeletal imaging: medicare use, costs, and potential for cost substitution. *J Am Coll Radiol*. 2008;5:182-8.
22. Strauss KJ, Goske MJ, Kaste SC, Bulas D, Frush DP, Butler P, et al. Image gently: ten steps you can take to optimize image quality and lower CT dose for pediatric patients. *AJR Am J Roentgenol*. 2010;194:868-73.
23. Kendall JL, Hoffenberg SR, Smith RS. History of emergency and critical care ultrasound: the evolution of a new imaging paradigm. *Crit Care Med*. 2007;35:S126-30.
24. Körner M, Krötz MM, Degenhart C, Pfeifer KJ, Reiser MF, Linsenmaier U. Current role of emergency US in patients with major trauma. *Radiographics*. 2008;28:225-44.
25. Nazarian L. Ultrasound first - AIUM initiative points out the diagnostic benefits and cost savings of using ultrasound as the primary imaging modality in many cases. *Radiology Today*. 2014;2:14.