

6. O'Mahony J, Shroff M, Banwell B. Mimics and rare presentations of pediatric demyelination. *Neuroimaging Clin N Am*. 2013;23:321-36.
7. Leake JA, Billman GF, Nespeca MP, Duthie SE, Dory CE, Meltzer HS, et al. Pediatric acute hemorrhagic leukoencephalitis: report of a surviving patient and review. *Clin Infect Dis*. 2002;34:699-703.
8. Rothstein TL, Shaw CM. Computed tomography in acute hemorrhagic leukoencephalitis. *Ann Neurol*. 1984;15:312.
9. Kao HW, Alexandru D, Kim R, Yanni D, Hasso AN. Value of susceptibility-weighted imaging in acute hemorrhagic leukoencephalitis. *J Clin Neurosci*. 2012;19:1740-1.
10. Kuperan S, Ostrow P, Landi MK, Bakshi R. Acute hemorrhagic leukoencephalitis vs. ADEM: FLAIR MRI and neuropathology findings. *Neurology*. 2003;60:721-2.

L.M. Pessini Ferreira\*, J. Gagliardino y A. Surur

*Servicio de Diagnóstico por Imágenes, Sanatorio Allende, Córdoba, Argentina*

\* Autor para correspondencia.

Correo electrónico: [lucaspssn@gmail.com](mailto:lucaspssn@gmail.com)  
(L.M. Pessini Ferreira).

<http://dx.doi.org/10.1016/j.rard.2015.12.001>  
0048-7619/

© 2016 Sociedad Argentina de Radiología. Publicado por Elsevier España, S.L.U. Este es un artículo Open Access bajo la licencia CC BY-NC-ND (<http://creativecommons.org/licenses/by-nc-nd/4.0/>).

## Uropatía obstructiva litiásica con rotura de fórnix calicial y urinoma perirrenal secundario



## Lithiasic obstructive uropathy with calyceal fornix rupture and secondary peri-renal urinoma

*Estimada Editora:*

Presentamos un caso de rotura del sistema colector por uropatía obstructiva con la formación de un urinoma de gran tamaño. El caso tiene especial interés por la iconografía, ya que no es habitual realizar la urotomografía computada en la etapa aguda.

La obstrucción del tracto urinario con hidronefrosis secundaria es uno de los fenómenos que pueden ocurrir en presencia de cálculos ureterales. Es posible que la hidronefrosis mantenida provoque una rotura de los fórnix del sistema pielocalicial (punto más débil), con la consiguiente extravasación de la orina<sup>1</sup>.

Si bien los cálculos ureterales son la causa más frecuente de rotura calicial (80%), existen otras etiologías, como la compresión extrínseca tumoral, las válvulas de la uretra posterior, la estenosis de la unión pieloureteral o la iatrogenia<sup>2</sup>. Una vez que se ha producido la rotura del cáliz, la orina extravasada irrita la grasa y el tejido perirrenal, causando una reacción fibrótica que acaba encapsulando la orina extravasada y formando una colección. Esto se conoce como urinoma.

Las manifestaciones clínicas son diversas (desde molestias leves en el flanco a dolor abdominal intenso o abdomen agudo) y los síntomas gastrointestinales, como náuseas o vómitos, pueden ser pronunciados y crear problemas en el diagnóstico. A veces, se asocia con fiebre o hematuria.

La complicación del urinoma es la formación de abscesos, sepsis o fibrosis retroperitoneal<sup>3</sup>. La disminución de la presión en el tracto urinario después de la rotura del fórnix provoca la reanudación de la filtración glomerular y, a veces, también conduce a una mejora temporaria de la clínica. Por el contrario, en nuestro paciente hubo un empeoramiento clínico luego de la rotura calicial, atribuible en parte a la

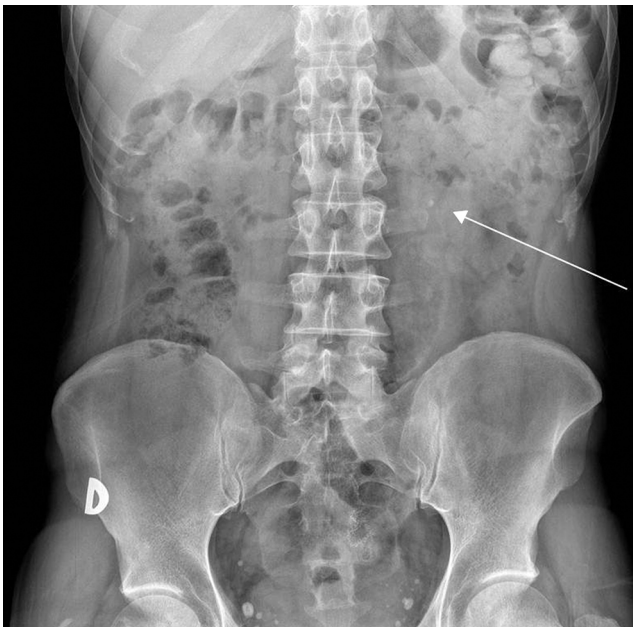
irritación de los tejidos perirrenales y al gran volumen de orina extravasado<sup>4</sup>.

Dado que la clínica es inespecífica y puede confundirse con un abdomen agudo, el diagnóstico es difícil y requiere una elevada sospecha. Al respecto, la radiografía de abdomen puede mostrar litiasis y signos de íleo paralítico. La ecografía confirma la hidronefrosis y las colecciones líquidas en el espacio peri o pararenal, mientras que la tomografía computada (TC) en fase de eliminación a los 5-20 minutos confirma el diagnóstico, al evidenciar la extravasación de contraste y la rotura de la pelvis o fórnix renal, secundaria a la obstrucción ureteral<sup>5</sup>.

El manejo del cólico renal complicado, secundario a la obstrucción de las vías urinarias, consiste en la colocación urgente de un catéter doble J en la pelvis renal y vejiga en espera de un posible tratamiento futuro de la litiasis urinaria. La conducta terapéutica del urinoma sin complicaciones es inicialmente conservador, aunque eventualmente puede ser necesario llevar a cabo un seguimiento mediante ecografía o TC abdominal; mientras que en los urinomas complicados o no reabsorbidos se realiza una punción y un drenaje percutáneo quirúrgico o guiado por imagen<sup>6</sup>.

Nuestro paciente, un hombre de 50 años sin antecedentes de interés, acudió al servicio de Urgencias por un dolor en el flanco izquierdo. Hacía dos días se le había diagnosticado un cólico renal y en la radiografía de abdomen realizada mostraba una litiasis en el tercio superior del uréter izquierdo, sin otros hallazgos de interés (fig. 1). En las últimas horas, había sufrido un empeoramiento clínico significativo con incremento del dolor pese a la analgesia, por lo que se solicitó una ecografía abdominal para descartar complicaciones. Esta mostró al riñón izquierdo aumentado de tamaño con una litiasis de 7 mm en el tercio proximal del uréter izquierdo, condicionando una dilatación moderada del tracto urinario proximal (fig. 2). También se observó una gran colección de líquido anecoico en el espacio perirrenal.

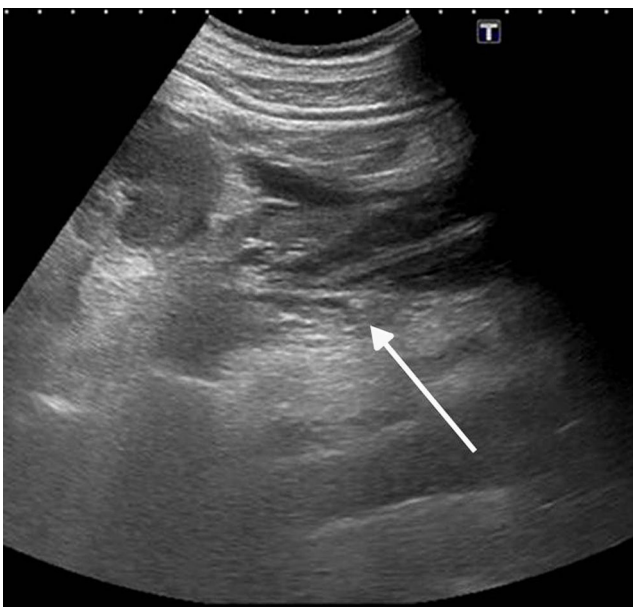
Ante estos hallazgos, se realizó una uro-TC (fig. 3) que confirmó en la fase de eliminación la existencia de una extravasación de contraste, secundaria a la rotura del fórnix del sistema colector, con una colección ocupando el espacio retroperitoneal (hallazgos relacionados con urinoma secundario a litiasis ureteral obstructiva). El diagnóstico fue una uropatía obstructiva litiásica con rotura de fórnix calicial y urinoma perirrenal secundario.



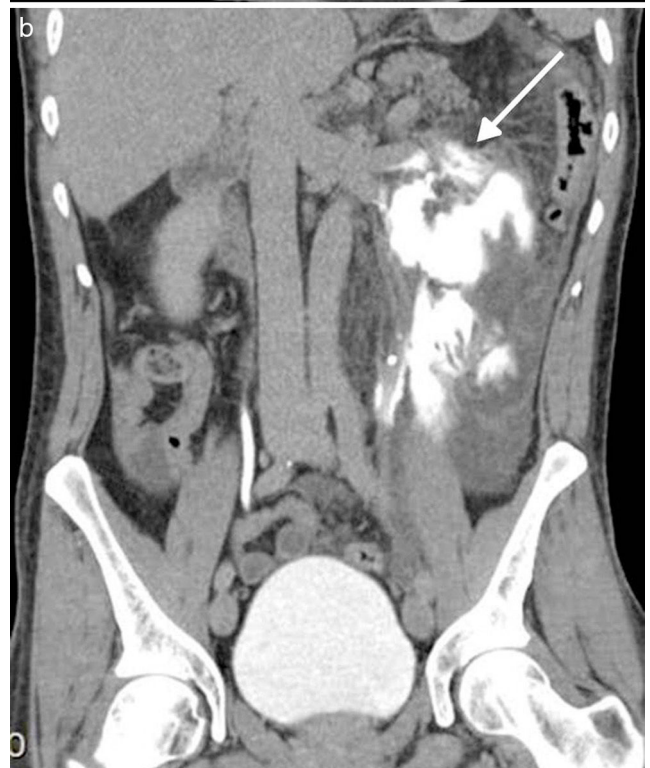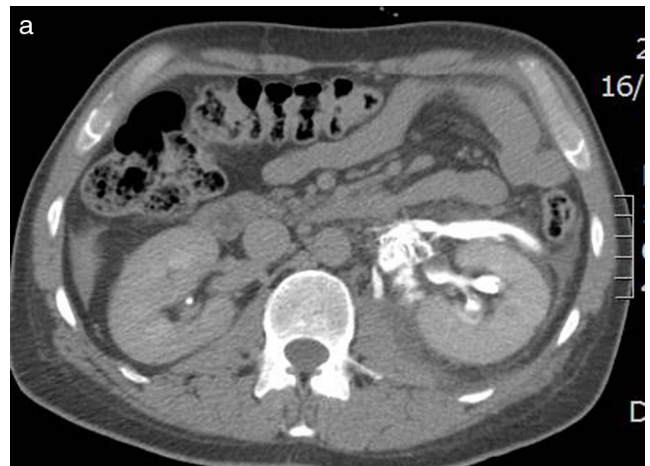
**Figura 1** Radiografía de abdomen 2 días antes de la consulta: se observa una imagen nodular radiodensa, sugestiva de litiasis en el tercio superior del uréter izquierdo (flecha).

El paciente ingresó al servicio de Urología para control y fue tratado con nefrostomía percutánea. La mejoría clínica fue inmediata, con una evolución satisfactoria y sin complicaciones. La ecografía hecha 4 días después mostró una resolución casi completa de la colección perirrenal.

Saludos cordiales  
Los autores



**Figura 2** Ecografía: en el riñón izquierdo se evidencia una gran colección de líquido anecoico en el espacio perirrenal y litiasis obstructiva en el tercio proximal del uréter (flecha).



**Figura 3** (a y b) Tomografía computada con contraste en fase de eliminación: se identifica una extravasación de contraste, secundaria a rotura del fórnix del sistema colector (flecha), ocupando el espacio retroperitoneal (urinoma), en relación con una litiasis ureteral obstructiva.

### Confidencialidad de los datos

Los autores declaran que han seguido los protocolos de su centro de trabajo sobre la publicación de datos de pacientes y que todos los pacientes incluidos en el estudio han recibido información suficiente y han dado su consentimiento informado por escrito para participar en dicho estudio.

### Conflicto de intereses

Los autores declaran no tener ningún conflicto de intereses.

## Bibliografía

1. Gershman B, Kulkarni N, Sahani DV, Eisner BH. Causes of renal forniceal rupture. *BJU Int.* 2011;108:1909–11.
2. Doehn C, Fiola L, Peter M, Jocham D. Outcome analysis of fornix ruptures in 162 consecutive patients. *J Endourol.* 2010;24:1869–73.
3. Janeiro Pais JM, Casas Agudo VP, Ruibal Moldes M, Martínez Breijo S, Chantada Abad V, González Martín M. Lithiasic obstructive uropathy with fornix rupture. *Actas Urol Esp.* 2007;31:1199.
4. Sheafor DH, Hertzberg BS, Freed KS, Carroll BA, Keogan MT, Paulson EK, et al. Nonenhanced helical CT and US in the emergency evaluation of patients with renal colic: prospective comparison. *Radiology.* 2000;217:792–7.
5. Sallami S, Rhouma SB, Rebai S, Gargouri MM, Horchani A. Spontaneous rupture of the upper urinary tract caused by ureteral calculi: effectiveness of primary ureteroscopic treatment. *Uro Today Int J.* 2009;2:5784–92.
6. Chaabouni A, Binous MY, Zakhama W, Chrayti H, Sfaxi M, Fodha M. Spontaneous calyceal rupture caused by a ureteral calculus. *African Journal of Urology.* 2013;19:191–3.

S. Alandete\*, D. Uceda y M.D. Monedero

*Servicio de Radiodiagnóstico, Hospital Universitario Dr. Peset, Valencia, España*

\* Autor para correspondencia.

*Correo electrónico: [salaiger@gmail.com](mailto:salaiger@gmail.com) (S. Alandete).*

<http://dx.doi.org/10.1016/j.rard.2016.06.007>  
0048-7619/

© 2016 Sociedad Argentina de Radiología. Publicado por Elsevier España, S.L.U. Este es un artículo Open Access bajo la licencia CC BY-NC-ND (<http://creativecommons.org/licenses/by-nc-nd/4.0/>).