



SIGNO RADIOLÓGICO

Signo de la doble línea

The double-line sign



D. Soliva Martínez* e I. Belda González

Hospital Virgen de la Luz, Cuenca, España

Recibido el 21 de julio de 2016; aceptado el 31 de octubre de 2016

El signo de la doble línea fue reportado por Mitchell *et al.* en 1987¹. Es característico de la osteonecrosis o la necrosis avascular ósea, y si bien inicialmente fue descrito para la afectación de la cadera (localización más frecuente), puede comprometer cualquier hueso, con predilección por la epífisis y la metáfisis de los huesos largos (rodilla, hombro, huesos del carpo, metatarsos, etc.).

Este signo se observa, mediante la resonancia magnética (RM) con tiempo de repetición largo, como dos imágenes lineales adyacentes entre sí, de trazo serpiginoso, delimitando la interfase entre el hueso necrótico y el normal: una banda hipointensa externa define el hueso normal y corresponde a tejido fibrótico y esclerosis, mientras que la otra banda, hiperintensa, tiene una localización interna, delimita el hueso necrótico y representa tejido de granulación hipervascular de reparación de la zona de necrosis^{2,3} (figs. 1 y 2).

Se han comunicado múltiples causas de necrosis avascular. Entre las más habituales se encuentran los traumatismos, idiopático, el tratamiento con corticoides, las hemoglobinopatías, las enfermedades del colágeno y el alcoholismo. Todas tienen en común la interrupción del aporte sanguíneo al hueso medular, que acaba necrosándose. Por ello, existe predilección por la metáfisis y

epífisis de los huesos largos (puesto que son zonas con vascularización arterial y venosa más precaria). La epidemiología varía en función de la localización y los factores implicados³.

El signo de la doble línea es importante en el diagnóstico de la necrosis avascular. A pesar de que existen otros signos descritos por radiología simple, tomografía computada y RM, este es el de mayor especificidad. Una vez diagnosticado el proceso, dado que el signo permite diferenciar claramente el hueso necrótico del normal, resulta esencial en la clasificación, planificación terapéutica y seguimiento. Su presencia permite valorar la localización, extensión, morfología y volumen del hueso necrótico, susceptible de tratamiento y control.

Además, al ser un hallazgo relativamente precoz (ya hay reparación ósea), su existencia, junto con otros patrones de representación en RM, posibilita el diagnóstico en pacientes con sospecha clínica, pero con otras pruebas de imagen sin alteraciones significativas (estadio I)³.

Como conclusión, el signo de la doble línea es característico de la osteonecrosis y permite diferenciar claramente el hueso necrótico del normal. Por este motivo, su presencia es fundamental en el diagnóstico, despistaje, planificación terapéutica y seguimiento.

* Autor para correspondencia.

Correo electrónico: radcuenca@gmail.com (D. Soliva Martínez).

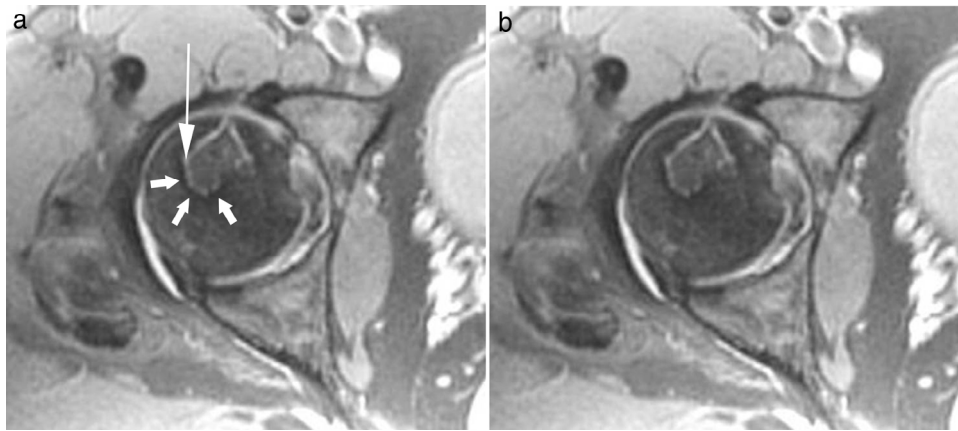


Figura 1 (a) Secuencia de densidad protónica con supresión grasa en el plano axial muestra el signo de la doble línea. Se visualizan dos líneas adyacentes entre sí, la externa hipointensa (flechas cortas) y la interna hiperintensa (flecha larga), siguiendo la interfase entre el hueso normal y el necrótico. (b) Se observa el signo de la doble línea sin iconos superpuestos.

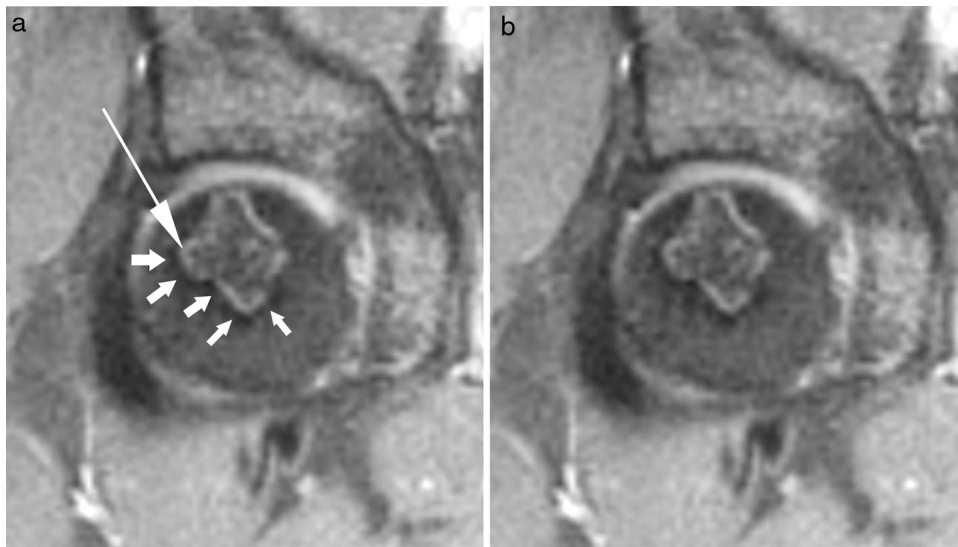


Figura 2 (a) Secuencia de densidad protónica con supresión grasa en el plano coronal, correspondiente al mismo paciente, muestra el signo de la doble línea. Se visualizan dos líneas adyacentes entre sí, la externa hipointensa (flechas cortas) y la interna hiperintensa (flecha larga), siguiendo la interfase entre el hueso normal y el necrótico. (b) Se observa el signo de la doble línea sin iconos superpuestos.

Confidencialidad de los datos

Los autores declaran que han seguido los protocolos de su centro de trabajo sobre la publicación de datos de pacientes y que todos los pacientes incluidos en el estudio han recibido información suficiente y han dado su consentimiento informado por escrito.

Conflicto de intereses

Los autores declaran no tener ningún conflicto de intereses.

Bibliografía

1. Mitchell DG, Kressel HY, Rao VM. The unique MRI appearance of the reactive interface in avascular necrosis: the double-line sign. *Magn Reson Imaging*. 1987;5 suppl 1:41.
2. Zurlo JV. The double-line sign. *Radiology*. 1999;212:541-2.
3. Murphey MD, Foreman KL, Klassen-Fischer MK, Fox MG, Chung EM, Kransdorf MJ. From the radiologic pathology archives imaging of osteonecrosis: radiologic-pathologic correlation. *Radiographics*. 2014;34:1003-28.