



Revista Colombiana de Anestesiología

Colombian Journal of Anesthesiology

www.revcolanest.com.co



Investigación científica y tecnológica

Radiofrecuencia térmica del ganglio de Gasser en pacientes con neuralgia del trigémino

Roberto Carlo Rivera Díaz^{a,*}, José Libardo Bastidas Benavides^b
y Juliana García Álvarez^c

^a Anestesiólogo, Especialista en Dolor y Cuidados Paliativos, Docente de Anestesia y Dolor, Universidad CES, Director médico, Instituto Colombiano del Dolor, Medellín, Colombia

^b Neurocirujano, Especialista en Neurocirugía Funcional y Dolor, Instituto Colombiano del Dolor, Medellín, Colombia

^c Médico, Residente de tercer año de Anestesiología, Universidad CES, Medellín, Colombia

INFORMACIÓN DEL ARTÍCULO

Historia del artículo:

Recibido el 24 de junio de 2012

Aceptado el 23 de enero de 2013

On-line el 11 de abril de 2013

Palabras clave:

Neuralgia del trigémino

Espectro de radiofrecuencia

Dolor crónico

Anestesia

R E S U M E N

Introducción: La neuralgia del trigémino (NT) afecta principalmente a mujeres mayores de 50 años y es de causa desconocida en la mayoría de pacientes. Los fármacos son la primera línea de tratamiento, aunque son inefectivos en el 40% de los casos; las terapias intervencionistas son entonces una alternativa de manejo.

Objetivo: Determinar la eficacia y la seguridad de la radiofrecuencia térmica (RT) en el ganglio de Gasser en pacientes con NT.

Materiales y método: Se realizó un estudio de tipo descriptivo, prospectivo, de seguimiento a una cohorte de 15 pacientes con diagnóstico de NT, en quienes se realizó RT del ganglio de Gasser en el Instituto Colombiano del Dolor entre los meses de mayo de 2010 y mayo de 2011, con un seguimiento no inferior a un año.

Resultados: La edad promedio de los pacientes intervenidos fue de 52 años. El 73% fueron mujeres, con predominio derecho (67%), y las principales ramas trigeminales comprometidas fueron la segunda y la tercera. Después de la intervención los 15 pacientes pasaron de dolor severo a un estado entre nada de dolor y dolor leve, e incluso el 40% se encontraron libres de dolor al año del procedimiento.

Conclusiones: La NT afecta de forma importante la calidad de vida. Su principal tratamiento es farmacológico, pero cuando no es efectivo, la RT del ganglio de Gasser es una alternativa eficaz, segura y disponible en nuestro medio.

© 2012 Sociedad Colombiana de Anestesiología y Reanimación. Publicado por Elsevier España, S.L. Todos los derechos reservados.

* Autor para correspondencia: Carrera 78B # 51 A 25 Medellín, Colombia.

Correos electrónicos: robertorivera@incodol.com, robertoneuro@yahoo.com (R.C. Rivera Díaz).

Gasserian ganglion thermal radiofrequency in patients with trigeminal neuralgia

A B S T R A C T

Keywords:

Trigeminal neuralgia
Radio waves
Chronic pain
Anesthesia

Introduction: Trigeminal neuralgia (TN) affects primarily women over 50 years of age and its etiology is unknown in most cases. Drugs are first line treatment, but they are ineffective in 40% of cases. Interventional therapies are a management option in those cases.

Objective: To determine the safety and efficacy of Gasserian ganglion thermal (TR) radiofrequency in patients with TN.

Materials and method: Descriptive, prospective follow-up study of a cohort of 15 patients with a diagnosis of TN who underwent Gasserian ganglion TR at the Colombian Pain Institute between May 2010 and May 2011, with at least one year follow-up.

Results: The mean age of the patients intervened was 52 years, 73% were females with right-sided predominance (67%) with involvement mainly of the second and third branch of the trigeminal nerve. After the intervention, all 15 patients went from severe pain to a condition ranging between mild and no pain, and 50% were event pain-free one year after the procedure.

Conclusions: TN has a significant effect on quality of life. The main treatment is pharmacological but when it fails, Gasserian ganglion TR is an effective and safe option available in our setting.

© 2012 Sociedad Colombiana de Anestesiología y Reanimación. Published by Elsevier España, S.L. All rights reserved.

Introducción

La neuralgia del trigémino (NT) es una patología que afecta principalmente a pacientes mujeres mayores de 50 años, con una incidencia de 4 a 5 por cada 100.000 habitantes¹. Su causa es desconocida en la mayoría de pacientes y se caracteriza por cuadros de dolor súbito, intenso y unilateral, de predominio derecho, que afecta principalmente la segunda y tercera rama del trigémino². Su diagnóstico es básicamente clínico y las técnicas de imagen solo detectan una causa clara en el 15% de los casos, que generalmente corresponde a compresión vascular del nervio^{3,4}.

El tratamiento farmacológico solo es efectivo en el 60% de los pacientes. En los restantes debe considerarse el manejo intervencionista, en donde la radiofrecuencia térmica (RT) del ganglio de Gasser puede ser una alternativa poco invasiva y eficaz⁵.

Materiales y método

En el Instituto Colombiano del Dolor (Medellín, Colombia), durante el período comprendido entre mayo de 2010 y mayo de 2011 se seleccionaron 15 pacientes con diagnóstico de NT refractaria al manejo farmacológico en quienes se realizó RT del ganglio de Gasser, con un seguimiento en el postoperatorio no inferior a un año.

Criterios de inclusión

Criterios clínicos de NT, imagen por resonancia magnética con contraste con énfasis en el v par y que descarte un asa vascular en su trayecto, fracaso en la terapia farmacológica, antecedente de un bloqueo diagnóstico positivo del

ganglio de Gasser, ausencia de enfermedades concomitantes o medicación crónica que contraindicaran la realización del procedimiento, y la autorización por escrito del paciente.

La magnitud del dolor se evaluó con la escala visual analógica (EVA), con calificación desde 0 hasta 10 y clasificada como: 0 = ausencia de dolor; 1-4 = dolor leve; 5-7 = dolor moderado; 8-10 = dolor severo, y realizada a los 90, 180, 270 y 360 días después del procedimiento.

Descripción de la técnica

Anestesia

Bajo monitorización básica, se inicia sedación consciente con midazolam y fentanilo. Después de ubicar la cánula en el blanco y antes de la lesión térmica, se aplican 40 a 50 mg de propofol. Después de la primera lesión se despierta al paciente y se evalúa el resultado; si es necesario más tiempo de RT, se repite la dosis de propofol.

Cirugía

En decúbito supino con intensificador de imágenes a cero grados en lateral y 30 a 45 grados de inclinación caudal (proyección submentoniana). Con la cabeza del paciente extendida y rotada en sentido contrario al lado doloroso aproximadamente 30 grados, y con la boca abierta, se identifica a nivel medial del ramo mandibular el orificio oval. El punto de inserción es 3 cm lateral a la comisura labial, con una dirección siguiendo una línea imaginaria hacia la pupila con un blanco a una profundidad de 3 cm anteriores al meato auditivo externo (fig. 1). Se introduce con visión de túnel dirigida a la parte medial del foramen oval una cánula de radiofrecuencia de 22 gauge, 10 cm de longitud con 2 mm de punta activa, se ingresa hasta la entrada al foramen (fig. 2), sitio identificado por el cambio de resistencia de los tejidos, luego se cambia a visión lateral para determinar la profundidad: la punta de la

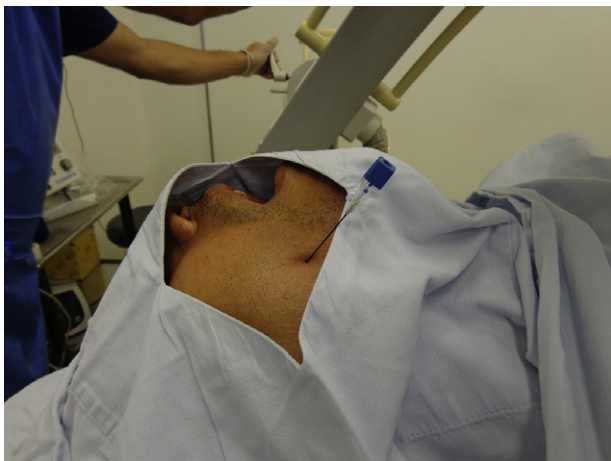

Figura 1 – Punto de inserción de 3 cm lateral a comisura labial.

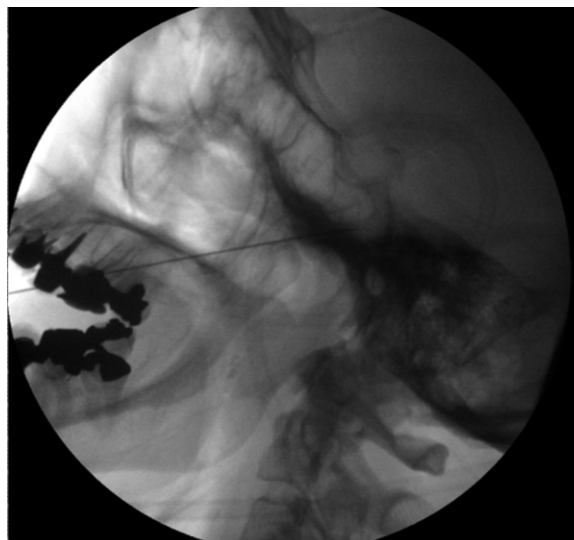


Figura 3 – Visión lateral para determinar la profundidad.

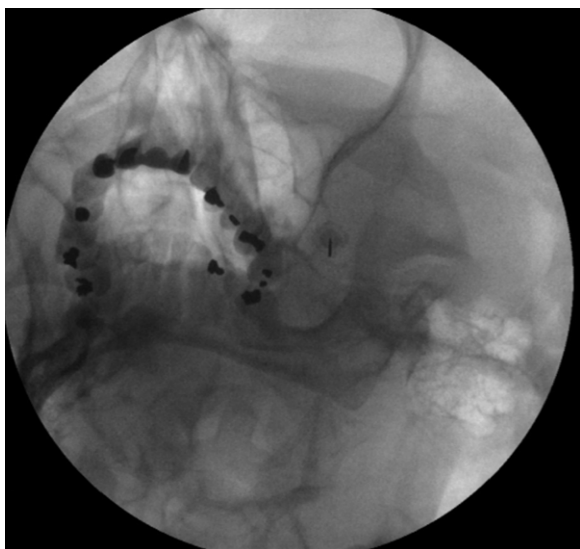


Figura 2 – Inserción de la cánula de radiofrecuencia.

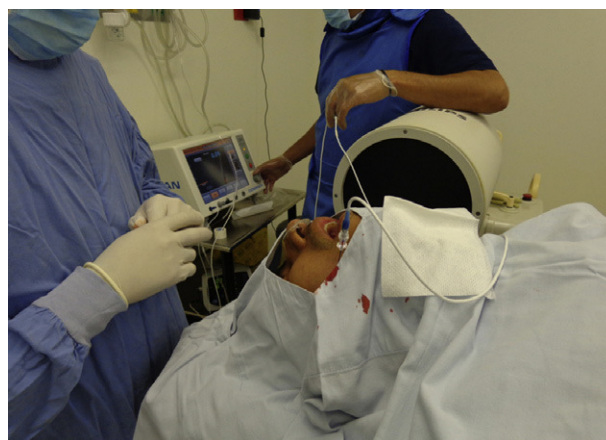

Figura 4 – Se realizaron 2 (máximo 3) lesiones según la respuesta y las ramas comprometidas.

cánula no debe exceder más de 2 mm en distancia al plano del clivus (fig. 3). Con la punta en el foramen se inicia el proceso de estimulación para identificar la rama comprometida con un equipo de radiofrecuencia marca Cosman, referencia G4; los umbrales de estimulación son menores a 0,4 voltios para considerarse adecuada. Una vez identificada la rama blanco, se administra sedación profunda y se realiza la lesión; prueba inicial a 40 grados durante 30 s para determinar tolerancia y posteriormente lesión definitiva a 80 grados durante 90 s, luego se despierta el paciente y se evalúa el resultado para definir la necesidad de otra lesión. Se realizaron 2 (máximo 3) lesiones, según la respuesta y las ramas comprometidas (fig. 4).

Resultados

Como se observa en la tabla 1, el promedio de edad de los pacientes fue de 54 ± 12 años; la edad mínima fue de 28, y la máxima, de 68 años.

Tabla 1 – Características de los pacientes (n = 15)

Edad (años) ^a	52,7 ± 12 (28-68)
Género	
Femenino	11 (73%)
Rama del trigémino comprometida	
V1	1 (6,7%)
V2	3 (20%)
V3	4 (26,7%)
V2-V3	7 (46,7%)
Lateralidad	
Derecho	10 (66,7%)
Tiempo de enfermedad (meses) ^a	43,7 ± 27,4 (2-96)

^a Media ± desviación estándar (mín-máx).

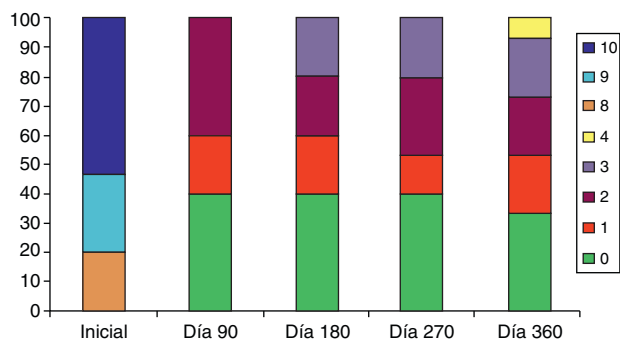


Figura 5 – Proporción de pacientes con los diferentes niveles de EVA al inicio y en el seguimiento posterior a la radiofrecuencia.

El tiempo de evolución promedio de los síntomas en el momento de la intervención fue de $43 \pm 27,4$ meses. El tiempo mínimo fue de 2, y el tiempo máximo, de 96 meses.

El 73% de los pacientes fueron mujeres, con predominio del lado derecho (66,7%). En cuanto a la rama trigeminal comprometida, un solo paciente tenía compromiso de V1 (6,7%), 3 pacientes V2 (20%), 4 pacientes V3 (26,7%) y 7 pacientes tenían compromiso de V2 y V3 de forma simultánea (46,7%).

Todos los pacientes empezaron con dolor severo. A los 90 días el 40% de los pacientes estaban libres de dolor y en el 60% restante su dolor era leve. Esta proporción se mantuvo a los 180, 270 y 360 días. Como se puede ver en la figura 5, los niveles de dolor después de la intervención se mantuvieron bajos en el año de seguimiento.

Dos pacientes presentaron complicaciones: uno de ellos (6,6%) debilidad transitoria del masetero en el lado de la lesión con mejoría completa al mes de la intervención, y el segundo paciente (6,6%) hiperestesia transitoria ipsilateral a la lesión con remisión después de 3 semanas. Todos los casos fueron realizados de manera ambulatoria, y ningún paciente requirió una segunda sesión de RT durante el seguimiento.

Discusión

La NT es una patología que afecta de forma importante la calidad de vida, el tratamiento farmacológico es la primera línea, siendo la carbamazepina el medicamento de elección con un número necesario a tratar (NNT) de 1,7 seguido por la oxcarbazepina y otros anticonvulsivantes como la lamotrigina, la pregabalina y la gabapentina, pero estos solo son efectivos en el 60% de los pacientes, y a largo plazo la efectividad es aún mucho menor. Cuando la terapia farmacológica fracasa o genera efectos adversos importantes se debe considerar el intervencionismo. Se ha observado que cuanto más temprano se realice este tipo de intervenciones, mejor es el pronóstico a largo plazo⁶.

Las técnicas intervencionistas se pueden realizar a nivel periférico (distal al ganglio de Gasser), directamente sobre el ganglio de Gasser o proximal al mismo⁷, y la lesión puede ser ablativa (destrucción del nervio) o no ablativa (se preserva su función)⁸.

Entre las técnicas periféricas se incluyen la administración de estreptomina⁹, lidocaína¹⁰, alcohol y fenol, crioterapia, acupuntura o la sección quirúrgica sobre porciones distales del nervio. Sin embargo, la mayoría de estas terapias no han mostrado efectividad¹¹, y la recurrencia a un año es mayor del 50%¹².

En el 15% de los pacientes con NT se logra identificar un asa vascular que comprime el nervio, y en estos casos la opción terapéutica más efectiva es la descompresión microvascular¹³.

Los procedimientos que se realizan sobre el ganglio de Gasser incluyen lesión química con glicerol, compresión mecánica con balón y RT.

La rizólisis con glicerol implica la inyección de esta sustancia en la fosa de Meckel, produciendo lesión del ganglio de Gasser. Tiene una efectividad del 60 al 90% a los 2 años; ha entrado en desuso por las complicaciones que puede generar y por el bajo control sobre la lesión¹⁴⁻¹⁶.

En la compresión con balón del ganglio de Gasser se introduce un pequeño balón de forma percutánea hasta la fosa de Meckel produciendo compresión directa sobre el ganglio, lo que genera lesión isquémica. Se ha reportado mejoría del dolor de forma inmediata en el 80 al 90%, con una recurrencia variable en los diferentes estudios^{17,18}.

La radiocirugía estereotáxica consiste en la aplicación de dosis altas de radiación ionizante sobre el ganglio de Gasser o sobre la raíz del nervio trigémino en la fosa posterior, para lo cual se pueden utilizar diferentes sistemas como el Gamma Knife, el CyberKnife y el LINAC (acelerador lineal). El alivio del dolor con estas técnicas no es inmediato y requiere de 2 a 6 semanas. La efectividad de este tratamiento es muy variable en los diferentes estudios y va del 10 al 61% en un período de pocos meses a 3 años, al igual que la tasa de recurrencia, que va del 6 al 54%. Además son intervenciones de alto costo, por lo cual no son alternativa de primera línea^{19,20}.

La RT consiste en destruir por medio de calor las fibras nociceptivas A-delta y fibras C del nervio, preservando las fibras A-alfa y beta encargadas de la sensibilidad táctil, debido a que para producir lesión de las primeras se necesitan temperaturas más bajas²¹. El estudio con más pacientes en la literatura evaluando la eficacia de este procedimiento fue realizado por Kanpolat et al.²², con un total de 1.600 pacientes. Ellos encontraron mejoría del dolor en el 97,6% de los pacientes de forma inmediata, el 52,3% permanecieron libres de dolor a 10 años y el 41% a 20 años. En este estudio la recurrencia del dolor fue del 25,1%. Las complicaciones más frecuentes fueron disminución del reflejo corneal (5,7%), debilidad o parálisis del masetero (4,1%), disestesias (1%), anestesia dolorosa (0,8%), queratitis (0,6%) y parálisis transitoria de tercer y sexto nervio craneanos (0,8%). Otros estudios indican resultados similares, como el realizado por Broggi et al.²³ con 1.000 pacientes y el de Tew y Taha²⁴ con 1.200 pacientes.

La radiofrecuencia pulsada es un método no ablativo, a diferencia de la RT. La metodología es similar, pero se realizan pausas más prolongadas entre cada entrega de calor y temperatura más baja. Aunque se cree que no hay lesión térmica, la evidencia reciente sugiere que puede existir lesión microscópica sobre el nervio²⁵. Un estudio reciente que compara las 2 técnicas de radiofrecuencia sugiere que la técnica pulsada no

es tan eficaz como la convencional para el manejo de la NT²⁶.

En este estudio las características clínicas de los pacientes fueron muy similares a las descritas en la literatura. La mayoría fueron mujeres mayores de 50 años con compromiso de V2 y V3 principalmente, y de predominio derecho. La mejoría con la intervención fue inmediata y persistente en el tiempo, similar a lo reportado por otros estudios. Las complicaciones presentadas están reportadas en otros estudios y no generaron secuelas permanentes.

Conclusiones

La NT es una patología que afecta de forma importante la calidad de vida. Actualmente se están utilizando tratamientos intervencionistas con buenos resultados. En nuestra experiencia la RT del ganglio de Gasser es una técnica eficaz con una baja tasa de complicaciones y que está disponible en nuestro medio. Además, es la única técnica que puede ser selectiva en el manejo de la rama comprometida.

Financiación

La financiación de esta revisión es con recursos propios y con la asesoría de la Universidad del CES y de la epidemióloga Ángela María Builes Aguilar.

Conflicto de intereses

Los autores declaran que no existe ningún conflicto de intereses.

REFERENCIAS

- Zundert J, Kleef M, Mekhail N. Trigeminal neuralgia. *Pain Practice*. 2009;9:252-9.
- Boto G. Neuralgia del trigémino. *Neurocirugía*. 2010;21:361-72.
- Gronseth G, Cruccu G, Alksne J, Argoff C, Brainin M, Burchiel K, et al. Practice parameter: The diagnostic evaluation and treatment of trigeminal neuralgia (an evidence-based review). *Neurology*. 2008;71:1183-90.
- Zakrzewska J. Diagnosis and differential diagnosis of trigeminal neuralgia. *Clin J Pain*. 2002;18:14-21.
- Jorns T, Zakrzewska J. Evidence-based approach to the medical management of trigeminal neuralgia. *Br J Neurosurg*. 2007;21:253-61.
- Zakrzewska JM, Lopez BC, Kim SE, Coakham HB. Patient reports of satisfaction after microvascular decompression and partial sensory rhizotomy for trigeminal neuralgia. *Neurosurgery*. 2005;56:1304-11.
- Zakrzewska J, McMillan R. Trigeminal neuralgia: The diagnosis and management of this excruciating and poorly understood facial pain. *Postgrad Med J*. 2011;87:410-6.
- Zakrzewska J, Akram H. Neurosurgical interventions for the treatment of classical trigeminal neuralgia (review). *The Cochrane Library*. 2011:12.
- Stajčić Z, Juniper RP, Todorović L. Peripheral streptomycin/lidocaine injections versus lidocaine alone in the treatment of idiopathic trigeminal neuralgia. A double blind controlled trial. *J Craniomaxillofac Surg*. 1990;18:243-6.
- Bittar GT, Graff SB. The effects of streptomycin/lidocaine block on trigeminal neuralgia: A double blind crossover placebo controlled study. *Headache*. 1993;33:155-60.
- Cruccu G, Gronseth G, Alksne J, Argoff C, Brainin M, Burchiel K, et al. AAN-EFNS guidelines on trigeminal neuralgia management. *Eur J Neurol*. 2008;15:1013-28.
- Han K, Kim C, Chae Y, Kim D. Efficacy and safety of high concentration lidocaine for trigeminal nerve block in patients with trigeminal neuralgia. *Int J Clin Pract*. 2008;62:248-54.
- Zakrzewska J, Coakham B. Microvascular decompression for trigeminal neuralgia: Update. *Curr Opin Neurol*. 2012;25:296-301.
- Pollock BE. Percutaneous retrogasserian glycerol rhizotomy for patients with idiopathic trigeminal neuralgia: A prospective analysis of factors related to pain relief. *J Neurosurg*. 2005;102:223-8.
- Bender M, Pradilla G, Batra S, See A, Bhutiani N. Effectiveness of repeat glycerol rhizotomy in treating recurrent trigeminal neuralgia. *Neurosurgery*. 2012;70:1125-34.
- Harries A, Mitchell R. Percutaneous glycerol rhizotomy for trigeminal neuralgia: Safety and efficacy of repeat procedures. *Br J Neurosurg*. 2011;25:268-72.
- Bergenheim AT, Asplund P, Linderoth B. Percutaneous retrogasserian balloon compression for trigeminal neuralgia: Review of critical technical details and outcomes. *World Neurosurg*. 2012 April 2, <http://dx.doi.org/10.1016/j.wneu.2012.03.014>.
- Baabor MG, Perez-Limonte L. Percutaneous balloon compression of the Gasserian ganglion for the treatment of trigeminal neuralgia: Personal experience of 206 patients. *Acta Neurochir Suppl*. 2011;108:251-4.
- Pollock B. Radiosurgery for trigeminal neuralgia: Is sensory disturbance required for pain relief? *J Neurosurg*. 2006;105:103-6.
- Loescher A, Radatz M, Kemeny A, Rowe J. Stereotactic radiosurgery for trigeminal neuralgia: Outcomes and complications. *Br J Neurosurg*. 2012;26:45-52.
- Liu J, Apfelbaum R. Treatment of trigeminal neuralgia. *Neurosurg Clin N Am*. 2004;15:319-34.
- Kanpolat Y, Savas A, Bekar A, Berk C. Percutaneous controlled radiofrequency trigeminal rhizotomy for the treatment of idiopathic trigeminal neuralgia: 25-year experience with 1600 patients. *Neurosurgery*. 2001;48:524-34.
- Broggi G, Franzini A, Lasio G, Giorgi C, Servello D. Long-term results of percutaneous retrogasserian thermorhizotomy for essential trigeminal neuralgia: Considerations in 1000 consecutive patients. *Neurosurgery*. 1990;26:783-7.
- Tew JM, Taha JM. Percutaneous rhizotomy in the treatment of intractable facial pain (trigeminal, glossopharyngeal, and vagal nerves). En: Schmidek HH, Sweet WH, editores. *Operative Neurosurgical Techniques: Indications, Methods, and Results*. 3rd ed. Philadelphia, W.B.: Saunders Co.; 1995. p. 1469-84.
- Emril D, Ho K. Treatment of trigeminal neuralgia: Role of radiofrequency ablation. *J Pain Res*. 2010;3:249-54.
- Erdine S, Ozyalcin NS, Cimen A, Celik M, Talu GK, Disci R. Comparison of pulsed radiofrequency with conventional radiofrequency in the treatment of idiopathic trigeminal neuralgia. *Eur J Pain*. 2007;11:309-13.