

Revista Colombiana de Anestesiología

Colombian Journal of Anesthesiology

www.revcolanest.com.co



Reporte de caso

La estimulación medular torácica es útil en el tratamiento del dolor post lesión medular cervical incompleta

Esther M. Benedetti*

Profesora Clínico Asistente, Centro de Dolor y Anestesia Regional, Hospital y Clínicas de la Universidad de Iowa, Iowa, Estados Unidos

INFORMACIÓN DEL ARTÍCULO

Historia del artículo:

Recibido el 16 de julio de 2012

Aceptado el 14 de febrero de 2013

On-line el 12 de abril de 2013

Palabras clave:

Médula espinal
Ependimoma
Electromiografía
Neuralgia
Dolor

Keywords:

Spinal Cord
Ependymoma
Electromyography
Neuralgia
Pain

R E S U M E N

El dolor neuropático que sigue a la lesión medular espinal puede representar un reto clínico y terapéutico. Después de que múltiples modalidades terapéuticas, incluyendo alternativas farmacológicas y no farmacológicas, han fallado, la mejoría sintomática es improbable. La estimulación medular puede resultar beneficiosa en pacientes con dolor intratable.

La estimulación medular es vista como una alternativa terapéutica viable para el manejo del dolor neuropático periférico, pero su uso en el dolor central es controvertido, con solo un limitado número de casos exitosos reportados. El siguiente caso es de una paciente en quien la resección de un ependimoma cervical coniringomielia resultante condujo a dolor neuropático intratable en las extremidades inferiores. El control sintomático exitoso se logró obtener tras la utilización de un estimulador medular torácico.

© 2012 Sociedad Colombiana de Anestesiología y Reanimación. Publicado por Elsevier España, S.L. Todos los derechos reservados.

Thoracic spinal cord stimulation is useful for pain treatment after incomplete cervical spinal cord injury

A B S T R A C T

Central neuropathic pain after spinal cord injury continues to represent a therapeutic challenge, perhaps due to the lack of understanding and consensus as to the neuropathophysiological symptomatic etiology.

Spinal cord stimulation is a sophisticated minimally invasive alternative for the treatment of peripheral neuropathic pain; however, in this case, we present a patient in whom thoracic spinal cord stimulation was the only successful approach to the treatment of lower extremity neuropathic pain after an incomplete cervical spinal cord injury.

© 2012 Sociedad Colombiana de Anestesiología y Reanimación. Published by Elsevier España, S.L. All rights reserved.

* University of Iowa, Department of Anesthesia, 200 Hawkins Drive 6 JCP, Iowa City, Iowa 52242 - USA.

Correos electrónicos: esther-benedetti@uiowa.edu, thebenedetti@gmail.com

Reporte del caso

Una paciente femenina de 49 años de edad fue evaluada por el servicio de neurocirugía por presentar dolor en el hemitórax izquierdo con irradiación al miembro superior ipsilateral y la región interescapular. Describía una sensación apretada en el tórax acompañada de diaforesis e intermitente pérdida de control de esfínteres.

La resonancia magnética nuclear (RMN) demostró un tumor intramedular en C6 (ependimoma) con una acompañante siringomielia por encima y debajo de la lesión (C5-T2) (fig. 1). Se le realizó una laminectomía cervical con escisión de la lesión. La persistencia del dolor después de la cirugía dio lugar a la realización de una nueva RMN. Esta mostró un realce focal en C6-C7 con estenosis del canal espinal secundario a protrusiones discales, habiendo sido subsecuentemente sometida a una resección tumoral adicional con discectomía y artrodesis de C5-C7.

En el periodo postoperatorio inmediato reportó resolución total del dolor en las extremidades superiores, pero presentó un nuevo dolor en las extremidades inferiores, acompañado de adormecimiento con sensaciones eléctricas desde los pies hasta las rodillas. La RMN postoperatoria reveló ausencia de nuevo crecimiento tumoral pero mostró mielomalacia leve de C4-T1 (fig. 2).

La paciente recibió radiación espinal cervical en el curso de los próximos 4 meses. La electromiografía/estudios de conducción nerviosa (EMG/NCS) postoperatoria reveló un estudio esencialmente normal con solo ausencia de respuesta en ambos nervios femorocutáneos laterales. Fue referida a la clínica de dolor, donde fue tratada con múltiples agentes orales y tópicos (gabapentina, pregabalina, top-

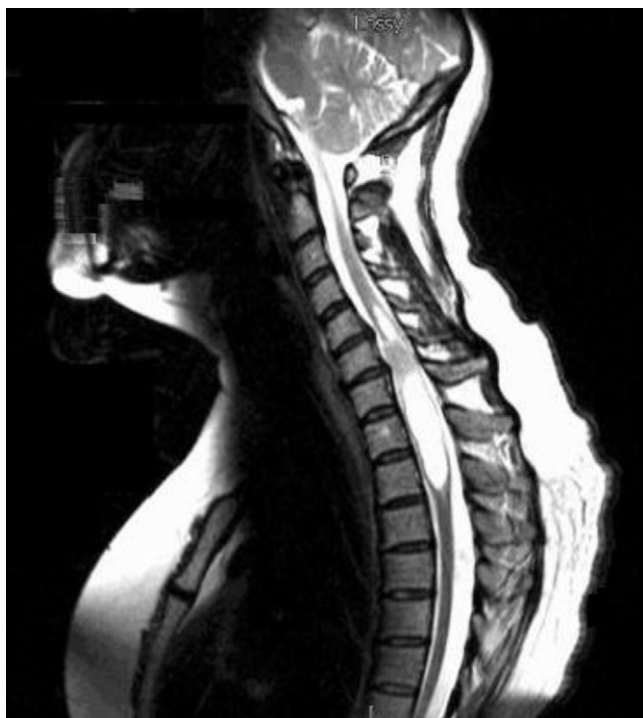

Figura 1 – Resonancia magnética nuclear cervical preoperatoria.

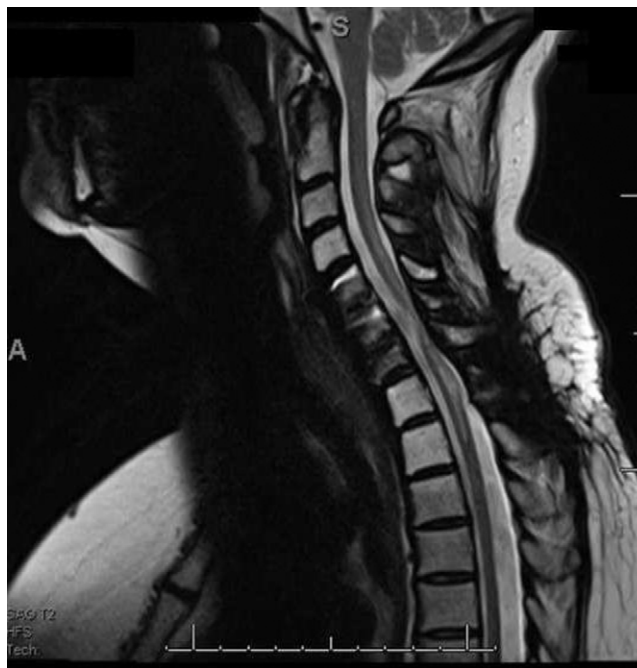

Figura 2 – Resonancia magnética nuclear cervical postoperatoria.

iramato, amitriptilina, nortriptilina, sertralina, naproxeno, tramadol, oxicodona, hidromorfona, metadona y capsaicina), experimentando efectos adversos severos, incluyendo sedación, disfunción cognitiva y desbalance. A pesar de todos los esfuerzos realizados, el dolor siguió siendo intratable. Aun cuando la estimulación medular es una alternativa convertida para el tratamiento del dolor neuropático central¹, basándonos en contados reportes de casos exitosos^{2,3}, esta alternativa terapéutica fue considerada, ofrecida y aceptada.

Dos electrodos de prueba Octrode (Medtronic, Inc., Minneapolis, MN, EE. UU.) se avanzaron en el espacio peridural posterior, por vía percutánea, hasta el cuerpo vertebral de T8 (fig. 3). La estimulación eléctrica se inició con solapamiento topográfico parestésico completo. La paciente fue dada de alta, y 4 días más tarde regresó a la clínica, habiendo utilizado el sistema durante el 96% del tiempo. La amplitud programada fue 1,9 Amps en el electrodo A y 3,1 Amps en el electrodo B, y el ancho de pulso se situó entre 440-450 μ s. A su regreso reportó eliminación total (100%) del dolor con el uso del estimulador.

Subsecuentemente, fue implantada por el servicio de neurocirugía con un electrodo quirúrgico Medtronic Specify 5-6-5 (Medtronic, Inc., Minneapolis, MN, EE. UU.) a nivel de T9. En la consulta 3 meses después de la implantación reportó mejoría sintomática, habiendo requerido una reprogramación durante este periodo. Múltiples fármacos fueron suspendidos, mejorando su cognición. La paciente finalmente decidió continuar su manejo por médicos más cercanos a su domicilio y nuestro grupo perdió el contacto, habiendo sido notificados de su deceso debido a una recidiva tumoral 2 años más tarde.

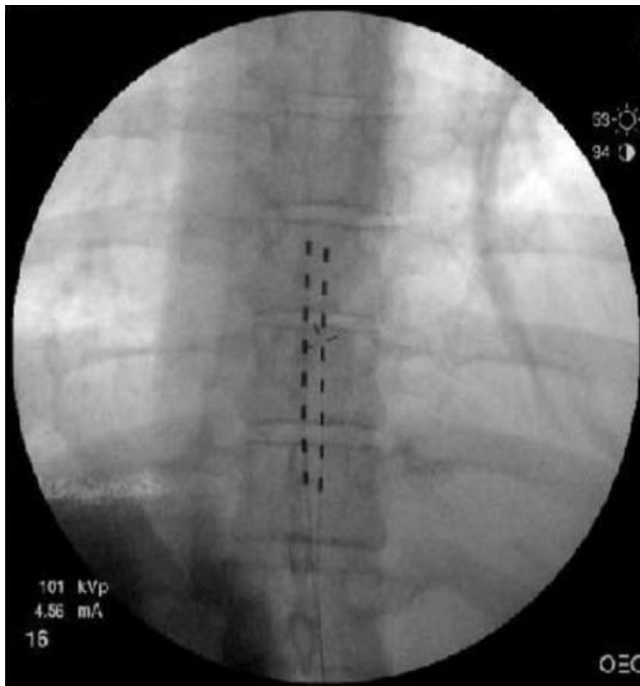


Figura 3 – Imagen anteroposterior de los electrodos para estimulación medular de prueba.

Discusión

El origen y los mecanismos del dolor central no son totalmente conocidos. Aproximadamente el 30-40% de los pacientes con lesiones medulares desarrollan dolor⁴. Un estudio reciente en ratas demostró que la mielomalacia perilesional se asocia a inflamación, astrogliosis y muerte celular apoptótica. Esto se asocia al desarrollo de déficits neuroconductuales tardíos y dolor neuropático, reflejando un factor clave en la presentación clínica postraumática de la siringomielia en humanos⁵. El rol de los tractos espinotalámicos en el desarrollo y mantenimiento de los síndromes de dolor central es incierto y, por ende, tema de discusión actual⁶. La actividad continua de los tractos espinotalámicos residuales intactos («generadores espinales del dolor») parece disparar alteraciones en la actividad talámica⁷. La hiperexcitabilidad neuronal espinal puede deberse a un aumento en la liberación de glutamato, a la sobrepoblación de los canales de sodio, a la activación de células gliales secundaria a la inflamación y/o a la pérdida de las vías de modulación descendentes⁸.

El advenimiento de la estimulación medular fue inspirado en la teoría de la compuerta propuesta por Melzac y Wall, en la cual la activación de fibras gruesas de bajo umbral inhiben (cierran la compuerta) a la transmisión de la información nociceptiva por las fibras delgadas de alto umbral⁹. Sin embargo, esta explicación única sobre el mecanismo de acción de la estimulación medular es insuficiente, ya que la estimulación medular no es efectiva frente al dolor nociceptivo. Varios otros mecanismos de acción han sido propuestos e incluyen: a) activación antidrómica de las columnas dorsales causando inhibición de la transmisión segmentaria y supresión de la hiperexcitabilidad de la neurona de amplio

rango^{10,11}; b) inhibición de la transmisión neuroexcitatoria (glutamato y aspartato)¹²; c) promoción de la neurotransmisión GABAérgica¹³, y d) activación supraespinal de las asas de modulación que afectan la transmisión rostral¹⁴. La estimulación medular puede, pues, ser una alternativa terapéutica apropiada para el manejo del dolor neuropático intratable en pacientes con astas dorsales intactas.

Muchos clínicos alegan que la estimulación medular es una terapia invasiva y costosa, cuya complejidad técnica, eficacia menos que ideal y tasas de efectos adversos y complicaciones no justifican su uso. Aunque existe una tendencia creciente hacia la medicina basada en la evidencia, la carencia de evidencia no debe ser vista como ausencia de efecto. Aun cuando los tratamientos convencionales como la psicología y la fisioterapia tienen una enormidad de datos científicos que sustentan su impacto positivo en el tratamiento de los pacientes con dolor crónico, siendo ampliamente recomendados¹⁵, deberían ser utilizados como adyuvantes en el abordaje terapéutico multimodal, ya que por sí solos no muestran eficacia suficiente para tratar a pacientes con dolor severo¹⁶. La estimulación medular ha demostrado ser una alternativa costo-efectiva comparada con modalidades convencionales, especialmente en cuadros intratables de dolor neuropático como el síndrome de espalda fallida y el síndrome complejo regional doloroso tipo I^{17,18}. Su uso temprano puede, en efecto, resultar en una mayor eficacia terapéutica¹⁹.

En conclusión, la propiocepción normal en las extremidades inferiores en nuestra paciente nos hizo suponer que las vías del dolor habían sido independientemente lesionadas, mientras que las astas dorsales se mantenían intactas. Nuestro caso clínico claramente demuestra que la estimulación medular es una alternativa viable para el tratamiento del dolor neuropático central después de una lesión medular parcial.

Financiación

Ninguna

Conflicto de intereses

Los autores declaran no tener ningún conflicto de intereses.

REFERENCIAS

1. Cioni B, Meglio M, Pentimalli L, Visocchi M. Spinal cord treatment of paraplegic pain. *J Neurosurg*. 1995;82:35-9.
2. Eisenberg E, Brecker C. Lumbar spinal cord stimulation for cervical-originated central pain: A case report. *Pain*. 2002;100:299-301.
3. Lee MG, Choi SS, Lee MK, Kong MH, Lee IO, Oh HR. Thoracic spinal cord stimulation for neuropathic pain after spinal meningioma removal: A case report. *Clin J Pain*. 2009;25:167-9.
4. Siddall PJ, McClelland JM, Rutkowski SB, Cousins MJ. A longitudinal study of the prevalence and characteristics of pain in the first 5 years following spinal cord injury. *Pain*. 2003;10:249-57.
5. Seki T, Fehlings MG. Mechanistic insights into posttraumatic syringomyelia based on a novel in vivo animal model. Laboratory investigation. *J Neurosurg Spine*. 2008;8:365-75.

6. Finnerup NB, Jensen TS. Spinal cord injury pain: Mechanisms and treatment. *Eur J Neurol*. 2004;11:73-82.
7. Wasner G, Lee BB, Engel S, McLachlan E. Residual spinothalamic tract pathways predict development of central pain after spinal cord injury. *Brain*. 2008;131:2387-400.
8. Vierck CJJ, Siddall P, Yeziarski RP. Pain following spinal cord injury: Animal models and mechanistic studies. *Pain*. 2000;89:1-5.
9. Melzack R, Wall PD. Pain mechanisms: A new theory. *Science*. 1965;150:971-9.
10. Dubuisson D. Effect of dorsal-column stimulation on gelatinosa and marginal neurons of cat spinal cord. *J Neurosurg*. 1989;70:257-65.
11. Wallin J, Fiska A, Tjolsen A, Linderorth B, Hole K. Spinal cord stimulation inhibits long-term potentiation of spinal wide dynamic range neurons. *Brain Research*. 2003;973:39-43.
12. Baba H, Yoshimura M, Nishi S, Shimoji K. Synaptic responses of substantia gelatinosa neurones to dorsal column stimulation in rat spinal cord in vitro. *J Physiol*. 1994;478:87-99.
13. Meyerson BA, Linderorth B. Mechanisms of spinal cord stimulation in neuropathic pain. *Neurol Res*. 2000;22:285-92.
14. De Andres J, van Buyten JP. Neural modulation by stimulation. *Pain Practice*. 2006;6:39-45.
15. Chou R, Loeser JD, Owens DK, Rosenquist RW, Atlas SJ, Baisden J, et al. American Pain Society Low Back Pain Guideline Panel. Interventional therapies, surgery, and interdisciplinary rehabilitation for low back pain: An evidence-based clinical practice guideline from the American Pain Society. *Spine*. 2009;34:1066-77.
16. Cruccu G, Aziz TZ, Garcia-Larrea L, Hansson P, Jensen TS, Lefaucheur JP, et al. EFNS guidelines on neurostimulation therapy for neuropathic pain. *Eur J Neurol*. 2007;14:952-70.
17. Taylor RS, van Buyten JP, Buchser E. Spinal cord stimulation for complex regional pain syndrome: A systematic review of clinical effectiveness and cost effectiveness. *Eur J Pain*. 2006;10:91-101.
18. North RB, Kidd DH, Farrokhi F, Piantadosi SA. Spinal cord stimulation versus repeated lumbosacral spine surgery for chronic pain: A randomized, controlled trial. *Neurosurgery*. 2002;51:106-16.
19. Stanton-Hicks MD, Burton AW, Bruehl SP. An updated interdisciplinary clinical pathway for CRPS: Report of an Expert Panel. *Pain Practice*. 2002;2:1-16.