



# Revista Colombiana de Anestesiología

## Colombian Journal of Anesthesiology

www.revcolanest.com.co



### Reporte de caso

## Síndrome compartimental en miembros superiores por picadura de abejas: reporte de caso

Roberto Carlo Rivera Díaz<sup>a,\*</sup>, Luis Felipe Naquira Escobar<sup>b</sup>,  
Sandra Milena Martínez Ramírez<sup>c</sup> y Valentina Cifuentes Hoyos<sup>d</sup>

<sup>a</sup> Anestesiólogo, Especialista en Dolor y Cuidados Paliativos, Docente de Anestesia y Dolor, Universidad CES, Director médico Instituto Colombiano del Dolor, Medellín, Colombia

<sup>b</sup> Ortopedista, Especialista en Cirugía de Mano, docente Universidad CES, Medellín, Colombia

<sup>c</sup> Residente de tercer año de Anestesiología, Universidad CES, Medellín, Colombia

<sup>d</sup> Residente de Anestesia, Universidad CES, Medellín, Colombia

#### INFORMACIÓN DEL ARTÍCULO

##### Historia del artículo:

Recibido el 5 de diciembre de 2012

Aceptado el 14 de mayo de 2013

On-line el 7 de octubre de 2013

##### Palabras clave:

Ganglio estrellado

Analgesia epidural

Venenos de abeja

Síndromes compartimentales

Bloqueo nervioso autónomo

#### R E S U M E N

**Introducción:** El síndrome compartimental en la extremidad superior es considerado una urgencia. Puede generar necrosis y pérdida de la funcionalidad de la mano. El principal tratamiento es con fasciotomías. Sin embargo, existen posibilidades terapéuticas que pueden ayudar o evitar la cirugía, siempre y cuando exista la posibilidad rápida de realizar una fasciotomía si la terapia conservadora fracasa.

**Objetivo:** Evaluar la respuesta clínica y la seguridad al tratamiento con bloqueo del ganglio estrellado y analgesia epidural cervical en una paciente con síndrome compartimental de ambos miembros superiores.

**Métodos y materiales:** Estudio descriptivo longitudinal prospectivo tipo reporte de caso en una paciente con síndrome compartimental de ambos miembros superiores en la que se realizó un bloqueo del ganglio estrellado y analgesia epidural cervical como medida en el tratamiento de su enfermedad. Se realizó un seguimiento durante 7 días. Se evaluaron la recuperación de la sensibilidad y de la movilidad en ambas manos, la intensidad del dolor y la mejoría de la cianosis distal bilateral.

**Resultados:** La paciente evoluciona satisfactoriamente, se evidencia recuperación de la sensibilidad y movilidad en ambas manos, con adecuado control del dolor y mejoría de la cianosis distal de manera inmediata y bilateral.

**Conclusiones:** El bloqueo simpático y la analgesia epidural cervical son una alternativa terapéutica en el tratamiento integral del síndrome compartimental siempre y cuando el paciente reciba una monitorización continua de los signos de alarma y tenga la disponibilidad inmediata de un cirujano de mano para realizar fasciotomías en caso de que el tratamiento intervencionista falle.

© 2012 Sociedad Colombiana de Anestesiología y Reanimación. Publicado por Elsevier España, S.L. Todos los derechos reservados.

\* Autor para correspondencia: Carrera 78B # 51 A 25 Medellín, Colombia.

Correos electrónicos: [robertorivera@incodol.com](mailto:robertorivera@incodol.com), [robertoneuro@yahoo.com](mailto:robertoneuro@yahoo.com) (R.C. Rivera Díaz).

## Compartment syndrome of the upper limbs after bee sting: Case report

### ABSTRACT

#### Keywords:

Stellate ganglion  
Analgesia epidural  
Bee venoms  
Compartment syndromes  
Autonomic nerve block

**Introduction:** The upper limb compartment syndrome is considered an emergency. It may cause necrosis and loss of functionality of the hand. The principal treatment is fasciotomies. However, there are therapeutic possibilities that may help or avoid surgery, provided there is always the option to do a fasciotomy when conservative treatment fails.

**Objective:** To assess the clinical response and treatment safety with stellate ganglion block and cervical epidural anesthesia in a patient with compartment syndrome of both upper limbs.

**Methods and materials:** Descriptive longitudinal prospective study in a case report format, of a patient with compartment syndrome of both upper extremities that underwent a stellate ganglion block and cervical epidural anesthesia for treating her condition. The patient was followed for 7 days. The recovery of sensitivity and the mobility were assessed on both hands, in addition to pain intensity and bilateral distal cyanosis improvement.

**Results:** The patient evolved satisfactorily with evidence of recovery of sensitivity and mobility in both hands, adequate pain control and immediate and bilateral improved distal cyanosis.

**Conclusions:** Sympathetic block and epidural cervical analgesia are a treatment option for the comprehensive approach of the compartment syndrome, as long as the patient receives constant monitoring of any alarm signs and a surgeon is immediately available to do fasciotomies if the intervention therapy fails.

© 2012 Sociedad Colombiana de Anestesiología y Reanimación. Published by Elsevier España, S.L. All rights reserved.

## Introducción

El síndrome compartimental es una entidad secundaria al aumento en la presión dentro de uno o de varios compartimentos. El diagnóstico es principalmente clínico; el dolor, que aparece tempranamente y que es desproporcionado, se constituye en el principal signo de alerta<sup>1</sup>.

El síndrome compartimental agudo se observa más en pacientes menores de 35 años<sup>2</sup>, y aunque es común que este fenómeno se presente en el miembro superior secundario a fracturas o traumas, también se deben considerar causas menos frecuentes, como las no traumáticas: infecciones, discrasias sanguíneas, síndrome nefrótico, mordeduras de arañas, mordeduras de serpientes, extravasación de infusiones o medios de contraste, inyección de drogas ilícitas y compresión prolongada de la extremidad<sup>3-5</sup>. También está el riesgo de enmascarar este síndrome y hacer un diagnóstico tardío cuando el paciente está bajo los efectos de la anestesia regional, pues no va a presentar dolor<sup>6</sup>.

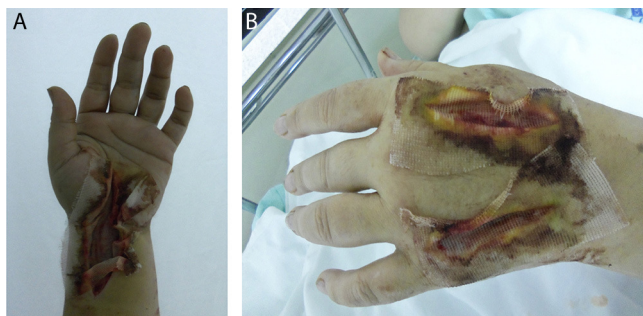
El tratamiento busca restaurar de manera temprana la microcirculación al compartimento a través de la descompresión<sup>7</sup>. Se considera urgencia quirúrgica; sin embargo, en casos seleccionados puede considerarse manejo intervencionista mediante bloqueo simpático de la extremidad, mejorando la perfusión distal y disminuyendo la presión intersticial, siempre y cuando se cuente con un grupo humano interdisciplinario que garantice la vigilancia de signos de alarma y permita una descompresión quirúrgica de urgencia<sup>8</sup>.

## Descripción del caso

En la clínica GES (Medellín, Colombia) ingresa a urgencias una paciente femenina de 51 años con diagnóstico de síndrome compartimental en miembros superiores desencadenado por picaduras de abejas que fueron inducidas en un centro de terapias alternativas para el tratamiento de un dolor crónico en las manos. Entre los signos de alarma, la paciente presenta dolor intenso, edema, zonas de hipoestesia y disestesia, cianosis en los pulpejos y limitación funcional. Recibe tratamiento inicial con esteroides y antihistamínicos intravenosos. Solicitan evaluación por el cirujano de mano y por el anestesiólogo para la realización de fasciotomías en ambos miembros superiores. La paciente es evaluada de manera conjunta por los especialistas y se decide el siguiente plan:

### Fasciotomías del miembro superior izquierdo bajo anestesia general

Previo asepsia y antisepsia de la extremidad, se realiza por la cara volar la incisión desde el tercio distal del antebrazo en línea media entre el flexor carpi radialis y palmaris longus hasta la línea de Kaplan (fig. 1). Acto seguido se realiza incisión de todo el ligamento transversal del carpo y se deja la herida en piel abierta. Luego, por la cara dorsal de la mano, se realizan dos incisiones: una entre el segundo y el tercer metacarpiano, y la otra entre el cuarto y el quinto metacarpiano. Se dejan las heridas abiertas cubiertas con vendajes estériles. Cada 48 h se programa cirugía para realizar lavado de las heridas y definir el cierre según el grado de edema. El cierre de las heridas fue el día 7.

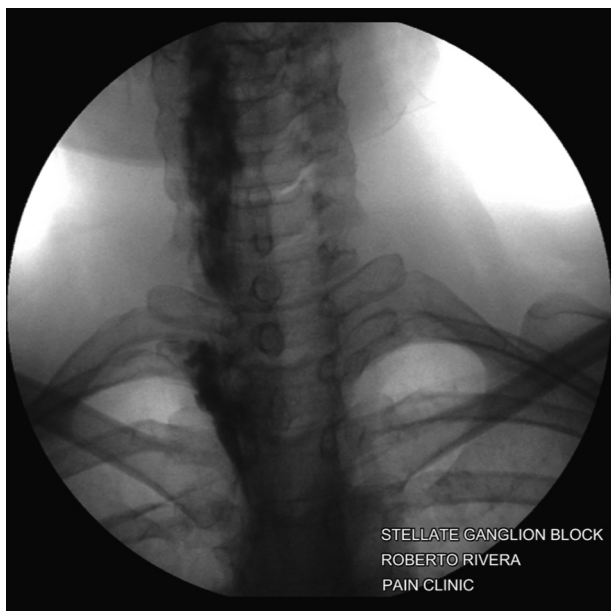


**Figura 1** – Fasciotomías realizadas en el miembro superior izquierdo. A) Cara volar. B) Cara dorsal.

Fuente: autores.

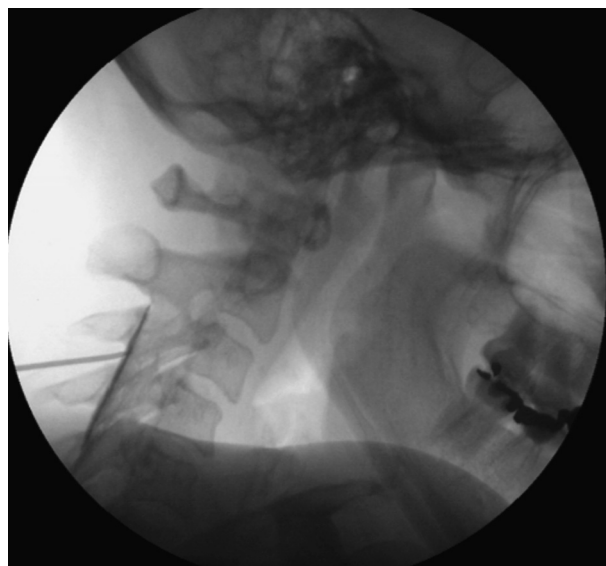
#### Terapia intervencionista guiada por fluoroscopia en el miembro superior derecho

- **Bloqueo de ganglio estrellado.** Con aguja espinal número 22 y técnica paratraqueal, se ubica apófisis transversa de C6, se confirma con medio de contraste hidrosoluble y se aplican 6 ml de levobupivacaína al 0,75% (fig. 2).
- **Catéter epidural cervical.** Con aguja epidural y con técnica de pérdida de resistencia con solución salina, se ubica espacio epidural a nivel C3-C4, se confirma con 1 ml de medio de contraste, luego se pasa catéter epidural, se deja 3 cm en el interior del espacio, se realiza prueba con 3 ml de lidocaína al 1% con 15 µg de epinefrina y es negativa; se tuneliza el catéter y se inicia infusión continua a una velocidad de 6 ml/h de una mezcla de solución salina al 0,9% con levopuivacaína a una concentración del 0,125%, para tratar el dolor de ambas extremidades y prolongar el bloqueo simpático (fig. 3).



**Figura 2** – Bloqueo del ganglio estrellado y de la cadena simpática torácica guiado por fluoroscopia, confirmado con medio de contraste.

Fuente: autores.



**Figura 3** – Epidural cervical en nivel C3 C4 confirmada con medio de contraste.

Fuente: autores.

Se realiza evaluación continua de signos de alarma las primeras 12 h y seguimiento diario durante 7 días hasta el cierre de las heridas en el lado izquierdo. La paciente evoluciona satisfactoriamente, se evidencia recuperación de la sensibilidad y movilidad en ambas manos, con adecuado control del dolor y mejoría de la cianosis distal de manera inmediata y bilateral.

#### Discusión

Los grupos musculares de las extremidades están divididos en compartimentos, formados por fuertes fascias musculares. El miembro superior tiene 15 compartimentos; de estos, el compartimento que con más frecuencia se afecta es el volar del antebrazo<sup>3</sup>.

El uso del veneno de abejas como agente terapéutico para el alivio del dolor se remonta a la época de Hipócrates. Esta técnica, conocida como apiterapia, es ampliamente utilizada en Asia, en Europa y en Sudamérica<sup>9</sup>. El efecto terapéutico se logra gracias a las propiedades antiinflamatorias del veneno de las abejas, a través de una sustancia conocida como «Mellitin», la cual se cree es 5 veces más fuerte que la cortisona. Sin embargo, actualmente no se dispone de estudios en humanos, ya que la práctica de esta técnica es potencialmente peligrosa<sup>10,11</sup>.

El diagnóstico del síndrome compartimental es clínico y las manifestaciones son conocidas como las 5 «P»: dolor (*pain*), palidez (*pallor*), disminución de pulso (*pulselessness*), parestias y dolor con la extensión pasiva del grupo muscular afectado. En estadios finales se pueden observar manifestaciones cutáneas como epidermólisis y flictenas secundarios al edema marcado dentro del compartimento<sup>12</sup>. Ocasionalmente se necesitan pruebas diagnósticas objetivas: medida de la presión dentro del compartimento, donde un valor >30 mmHg es diagnóstico. En pacientes hipotensos, la

diferencia de menos de 20 mmHg entre la presión arterial diastólica y la presión intracompartimental sugiere el síndrome<sup>12</sup>.

El manejo inicial tiene por objeto restaurar tempranamente la microcirculación al compartimento afectado a través de la descompresión quirúrgica mediante fasciotomías<sup>13</sup>.

Existen otras alternativas, como el manejo intervencionista con bloqueo simpático de la extremidad bajo visualización fluoroscópica o ecográfica, con el fin de mejorar la perfusión distal y disminuir la presión intersticial. Basados en la fisiopatología de esta entidad, y en el importante componente simpático durante su evolución, se propone la realización del bloqueo simpático como medida terapéutica en las fases iniciales del síndrome compartimental.

Históricamente el bloqueo del ganglio estrellado ha sido usado con diferentes propósitos terapéuticos, diagnósticos y pronósticos<sup>5</sup>. Es útil en la disminución del dolor mediado por el sistema nervioso simpático, logrando alivio de los síntomas gracias a la optimización de la perfusión sanguínea por el efecto vasodilatador y la mejoría de la circulación colateral, así como por su impacto en la relajación de espasmos musculares<sup>4,14</sup>. Su uso también ha sido descrito en situaciones como extravasación de medios de contraste y vasopresores en el miembro superior<sup>4,5,15</sup>, lo cual soporta la hipótesis del potencial papel del sistema nervioso simpático en la patogénesis del dolor agudo. El bloqueo simpático genera una interrupción del ciclo generador de dolor, así como la disminución del tono basal arteriolar en respuesta a un proceso inflamatorio agudo, facilitando la recuperación de la zona dolorosa y la restauración de la sensación somática<sup>5,16</sup>. Otra ventaja del bloqueo del ganglio estrellado es que facilita la evaluación en el postoperatorio temprano de la función neuromuscular al no producir bloqueo motor<sup>17</sup>.

La técnica más usada para la realización de este bloqueo bajo guía fluoroscópica es acceder por vía anterior paratraqueal, ubicando la apófisis transversa cervical más prominente (C6, conocida como tubérculo de Chaussignac) y confirmando con medio de contraste<sup>17</sup>. El éxito del bloqueo se verifica ante la presencia de síndrome de Horner ipsilateral, diferencia en la temperatura de 2 °C entre las 2 extremidades (siendo mayor en el lado bloqueado), vasodilatación del sistema venoso en el antebrazo y la mano, así como disminución o ausencia de la sudoración en la extremidad afectada<sup>4</sup>. Como todo procedimiento, este bloqueo tiene efectos adversos y riesgo de complicaciones, tales como: inyección intraarterial, administración epidural o raquídea, hematomas, neuralgia en la caja torácica, neumotórax, bloqueo del nervio frénico o del nervio laríngeo recurrente, pérdida de la actividad cardioaceleradora (con bradicardia e hipotensión secundarias), lesión del plexo braquial y disfonía.

En los últimos años el uso de ultrasonidos ha permitido la realización de este bloqueo bajo visualización directa de todas las estructuras, aumentando la seguridad<sup>18</sup>.

En la práctica clínica, la técnica comúnmente usada para identificar el espacio epidural es la técnica a ciegas con pérdida de resistencia con aire o salino; sin embargo, algunos reportes demuestran que este procedimiento a ciegas a nivel cervical tiene una posibilidad de ser fallido en el 53% de los casos, por lo cual se ha establecido que el uso de guía fluoroscópica aumenta considerablemente la certeza de su ubicación y disminuye el riesgo de complicaciones<sup>19</sup>. Asimismo, la infusión

epidural cervical continua permite controlar el dolor y prolongar el bloqueo simpático de los miembros superiores.

Existen algunos reportes de caso donde el síndrome compartimental ha sido enmascarado por un bloqueo regional, lo que no quiere decir que exista una relación de causalidad. Lo importante es que el paciente reciba información sobre signos de alarma diferentes al dolor y tenga una vigilancia más estricta por parte del grupo hospitalario.

---

## Conclusiones

En conclusión, nosotros reportamos el manejo exitoso de una mujer con diagnóstico de síndrome compartimental en los miembros superiores secundario a la picadura de abejas, donde el alto índice de sospecha de la entidad y el tratamiento temprano interdisciplinario fue fundamental. El bloqueo simpático y la analgesia epidural cervical contribuyen a la restauración del tono basal arteriolar en respuesta a un proceso inflamatorio agudo, mejorando la perfusión distal y logrando un adecuado control del dolor. Esto se constituye en una alternativa terapéutica en el tratamiento integral del síndrome compartimental, siempre y cuando el paciente reciba una monitorización continua de los signos de alarma y tenga la disponibilidad inmediata de un cirujano de mano para realizar fasciotomías si el tratamiento intervencionista no genera buenos resultados. Además, es fundamental recalcar el uso de guías imagenológicas tipo fluoroscopia o ultrasonografía en la realización de estos procedimientos, con el fin de aumentar la eficacia y disminuir las complicaciones.

---

## Financiación

La financiación de este artículo es con recursos propios y con la asesoría de la Universidad CES.

---

## Conflicto de intereses

Los autores declaran que no existe ningún conflicto de intereses.

---

## REFERENCIAS

1. Mark LP, Elizabeth AO. Acute compartment syndrome of upper extremity. *J Am Acad Orthop Surg.* 2011;19:49-58.
2. McQueen MM, Gaston P, Court-Brown CM. Acute compartment syndrome. Who is at risk? *J Bone Joint Surg Br.* 2000;82:200-3.
3. Elliott KG, Johnstone AJ. Diagnosing acute compartment syndrome. *J Bone Joint Surg Br.* 2003;85:625-32.
4. Tran DQ, Finlayson RJ. Use of stellate ganglion block to salvage an ischemic hand caused by the extravasation of vasopressors. *Reg Anesth Pain Med.* 2005;30:405-8.
5. Lee C-C, Chuang C-C, Liou J-Y, Hsieh Y-C. Successful management of contrast medium extravasation injury through stellate ganglion block and intra-arterial nitroglicerina. *Acta Anaesthesiol Taiwan.* 2011;49:116-8.
6. Davis ET, Harris A, Keene D, Porter K, Manji M. The use of regional anaesthesia in patients at risk of acute compartment syndrome. *Int J Care Injured.* 2006;37:128-33.

7. Chandraprakasam T, Kumar RA. Acute compartment syndrome of forearm and hand. *Indian J Plast Surg.* 2011;44:212.
8. Mannion S, Capdevila X. Acute compartment syndrome and the role of regional anesthesia. *Int Anesthesiol Clin.* 2010;48:85-105.
9. Kwon YB, Ham TW, Kim HW, Roh DH, Yoon SY, Han HJ, et al. Water soluble fraction (10 kDa) from bee venom reduces visceral pain behavior through spinal alpha 2 adrenergic activity in mice. *Pharmacol Biochem Behav.* 2005;80:181-7.
10. Kwon YB, Kim JH, Yoon JH, Lee JD, Han HJ, Mar WC, et al. The analgesic efficacy of bee venom acupuncture for knee osteoarthritis: A comparative study with needle acupuncture. *Am J Chin Med.* 2001;29:187-99.
11. Kwon YB, Lee JD, Lee HJ, Han HJ, Mar WC, Kang SK, et al. Bee venom injection into an acupuncture point reduces arthritis associated edema and nociceptive responses. *Pain.* 2001;90:271-80.
12. Jeffrey BF, Alexander YS. Management of forearm compartment syndrome. *Hand Clin.* 2007;23:245-54.
13. Wall CJ, Lynch J, Harris IA, Richardson MD, Brand C, Lowe AJ, et al. Clinical practice guidelines for the management of acute limb compartment syndrome following trauma. *ANZ J Surg.* 2010;80:151-6.
14. Rauck RL. Stellate ganglion block. *Techniques in Regional Anesthesia and Pain Management.* 2001;5:88-93.
15. Karnwal A, Liao W, Julka IS, Kakazu CZ. Stellate ganglion block for postoperative analgesia in patients with upper extremity orthopaedic injuries. *Anaesthesia.* 2011;66:1052-3.
16. McDonnell JG, Finnerty O, Laffey JG. Stellate ganglion blockade for analgesia following upper limb surgery. *Anaesthesia.* 2011;66:611-4.
17. Erdine S. *Interventional Pain Management, Image Guided Procedures, Sympathetic Blocks of the Head and Neck.* 2nd ed. Philadelphia: Saunders Elsevier; 2008. p. 108-26.
18. Narouze S, Vydyanathan A, Patel N. Ultrasoundguided stellate ganglion block successfully prevented esophageal puncture. *Pain Physician.* 2007;10:747-52.
19. Stojanovic MP, Vu TN, Caneris O, Slezak J, Cohen SP, Sang CN. The role of fluoroscopy in cervical epidural steroid injections: An analysis of contrast dispersal patterns. *Spine.* 2002;27:509-14.