

# Revista Colombiana de Anestesiología

## Colombian Journal of Anesthesiology

www.revcolanest.com.co



### Investigación científica y tecnológica

## Canalización venosa yugular interna: ¿qué tanta seguridad podemos llegar a ofrecer?



William F. Amaya Zuñiga<sup>a,\*</sup>, Fernando Raffán Sanabria<sup>b</sup>, Claudia Niño de Mejía<sup>c</sup>, Eduardo Hermida<sup>d</sup>, Jorge Alvarado Sánchez<sup>e</sup>, María Conchita Solórzano<sup>f</sup>, Raphael Hernando Parrado Rodríguez<sup>g</sup> y Leonardo José León Nuñez<sup>h</sup>

<sup>a</sup> Anestesiólogo Cardiovascular y de Trasplantes, Departamento de Anestesia, Hospital Universitario Fundación Santa Fe de Bogotá.

Profesor clínico, Universidad de los Andes, Bogotá, Colombia

<sup>b</sup> Anestesiólogo Intensivista y de Trasplantes, Departamento de Anestesia, Hospital Universitario Fundación Santa Fe de Bogotá. Profesor clínico, Universidad de los Andes, Universidad el Bosque. Coordinador Comité de Trasplantes y Transfusiones, Sociedad Colombiana de Anestesiología, Bogotá, Colombia

<sup>c</sup> Jefe de Sección de Neuroanestesiología. Neuroanestesióloga. Departamento de Anestesia, Hospital Universitario Fundación Santa Fe de Bogotá. Profesor clínico, Universidad de los Andes, Universidad el Bosque, Bogotá, Colombia

<sup>d</sup> Anestesiólogo Pediatra. Departamento de Anestesia, Hospital Universitario Fundación Santa Fe de Bogotá, Bogotá, Colombia

<sup>e</sup> Residente programa de Anestesia y Reanimación, Hospital Universitario Fundación Santa Fe de Bogotá, Universidad el Bosque, Bogotá, Colombia

<sup>f</sup> Interno especial en Anestesiología, Universidad de los Andes, Hospital Universitario Fundación Santa Fe de Bogotá, Bogotá, Colombia

<sup>g</sup> Interno en Anestesiología, Universidad de los Andes, Hospital Universitario Fundación Santa Fe de Bogotá, Bogotá, Colombia

<sup>h</sup> Epidemiólogo Clínico, Bogotá, Colombia

### INFORMACIÓN DEL ARTÍCULO

#### Historia del artículo:

Recibido el 17 de diciembre de 2012

Aceptado el 29 de septiembre de 2014

On-line el 20 de noviembre de 2014

#### Palabras clave:

Ultrasonografía

Catéteres

Seguridad del Paciente

Cateterismo Venoso Central

Anestesia

### R E S U M E N

**Introducción:** La canulación venosa central por técnica de reparos anatómicos presenta complicaciones mecánicas entre en el 5-19% de los casos. Por tal motivo se han modificado e implementado técnicas buscando disminuir los riesgos para el paciente. La introducción de la ultrasonografía en la práctica clínica, y más recientemente en la colocación de catéteres venosos centrales, ha disminuido la incidencia de complicaciones.

**Objetivo:** Evaluar la aplicación clínica del algoritmo «Adecuada inserción de catéteres venosos yugulares internos guiados por ultrasonografía».

**Metodología:** Estudio descriptivo prospectivo de serie de casos. Se seleccionaron pacientes mayores de 18 años de edad, con el consentimiento informado completamente diligenciado. Los criterios de exclusión fueron pacientes con masas, alteraciones anatómicas o infecciones en el sitio de punción, trastornos de coagulación (índice normalizado internacional  $\geq 2,0$  y conteo plaquetario  $\leq 50.000$ ). La canulación venosa central fue realizada con técnica ultrasonográfica considerando las recomendaciones de seguridad que se tienen en el departamento de anestesia del Hospital Universitario Fundación Santa Fe de Bogotá (HUFSEB). Los ajustes y la validación del algoritmo guía se realizaron según el consenso de expertos en procedimientos invasivos y ultrasonografía. Se realizó análisis descriptivo univariado,

\* Autor para correspondencia: Cll 119 # 7 -75 Departamento de Anestesiología. Fundación Santa Fe de Bogotá. Bogotá DC - Colombia.

Correo electrónico: [Williamf.amayaz@yahoo.es](mailto:Williamf.amayaz@yahoo.es) (W.F. Amaya Zuñiga).

<http://dx.doi.org/10.1016/j.rca.2014.09.005>

0120-3347/© 2012 Sociedad Colombiana de Anestesiología y Reanimación. Publicado por Elsevier España, S.L.U. Todos los derechos reservados.

y la eficacia fue determinada por el número de punciones necesarias para una adecuada canulación vascular y la incidencia de complicaciones.

**Resultados:** La serie de casos fue de 38 pacientes, con una edad promedio de 62 años. En el 97,4% de los casos el paso fue realizado en el primer intento. En un paciente se evidenció desplazamiento inadecuado de la guía, por lo que fue necesario repetir la punción. En 2 pacientes (5,2%) se presentó punción de la pared posterior del vaso, sin que esto se hubiese correlacionado con presencia de lesión vascular arterial o neumotórax.

**Conclusiones:** La implementación del algoritmo guía permitió una alta tasa de éxito en el primer intento y la prevención de complicaciones potenciales, mejorando los estándares operacionales, brindando una mayor calidad en el cuidado y la atención de los pacientes.

© 2012 Sociedad Colombiana de Anestesiología y Reanimación. Publicado por Elsevier España, S.L.U. Todos los derechos reservados.

## Internal jugular vein cannulation: How much safety can we offer?

### A B S T R A C T

#### Keywords:

Ultrasonography  
Catheters  
Patient Safety  
Catheterization, Central Venous  
Anesthesia

**Introduction:** Central venous catheterization, performed by the anatomical landmark technique, has a mechanical complication rate between 5% and 19%. This technique has been modified and new approaches have been implemented aiming to improve patient safety. With the introduction of ultrasonography in the clinical practice, and recently in central venous catheter insertion, the rate of complications has dropped over time.

**Objective:** To measure the clinical application of the algorithm "Successful ultrasound-guided internal jugular vein cannulation".

**Methods:** A descriptive, prospective, case series study. Patients over 18 years of age were selected, and the informed consent documentation was filled out appropriately. Patients with masses, anatomical abnormalities, insertion site infections and coagulopathy (international normalized ratio  $\geq 2.0$ , platelet count  $\leq 50.000$ ) were excluded. Central venous cannulation was performed under ultrasound guidance in accordance with safety recommendations from the Anaesthesia Department of the Fundación Santa Fe de Bogotá University Hospital (HUFSEB). Adjustment and validation of the algorithm was done according to an expert consensus in our department. A descriptive univariate analysis was conducted, and efficacy was determined on the basis of the number of attempts to achieve successful venous cannulation, and the incidence of complications.

**Results:** This series included 38 patients with a mean age of 62 years. In 97.4% of the cases, successful venous cannulation was achieved on the first attempt. Guidewire displacement was observed in one case, requiring a second attempt. The posterior jugular vein wall was punctured in two patients (5.2%), with no associated arterial vascular injury or pneumothorax.

**Conclusions:** This algorithm resulted in a high rate of successful first attempts and the prevention of potential complications, improving operational standards and healthcare quality for the patients.

© 2012 Sociedad Colombiana de Anestesiología y Reanimación. Published by Elsevier España, S.L.U. All rights reserved.

## Introducción

A partir de la técnica diseñada por el doctor Seldinger<sup>1</sup> y la descripción de English et al.<sup>2</sup> de canulación venosa yugular interna por punción percutánea, se han desarrollado e implementado estrategias buscando un adecuado posicionamiento y confirmación endovascular, disminuyendo la incidencia de complicaciones que representan en la mayoría de los casos una morbilidad significativa e incluso la muerte.

La técnica clásica de reparos anatómicos (*Landmark technique*) está basada en la presunción de la ubicación de los vasos del cuello al identificar estructuras anatómicas externas, considerándose una técnica a ciegas. A pesar de ser una técnica ampliamente usada e inherente a nuestra práctica médica, en el año 2003 en Estados Unidos se reportaron tasas de complicaciones mecánicas entre 5 a 19%. Estas se han relacionado con: la experiencia del operador, el grupo poblacional (niños, ancianos), consideraciones anatómicas (pacientes obesos, variantes anatómicas, trombosis), comorbilidades (coagulopatías, enfisema), número de intentos por

operador, cirugía previa en cuello y antecedente de punciones fallidas<sup>3-11</sup>.

Con la introducción de la ultrasonografía en la práctica clínica para la colocación de catéteres venosos centrales se ha logrado disminuir la incidencia de complicaciones, optimizando el tiempo de colocación y el número de intentos de punción. A pesar de una mayor seguridad y facilidad, esta técnica no está exenta de eventos adversos<sup>3,4,10</sup>. Lo anterior ha promovido la creación de guías de manejo y protocolos, buscado la estandarización de procedimientos cada vez más precisos y con menor número de complicaciones relacionadas<sup>3,4,12,13</sup>.

Entidades como *The Agency for Healthcare Research and Quality* y el *National Institute for Clinical Excellence* recomendaron el uso de ultrasonografía para la colocación de catéteres venosos centrales como una de las prácticas enfocadas en mejorar la seguridad y el cuidado de los pacientes<sup>14,15</sup>. Algunos autores han llegado a considerar la ultrasonografía como una técnica de amplia difusión, sin limitación exclusiva al campo de radiología, favoreciendo considerablemente otras especialidades<sup>3,16</sup>.

En el Departamento de Anestesiología del Hospital Universitario Fundación Santa Fe de Bogotá (HUFSEB) se ha logrado optimizar el entrenamiento en habilidades y destrezas, fortaleciendo su desarrollo operacional, por lo cual la realización de este estudio tuvo como objetivo evaluar la aplicación clínica de un algoritmo guía de canulación vascular diseñado en la institución, basándose en la evidencia que ha demostrado los mejores resultados y menor tasa de complicaciones.

## Metodología

Estudio descriptivo prospectivo de serie de casos. El protocolo fue presentado al comité de ética institucional y al departamento de anestesia del HUFSEB, quienes lo aprobaron. La población sujeto de investigación fueron pacientes, quienes para la realización de procedimientos quirúrgicos electivos o emergentes requerían monitoría de presión venosa central invasiva.

Los criterios de inclusión fueron: pacientes mayores de 18 años de edad con consentimiento informado completamente diligenciado. Los criterios de exclusión fueron: pacientes con masas, alteraciones anatómicas o infecciones en sitio de punción y trastornos de coagulación (índice normalizado internacional [INR]  $\geq 2,0$  y conteo plaquetario  $\leq 50.000$ ).

Se realizó un consenso de expertos en procedimientos invasivos y ultrasonografía del cuerpo médico del Departamento de Anestesia, diseñando un algoritmo guía para la canulación venosa central con técnica ultrasonográfica (fig. 1). Los ajustes y la validación de este procedimiento se realizaron de acuerdo a las recomendaciones de seguridad y guías de manejo del HUFSEB.

El proceso de recolección de datos se realizó mediante el formulario diseñado para este propósito. El análisis fue univariado, describiendo proporciones y medidas de tendencia central, utilizando el programa SPSS 19<sup>®</sup>.

## Algoritmo «Adecuada inserción de catéteres venosos yugulares internos guiados por ultrasonografía»

### 1. Posición del paciente y lateralidad del catéter

Se recomienda la posición de Trendelenburg, la cabeza en dirección neutra o con la menor rotación contralateral posible<sup>17,18</sup>. El operador se posiciona a la cabecera del paciente con el equipo de ultrasonografía en el lado ipsilateral de la zona a puncionar. En estudios previos se ha encontrado un aumento de la sobreposición vascular en relación con el grado de rotación cefálica contralateral<sup>19-22</sup> (fig. 2). Wang y colaboradores reportaron una importante disminución del margen de seguridad, con aumento de la sobreposición vascular hasta un 72% cuando se realiza una rotación de 90°. Estos datos han servido como parte de la explicación del mecanismo de lesión vascular arterial durante la punción.

La muesca del transductor permite orientar la lateralidad de la imagen tomada del paciente y su correspondiente representación en la pantalla del ecógrafo. Al identificar la muesca (fig. 3A) se busca la imagen en la pantalla del ecógrafo (en nuestro caso un punto verde); esta servirá de guía del lado obtenido y su representación esquemática en la pantalla (fig. 3B).

La ubicación correcta del transductor permite identificar las estructuras anatómicamente, facilitando la adecuada valoración de los anillos traqueales y estructuras vasculares (fig. 4), disminuyendo la posibilidad de error durante la punción.

### 2. Barrido ecográfico modo bidimensional (2D)

La diferenciación vascular inicial se realiza en modo bidimensional, con lo cual se establecen las características entre el vaso venoso y arterial. Se recomienda realizar una valoración en eje corto, eje largo y eje oblicuo (tabla 1), buscando identificar la relación anatómica de las estructuras y la presencia de trombos o masas que puedan interferir con la canulación vascular.

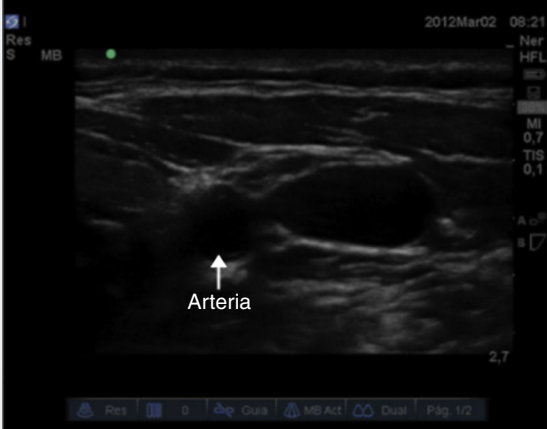
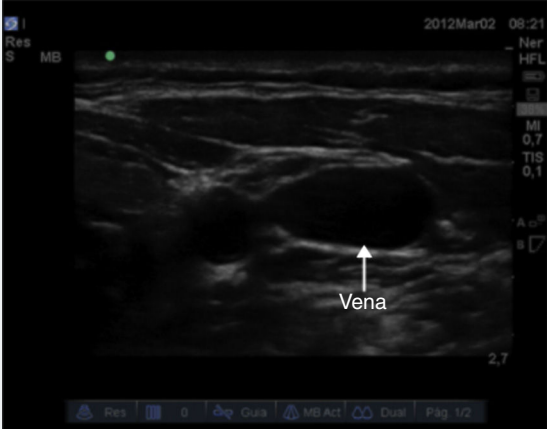
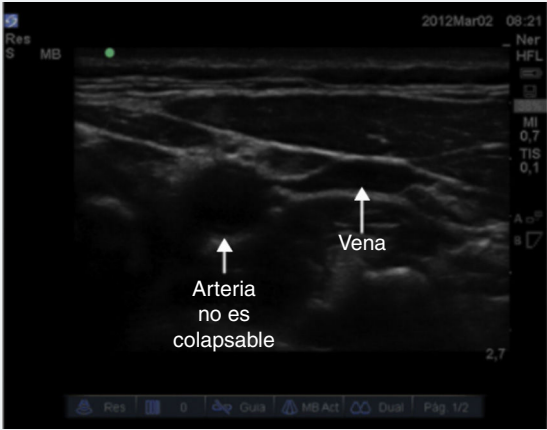
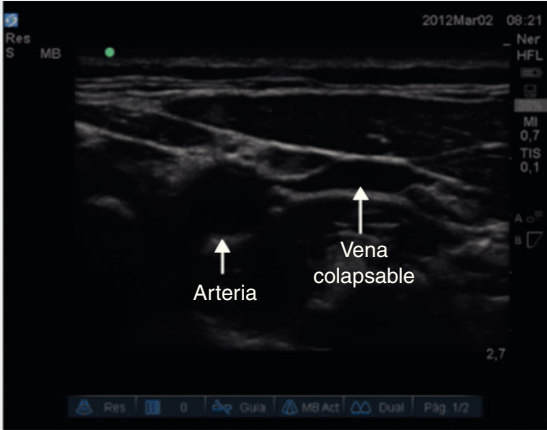
### 3. Valoración doppler color y doppler pulsado

Previo a realizar estas valoraciones es importante conocer la programación del equipo. Para nuestro caso, el modo doppler color se configura el tipo de color que identificará el flujo que se aproxima y el que se aleja del transductor (fig. 5).

Para la valoración en modo doppler pulsado se consideró un ángulo de incidencia de 30 a 60 grados. Se deben buscar ángulos inferiores a 60 grados para evitar errores por estimación de la velocidad<sup>23</sup>.

Al determinar la dirección y la velocidad del flujo de la masa globular con la valoración doppler color y doppler pulsado se complementa de forma importante el proceso de identificación vascular venosa y arterial. Teniendo un ángulo de valoración con respecto a la piel entre 30-60 grados y con dirección caudal, se valora el doppler color. La imagen obtenida identificará un flujo en color rojo correspondiente a la sangre que se aproxima al transductor, es decir, el flujo sanguíneo proveniente del corazón. El flujo visualizado en color

**Tabla 1 – Diferencias de las características entre el vaso de venoso y el arterial**

Característica	Vaso arterial	Vaso venoso
Forma. Visualización en eje corto	Esférica, vaso de pequeño calibre 	Elíptica, vaso de gran calibre 
Grosor de paredes. Visualización en eje corto	Paredes gruesas, puede identificarse calcio y ateromas según la edad del paciente	Paredes delgadas
Compresión/colapso. Visualización en eje corto y eje largo	Poco compresible 	Fácilmente compresible 
Modificación con maniobra de Valsalva. Visualización en eje corto y eje largo	Sin cambios significativos	Aumenta el tamaño del vaso y disminuye la compresibilidad

Fuente: autores.

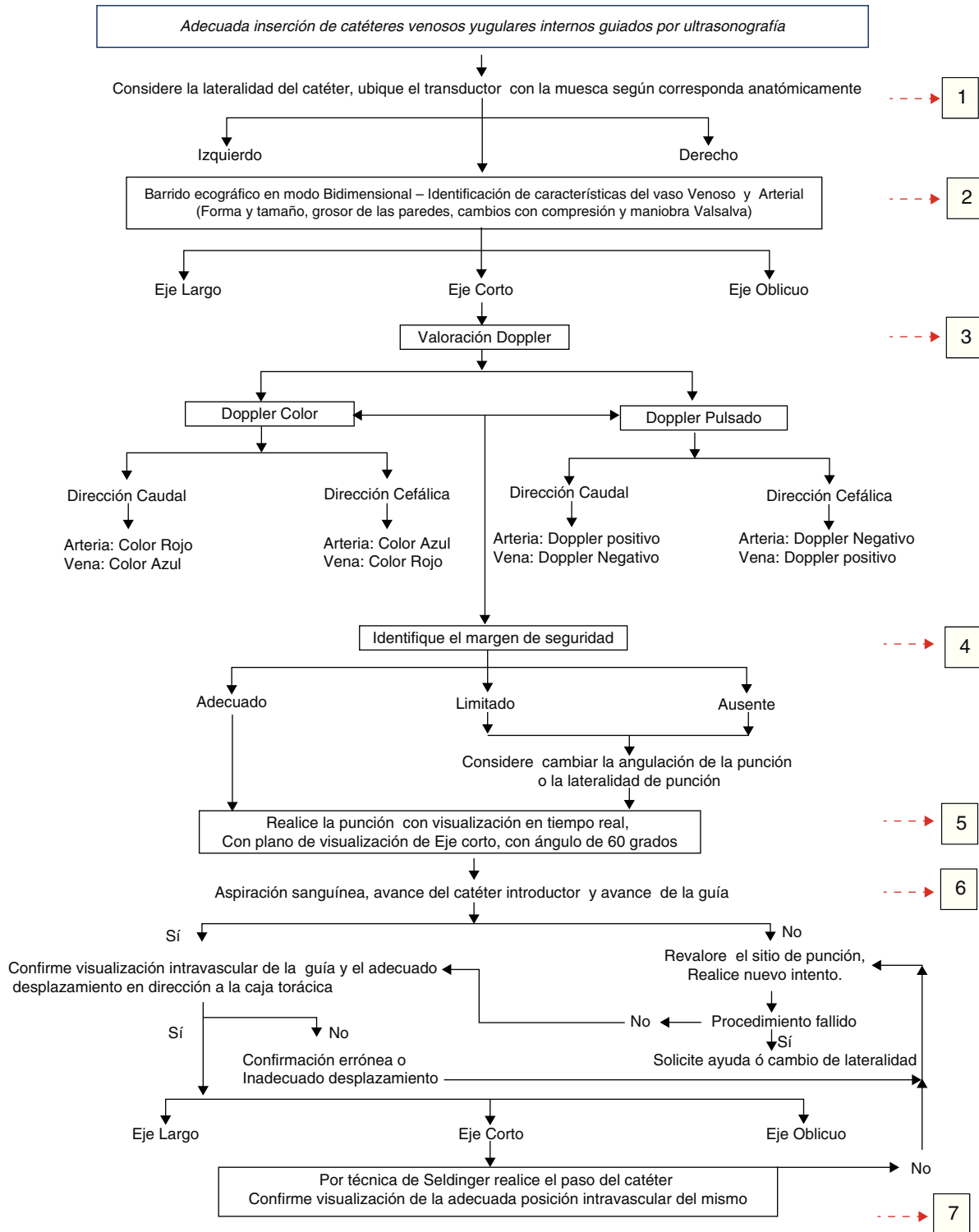


Figura 1 – Algoritmo de canulación venosa.

Fuente: autores.

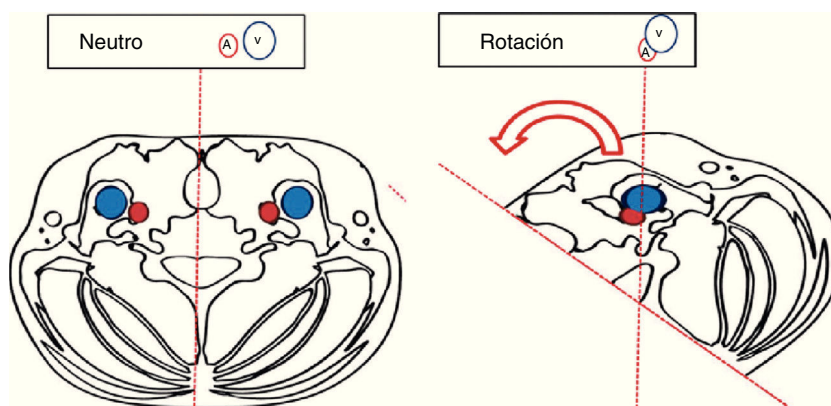
azul corresponde a la sangre que se aleja del transductor, en este caso el flujo sanguíneo que viene del cerebro y terminará en el corazón (fig. 6).

En este mismo punto, si cambiamos el ángulo de valoración con dirección cefálica (120-150°) visualizamos un flujo de color rojo, el cual corresponde a la sangre proveniente

del cerebro. El flujo en color azul corresponderá a la sangre arterial, que proviene del corazón y llegará hasta el cerebro (fig. 7).

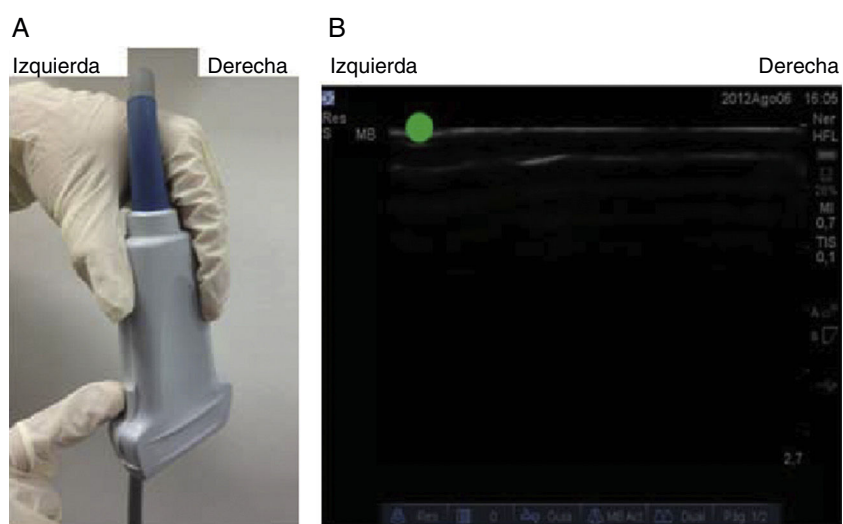
Tan pronto sea determinada la dirección del flujo, es importante conocer la velocidad a la cual se desplaza. Al realizar la valoración del vaso arterial con dirección caudal, el modo





**Figura 2 – Efecto de la rotación cefálica en la sobreposición vascular.**

Fuente: autores.

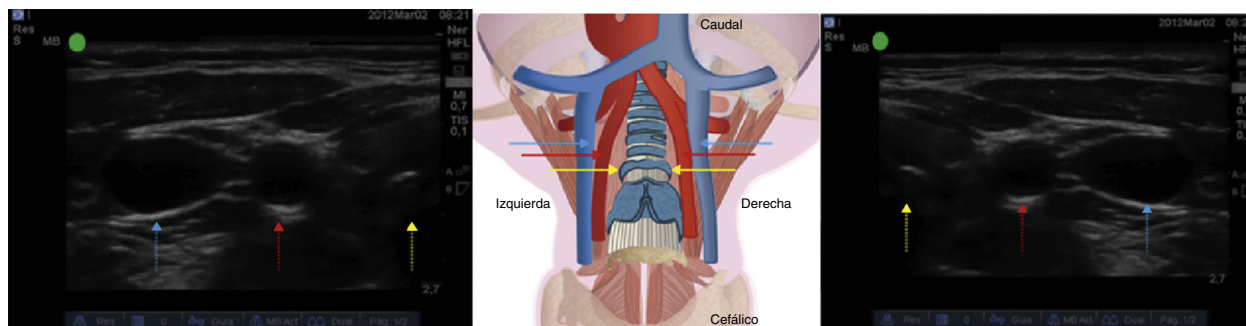


**Figura 3 – A) Identificación externa de la muesca del transductor. B) Representación esquemática de la muesca en el ecógrafo. Véase en la parte superior izquierda de la pantalla del ecógrafo la muesca (punto verde).**

Fuente: autores.

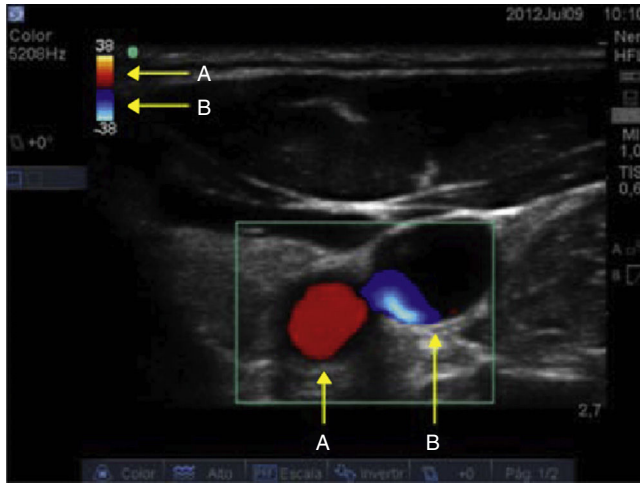
doppler pulsado registrará una onda positiva de alta velocidad (fig. 8A). Si comparativamente valoramos el flujo venoso, obtendremos una onda negativa y de menor velocidad (fig. 8B). Al cambiar la dirección de valoración de los vasos hacia

cefálico, se estará invirtiendo la dirección de visualización de las ondas, tendiendo una onda negativa para el vaso arterial y una onda positiva para el vaso venoso, manteniendo sus velocidades.



**Figura 4 – Valoración ecográfica de las estructuras vasculares. Véase la tráquea (flecha amarilla), seguida de la arteria carótida común (flecha roja) y posteriormente de la vena yugular interna (flecha azul). Lado izquierdo: se posicionan el ecógrafo con la muesca hacia lateral. Lado derecho: se posiciona el ecógrafo con la muesca hacia medial.**

Fuente: autores.



**Figura 5** – Configuración del modo doppler color. El color rojo (punto A) corresponde al flujo que se aproxima al transductor. El color azul (punto B) determinará el flujo que se aleja.

Fuente: autores.

**4. Identificación del margen de seguridad**

En eje corto se ha descrito un «margen de seguridad» (*margin of safety*), definido como la distancia del punto medio de la

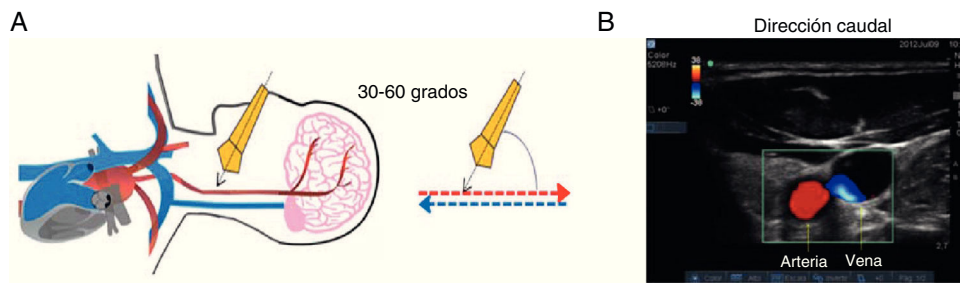
vena yugular interna y el borde lateral de la arteria carótida, identificando la sobreposición de la vena yugular en relación a la arteria carótida<sup>3</sup>. Este margen debe ser tenido en cuenta para disminuir la posibilidad de lesión arterial<sup>24</sup> (fig. 9).

Si existe un margen de seguridad pequeño o ausente, es necesario cambiar la angulación de incidencia durante la punción (fig. 10). Si se considera técnicamente difícil cambiar el ángulo, el operador debe determinar la necesidad de cambiar la lateralidad del catéter. La vena yugular interna es un vaso de baja presión, fácilmente compresible, lo cual genera la posibilidad de realizar punciones transfixiantes de la pared posterior durante su avance<sup>25</sup>. Con esto se asegura de no someter al paciente a intentos con riesgo potencial de lesión vascular arterial.

**5. Punción con visualización en tiempo real**

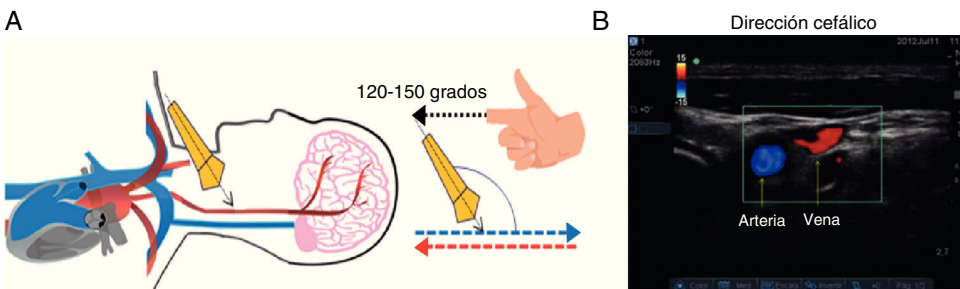
Al realizar una compresión externa en el sitio de punción con el capuchón de la aguja, el operador analiza el trayecto y la dirección potencial de la aguja de punción. En la pantalla se determina la profundidad a la cual se debe estar obteniendo el retorno venoso, evitando punciones muy profundas con posibilidad de lesión de tejidos, e incluso neumotórax.

Las estrategias diseñadas para la canulación han considerado realizar la punción con visualización ultrasonográfica continua (tiempo real), en eje corto, con un ángulo de 60°<sup>26,27</sup>. Al ser realizada en tiempo real se puede visualizar constantemente la punta de la aguja, su dirección y profundidad,



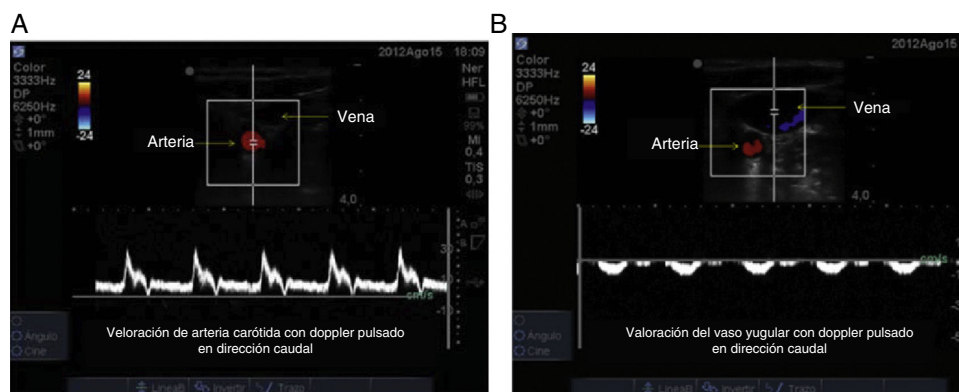
**Figura 6** – Valoración ecográfica doppler color con dirección caudal. A) Véase el ángulo de incidencia de 30-60 grados entre el eje del transductor y los vasos del cuello. B) El flujo que se aproxima corresponde al arterial, y su color de visualización es rojo. El flujo en color azul corresponde a la sangre que se dirige al corazón, es decir, el flujo venoso.

Fuente: autores.



**Figura 7** – Valoración ecográfica doppler color con dirección cefálica. A) Se cambia el ángulo de incidencia de 120-150 grados entre el eje del transductor y los vasos del cuello. B) En este caso, el flujo que se aproxima corresponde al retorno venoso cerebral, y su color de visualización es rojo. El flujo en color azul corresponde a la sangre que se dirige al cerebro, es decir, el flujo arterial.

Fuente: autores.



**Figura 8 – Valoración ecográfica doppler pulsado. A) Vaso arterial; la masa globular se acerca al transductor generando un espectro positivo de alta velocidad (en este caso 30 cm/s). B) Vaso venoso; se visualiza un espectro negativo de baja velocidad (en este caso –10 cm/s) correspondiente al flujo de masa globular que se aleja del transductor.**

Fuente: autores.

evitando la punción de la pared posterior del vaso o incluso la pérdida del adecuado trayecto, identificando tempranamente errores y buscando de forma rápida su corrección<sup>28,29</sup>. Esto se complementa con la visualización de la aguja en el eje largo, con lo cual se brinda un mayor margen de seguridad para el paciente.

#### 6. Avance del catéter

Tan pronto se evidencia la aguja intravascular y se obtiene adecuado retorno venoso, se desliza el catéter introductor y posteriormente la guía. Se considera usar la técnica de catéter introductor o *catheter over the needle technique*. El avance de la guía debe ser fácil, sin limitación, y su introducción hasta un máximo de 15 cm. Con la visualización en eje oblicuo y teniendo en cuenta la muesca se determinará el desplazamiento lineal de la guía en dirección a la caja torácica, excluyendo la presencia de disección intraluminal, falsos trayectos o dobleces que pudieran interferir con el posterior avance del catéter<sup>30</sup>. La valoración se complementa con la visualización del eje corto y del eje largo (fig. 11).

En caso de no lograrlo, se debe revalorar el proceso y realizar un nuevo intento. Si persiste la imposibilidad de la canulación se debe solicitar ayuda de otro operador. Si se logra adecuado retorno venoso pero inadecuado avance de la guía, se debe

considerar la posibilidad de cambio en la lateralidad de la zona de punción, por la presencia potencial de trombos venosos.

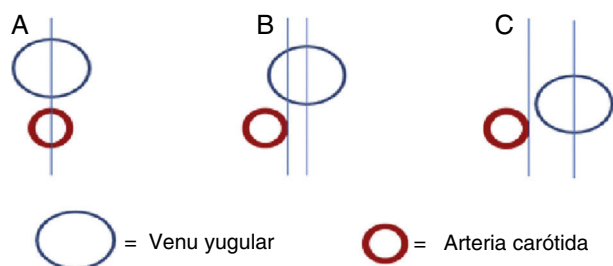
Durante el avance de la guía se debe evitar la presencia de arritmias; generar ectopias en algunos casos se ha asociado a morbilidad<sup>31</sup>. La evidencia no ha sido suficiente para evaluar la eficacia de ubicación intravascular con el uso de electrocardiografía continua, pero también reconoce la relación de ectopias de complejo angosto y la presencia de la guía intravascular<sup>4,32,33</sup>.

#### 7. Confirmación de la posición del catéter

El avance del catéter venoso central se realiza según la técnica de Seldinger, y posteriormente se confirma su adecuado posicionamiento (fig. 12). En caso de no lograrlo, se revalorará nuevamente el proceso y se continúa con el paso 6.

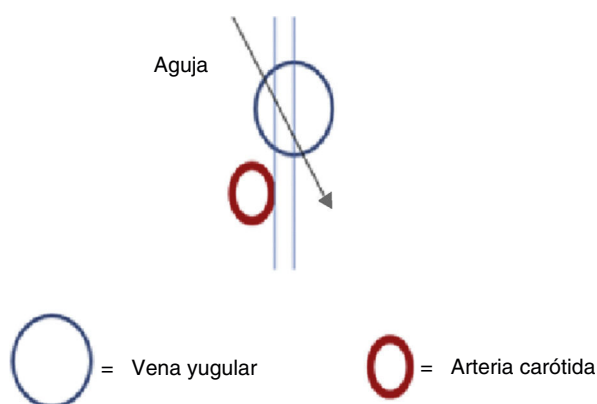
### Resultados

Esta serie de casos incluyó 38 pacientes con una edad promedio de 61 años (rango entre 24 a 88 años), de los cuales el 81,6%



**Figura 9 – Margen de seguridad. A) Sobreposición vascular venosa y arterial; no existe margen de seguridad posible. B) Margen de seguridad pequeño. C) Amplio margen de seguridad.**

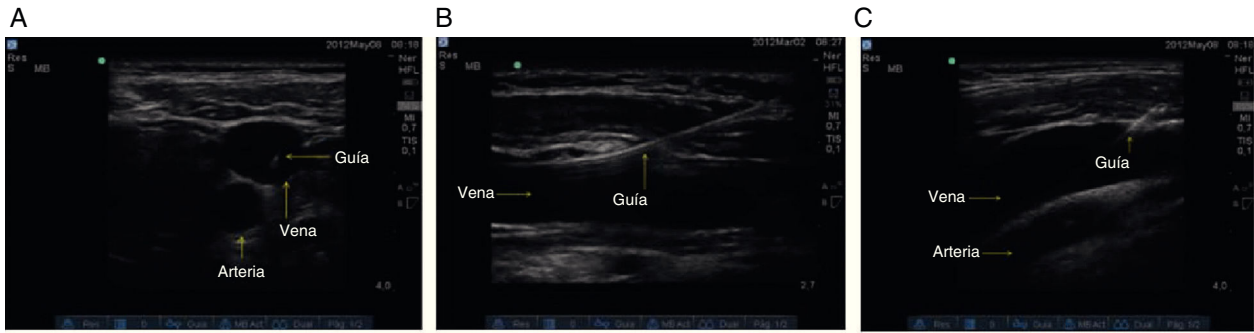
Fuente: autores.



**Figura 10 – Modificación de la dirección de la aguja (flecha negra). Se busca evitar la pared lateral arterial, disminuyendo la probabilidad de lesión vascular.**

Fuente: autores.





**Figura 11 – Confirmación del adecuado posicionamiento de la guía metálica intravascular (flecha). A) Eje corto. B) Eje largo. C) Eje oblicuo.**

Fuente: autores.

eran hombres. La lateralidad de la zona de punción fue preferiblemente derecha (89,5% de los casos), atribuida a la ubicación habitual de punción para catéteres centrales en salas de cirugía. En el 97,4% de los casos el paso del catéter requirió punción única. En el paciente que requirió 2 punciones se evidenció durante la comprobación del avance de la guía un desplazamiento inadecuado tomando dirección cefálica, por lo cual se decidió repetir la punción (tabla 2).

En 2 casos (5,2% de pacientes) se evidenció punción de la pared posterior del vaso sin que esto se hubiese correlacionado con presencia de hematomas o infección. No se evidenciaron complicaciones como neumotórax, embolismo aéreo, lesión nerviosa, hematoma o infección. El 100% de los casos fue realizado de modo operador asistido, al realizar supervisión del tutor encargado del médico residente o médico interno de cada caso.

**Discusión**

A pesar de las grandes ventajas reportadas por la literatura mundial, Girard y Schectman<sup>34</sup> estudiaron en 2005 el uso de ultrasonografía como guía de canulación vascular en un hospital universitario de tercer nivel. Entre los resultados observaron que solo el 15% de los médicos usaban guía ecográfica en más del 60% de los intentos de canulación vascular central, demostrando un uso relativamente infrecuente pese a la evidencia a su favor.

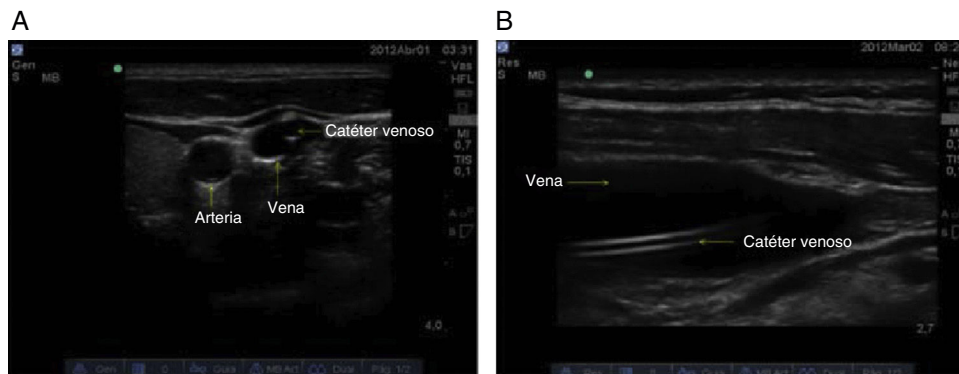
**Tabla 2 – Caracterización de las variables evaluadas (demográficas y clínicas)**

Pacientes	38
Edad, años X (DE)	61,8(13,9)
Sexo (%)	
Hombre	81,6
Mujer	18,4
Lateralidad de inserción del catéter (%)	
Derecho	89,5
Izquierdo	10,5
Número de punciones (%)	
Única punción	97,4
Dos punciones	2,6
Complicaciones (%)	
Neumotórax	0
Lesión nerviosa	0
Hematoma	0
Infección	0
Punción transfixiante	5,2

Fuente: autores.

Nota: X: promedio; DE: desviación estándar.

Los excelentes resultados publicados a nivel mundial sobre el uso de la ultrasonografía como guía de canulación vascular central, junto con el estudio de Raffán y Guerrero<sup>35</sup>, han llevado en nuestra práctica laboral al diseño de diferentes



**Figura 12 – Confirmación del adecuado posicionamiento del catéter. A) Eje corto. B) Eje largo.**

Fuente: autores.

estrategias buscando mejorar la técnica de accesos vasculares centrales guiados por ultrasonografía; estrategias que aumentan la posibilidad de éxito y disminuyen el riesgo para el paciente.

La tasa de canulación en el primer intento fue del 97,4%, similar al resultado de Chittoodan et al.<sup>26</sup> en el año 2011, y del 98% con punción en eje corto. En esta serie de casos se consideró el uso y la visualización de los diferentes planos de aproximación, logrando aumentar la tasa de éxito y disminuir complicaciones como punciones carótideas reportadas con punciones en eje largo<sup>26</sup>.

La aplicación del algoritmo de canulación venosa central resultó ser una herramienta útil para realizar este procedimiento de manera sistematizada, previniendo así complicaciones descritas por otros autores. A pesar de presentar punción de la pared posterior en 2 pacientes (5,2%), el manejo de un adecuado ángulo de incidencia reduce la posibilidad de punción arterial carótidea, a la vez que la visualización en tiempo real limita un avance demasiado profundo de la aguja, reduciendo la posibilidad de presentar neumotórax.

La confirmación de la lateralidad en el desplazamiento de la guía metálica favorece una identificación temprana de inadecuados avances o malposiciones del catéter, permitiendo una rápida reubicación del mismo.

Con respecto al uso rutinario de ultrasonografía como guía en la inserción de catéteres subclavios, no hay suficiente soporte en la literatura que demuestre un beneficio o reducción de posibilidad de daño al paciente<sup>3-5,10</sup>. Recientemente Fragou et al.<sup>36</sup> publicaron un estudio a favor del uso de ultrasonografía en tiempo real. Considerando la falta de estudios conclusivos, no se incluyeron estos procedimientos en el algoritmo. Es importante reconocer que los procedimientos realizados recientemente son de forma dinámica o en tiempo real, con mejores resultados sobre la técnica de identificación de reparos ultrasonográficos o técnica estática.

## Conclusión

La aplicación del «Algoritmo: Adecuada inserción de catéteres venosos yugulares internos guiados por ultrasonografía» puede ser una medida efectiva para la prevención de complicaciones potenciales, permitiendo ajustes a la técnica en tiempo real, mejorando los estándares operacionales y brindando una mayor calidad en el cuidado y atención de los pacientes.

## Consideraciones

En la literatura existen propuestas interesantes en cuanto a los abordajes y técnicas de punción. En nuestra práctica clínica, y basado en los mejores reportes, se están revisando los más convenientes para su aplicación institucional<sup>36,37</sup>.

## Conflicto de intereses

No reportamos ningún conflicto de intereses.

## REFERENCIAS

1. Seldinger SI. Catheter replacement of the needle in percutaneous arteriography: A new technique. *Acta Radiologica [Old Series]*. 1953;39:368-76.
2. English ICW, Frew RM, Pigott JFG, Zaky M. Percutaneous cannulation of the internal jugular vein. *Thorax*. 1969;24:496-7.
3. Troianos CA, Hartman GS, Glas KE, Skubas NJ, Eberhardt RT, Walker JD, et al. Guidelines for performing ultrasound guided vascular cannulation: Recommendations of the American Society of Echocardiography and the Society of Cardiovascular Anesthesiologists. *J Am Soc Echocardiogr*. 2011;24:1291-318.
4. Rupp SM, Apfelbaum JL, Blitt C, Caplan RA, Connis RT, Domino KB, et al. Practice guidelines for central venous access: A report by the American Society of Anesthesiologists Task Force on Central Venous Access. *American Society of Anesthesiologists Task Force on Central Venous Access. Anesthesiology*. 2012;116:539-73.
5. Hind D, Calvert N, McWilliams R, Davidson A, Paisley S, Beverly C, et al. Ultrasonic locating devices for central venous cannulation: Meta-analysis. *BMJ*. 2003;327:361.
6. Keenan SP. Use of ultrasound to place central lines. *J Crit Care*. 2002;17:126-37.
7. Randolph AG, Cook DJ, Gonzales CA, Pribble CG. Ultrasound guidance for placement of central venous catheters: A meta-analysis of the literature. *Crit Care Med*. 1996;24:2053-8.
8. Feller-Kopman D. Ultrasound-guided internal jugular access: A proposed standardized approach and implications for training and practice. *Chest*. 2007;132:302-9.
9. McGee DC, Gould MK. Preventing complications of central venous catheterization. *N Engl J Med*. 2003;348:1123-33.
10. Mansfield PF, Hohn DC, Fornage BD, Gregurich MA, Ota DM. Complications and failures of subclavian-vein catheterization. *N Engl J Med*. 1994;331:1735-8.
11. Kusminsky RE. Complications of central venous catheterization. *J Am Coll Surg*. 2007;204:681-96.
12. Ortega R, Song M, Hansen CJ, Barash P. Ultrasound-guided internal jugular vein cannulation. *N Engl J Med*. 2010;362:e57.
13. Raffán F, Garcia MT, Celis E, Chaves A, Ramirez F, Diaz J. Algoritmo de práctica clínica basado en la evidencia para el uso de ultrasonido en la colocación de catéteres venosos centrales. *Rev Colomb Anestesiología*. 2005;33:51-8.
14. Rothschild JM. Evidence Report/Technology Assessment Number 43: Making Health Care Safer: A Critical Analysis of Patient Safety Practices. US Department of Health and Human Services Publication 01-E058, 2001.
15. National Institute for Clinical Excellence. Guidance on the Use of Ultrasound Locating Devices for Central Venous Catheters (NICE technology appraisal, No. 49). London: NICE; 2002.
16. Barsuk JH, McGaghie WC, Cohen ER, O'Leary KJ, Wayne D. Simulation-based mastery learning reduces complications during central venous catheter insertion in a medical intensive care unit. *Crit Care Med*. 2009;37:2697-701.
17. Fragou M, Gravvanis A, Dimitriou V, Papalois A, Kouraklis G, Saranteas T. Real-time ultrasound-guided subclavian vein cannulation versus the landmark method in critical care patients: A prospective randomized study. *Crit Care Med*. 2011;39:1607-12.
18. Troianos CA, Jobs DR, Ellison N. Ultrasound-guided cannulation of the internal jugular vein. A prospective, randomized study. *Anesth Analg*. 1991;72:823-6.
19. Parry G. Trendelenburg position, head elevation and a midline position optimize right internal jugular vein diameter. *Can J Anaesth*. 2004;51:379-81.
20. Troianos CA, Kuwik RJ, Pasqual JR, Lim AJ, Odasso DP. Internal jugular vein and carotid artery anatomic relation as

- determined by ultrasonography. *Anesthesiology*. 1996;85:43-8.
21. Sulek CA, Gravenstein N, Blackshear R, Weiss L. Head rotation during internal jugular vein cannulation and the risk of carotid artery puncture. *Anesth Analg*. 1996;82:125-8.
  22. Lieberman JA, Williams KA, Rosenberg AL. Optimal head rotation for internal jugular vein cannulation when relying on external landmarks. *Anesth Analg*. 2004;99:982-8.
  23. Wang R, Snoey ER, Clements RC, Hern HG, Price D. Effect of head rotation on vascular anatomy of the neck: An ultrasound study. *J Emerg Med*. 2006;31:283-6.
  24. Schäberle W. Ultrasonography in vascular diagnosis. A therapy-oriented textbook atlas. Chap. 1. Fundamental principles. Second Edition. Springer; 2011. p. 11-27.
  25. Turba UC, Uflacker R, Hannegan C, Selby JB. Anatomic relationship of the internal jugular vein and the common carotid artery applied to percutaneous transjugular procedures. *Cardiovasc Intervent Radiol*. 2005;28:303-6.
  26. Blaivas M, Adhikari S. An unseen danger: Frequency of posterior vessel wall penetration by needles during attempts to place internal jugular vein central catheters using ultrasound guidance. *Crit Care Med*. 2009;37:2345-9.
  27. Chittoodan S, Breen D, O'Donnell B, Iohom G. Long versus short axis ultrasound guided approach for internal jugular vein cannulation: A prospective randomised controlled trial. *Med Ultrason*. 2011;13:21-5.
  28. Blaivas M, Brannam L, Fernandez E. Short-axis versus long-axis approaches for teaching ultrasound-guided vascular access on a new inanimate model. *Acad Emerg Med*. 2003;10:1307-11.
  29. Augoustides JG, Horak J, Ochroch AE, Vernick WJ, Gambone AJ, Weiner J, et al. A randomized controlled clinical trial of real-time needle-guided ultrasound for internal jugular venous cannulation in a large university anesthesia department. *J Cardiothorac Vasc Anesth*. 2005;19:310-5.
  30. Rabindranath KS, Kumar E, Shail R, Vaux E. Use of real-time ultrasound guidance for the placement of hemodialysis catheters: A systematic review and meta-analysis of randomized controlled trials. *Am J Kidney Dis*. 2011;58:964-70.
  31. Gillman LM, Blaivas M, Lord J, al-Kadi A, Kirkpatrick AW. Ultrasound confirmation of guidewire position may eliminate accidental arterial dilatation during central venous cannulation. *Scand J Trauma Resusc Emerg Med*. 2010;18:39.
  32. Bhutta ST, Culp WC. Evaluation and management of central venous access complications. *Tech Vasc Interv Radiol*. 2011;14:217-24.
  33. Lee JH, Bahk JH, Ryu HG, Jung CW, Jeon Y. Comparison of the bedside central venous catheter placement techniques: Landmark vs electrocardiogram guidance. *Br J Anaesth*. 2009;102:662-6.
  34. Jeon Y, Ryu HG, Yoon SZ, Kim JH, Bahk JH. Transesophageal echocardiographic evaluation of ECG-guided central venous catheter placement. *Can J Anaesth*. 2006;53:978-83.
  35. Girard TD, Schectman JM. Ultrasound guidance during central venous catheterization: A survey of use by house staff physicians. *J Crit Care*. 2005;20:224-9.
  36. Raffán F, Guerrero C. La canalización de la vena yugular interna guiada por ultrasonografía en pacientes sometidos a trasplante hepático. *Rev Colomb Anestesiología*. 2001;29:295-300.
  37. Dilisio R, Mittnacht AJ. The "medial-oblique" approach to ultrasound-guided central venous cannulation-maximize the view, minimize the risk. *J Cardiothorac Vasc Anesth*. 2012;26:982-4.