



Revista Colombiana de Anestesiología

Colombian Journal of Anesthesiology

www.revcolanest.com.co



Reporte de caso

Intubación nasotraqueal con laringoscopio óptico Airtraq® en 2 casos de braquiterapia oral



Miguel Castañeda Pascual^{a,b,*}, Eva Turumbay Ramírez^a, Alejandro Bilbao Ares^a, Juan P. Jimeno García^a, Mikel Batllori Gastón^a y Esther Hijosa Basarte^a

^a Servicio de Anestesiología, Reanimación y Terapia del Dolor, Complejo Hospitalario de Navarra, Pamplona, España

^b Revisor de Revista Española de Anestesiología y Reanimación (REDAR) y de la Revista Colombiana de Anestesiología (RCA)

INFORMACIÓN DEL ARTÍCULO

Historia del artículo:

Recibido el 31 de julio de 2014

Aceptado el 30 de diciembre de 2014

On-line el 25 de febrero de 2015

Palabras clave:

Intubación
Intratraqueal
Braquiterapia
Manejo de la vía aérea
Dispositivos ópticos
Cirugía bucal

Keywords:

Intubation
Intratracheal
Brachytherapy

R E S U M E N

La intubación nasotraqueal suele ser el abordaje electivo de la vía aérea en cirugías orales y maxilofaciales, permitiendo así un campo quirúrgico libre. Se trata de una técnica de intubación poco habitual con alto índice de éxito. Sin embargo, no está exenta de dificultades y complicaciones en ciertos grupos de pacientes, como aquellos con tumoraciones orales, faciales o cervicales.

El laringoscopio Airtraq® (Prodol Meditec, Vizcaya, España) es un dispositivo óptico que facilita la intubación traqueal mediante la visualización indirecta de las cuerdas vocales, sin necesidad de conseguir la alineación de los ejes oral, faríngeo y laríngeo. Ha demostrado su utilidad en diferentes escenarios de vía aérea difícil (VAD). Existe una versión del mismo diseñada para asistir en la técnica de intubación nasal.

Presentamos 2 casos de tratamiento con braquiterapia oral, catalogados de VAD, cuya intubación nasotraqueal en paciente despierto fue realizada de forma exitosa mediante el laringoscopio óptico Airtraq.

© 2015 Sociedad Colombiana de Anestesiología y Reanimación. Publicado por Elsevier España, S.L.U. Este es un artículo Open Access bajo la licencia CC BY-NC-ND (<http://creativecommons.org/licenses/by-nc-nd/4.0/>).

Awake nasotracheal intubation with Airtraq® optical laryngoscope in two cases of oral brachytherapy

A B S T R A C T

Nasotracheal intubation is usually the selected airway approach for oral and maxillofacial surgery to enable a free surgical field. It is an unusual intubation technique with a high success rate. However, it is not free from difficulties and complications in certain groups of patients, like those with oral, facial or cervical tumors.

Véase contenido relacionado en DOI:

<http://dx.doi.org/10.1016/j.rcae.2015.01.002>.

* Autor para correspondencia. Calle Irúnlarrea, 3. 31008 Pamplona (Navarra), España.

Correo electrónico: mcastapas@hotmail.com (M. Castañeda Pascual).

<http://dx.doi.org/10.1016/j.rca.2014.12.003>

0120-3347/© 2015 Sociedad Colombiana de Anestesiología y Reanimación. Publicado por Elsevier España, S.L.U. Este es un artículo Open Access bajo la licencia CC BY-NC-ND (<http://creativecommons.org/licenses/by-nc-nd/4.0/>).

Airway management
Optical Devices
Oral surgery

The Airtraq® laryngoscope (Prodol Meditec, Vizcaya, Spain) is an optical device that facilitates tracheal intubation through the indirect visualization of the vocal cords, avoiding the need to align the oral, pharyngeal and laryngeal axis. It has shown to be useful in various difficult airway (DA) scenarios. There is a version of the device to assist with the nasal intubation technique.

Two oral brachytherapy treatment cases classified as DA are discussed; the nasotracheal intubation of the patient awake was successful using the Airtraq optical laryngoscope.

© 2015 Sociedad Colombiana de Anestesiología y Reanimación. Published by Elsevier España, S.L.U. This is an open access article under the CC BY-NC-ND license (<http://creativecommons.org/licenses/by-nc-nd/4.0/>).

Introducción

El tratamiento de las neoplasias orales comprende distintos abordajes terapéuticos. En los últimos años se han desarrollado técnicas de braquiterapia que, mediante la radiación localizada con regímenes de alta tasa de dosis, han logrado excelentes índices de remisión local, minimizando los efectos adversos derivados de un tratamiento más extenso.

La intubación nasal suele ser el manejo electivo de la vía aérea en cirugías orales y maxilofaciales. Se trata de una técnica de intubación menos frecuente, con alto índice de éxito, que no está exenta de dificultades y complicaciones en ciertos grupos de pacientes, como aquellos con procesos oncológicos en la región oral, maxilofacial o cervical o con tratamiento radioterápico previo sobre dichas zonas.

Los nuevos dispositivos ópticos para el manejo de la vía aérea van ampliando progresivamente sus indicaciones en distintos escenarios de vía aérea difícil (VAD), tanto prevista como imprevista. Aun así, son dispositivos relativamente poco empleados para la intubación nasal.

Casos

Caso 1

Varón de 70 años, bebedor de más de 100 g de alcohol al día, diagnosticado de recidiva de neoplasia de lengua. Hace 4 años, y con el diagnóstico de carcinoma epidermoide lingual, fue intervenido (hemiglosectomía izquierda) sin tratamiento adyuvante. El paciente presentó una recidiva que afectaba al remanente lingual, llegando al suelo de la boca. Fue tratado con radioterapia externa y posteriormente se indica braquiterapia intersticial con un esquema de 16 Gy en 4 fracciones.

Exploración de la vía aérea: Mallampati III, apertura bucal de 3 cm, obesidad (IMC: 33 kg/m²), roncadador, distancia tiromentoniana (DTM) > 6 cm, distancia esternomentoniana (DEM) > 12 cm, test de la mordida del labio superior (TMLS) III, cuello radiado. Membrana cricotiroides de difícil palpación.

Se decide intubación nasotraqueal en paciente despierto con laringoscopia Airtraq® (Prodol Meditec, Vizcaya, España). En caso de fracaso, el plan alternativo era la intubación con videoscopia aScope-2 (Ambu A/S, Ballerup, Denmark) en paciente despierto mediante abordaje nasal. La anestesia de la vía aérea superior se realiza mediante la colocación en ambas narinas de lentinas empapadas con tetracaína al 1%

con vasoconstrictor (adrenalina 1:10.000) 3 cc en cada narina, pulverizaciones en base de lengua de lidocaína 2% (hasta 5 cc) mediante el atomizador MADgic (LMA Inc, San Diego, CA, EE. UU.) y nebulización de lidocaína al 4%. El paciente fue sedado con midazolam intravenoso (2 mg) y remifentanilo en perfusión continua (0,1 µg·kg⁻¹·min⁻¹).

Tras comprobar una buena tolerancia a la introducción oral del Airtraq, se insertó por la narina derecha un tubo nasal de PVC preformado de 6,5 mm de diámetro interno (DI) (Portex-Smiths Medical, St.Paul, MN, EE. UU.) que fue avanzado hasta ser visualizado por el dispositivo óptico. Fue guiado sin incidencias hasta la región glótica. Una vez el tubo pasó a la luz traqueal, el paciente presentó un fuerte episodio de tos que imposibilitó la visión con Airtraq, sin llegar a desplazar el tubo endotraqueal (TET) fuera de su posición intratraqueal. Se comprobó la correcta salida de CO₂ espirado y se indujo anestesia general.

Caso 2

Varón de 69 años, fumador de 30 cigarrillos/día, con recidiva de carcinoma epidermoide en suelo de boca. Había sido tratado 27 años atrás con quimioterapia, consiguiéndose una remisión completa del cuadro. Tras la presente recidiva, fue intervenido (resección de la lesión en suelo de boca + vaciamiento ganglionar supraomohioideo izquierdo) y siguió un régimen de radioterapia externa adyuvante. Posteriormente se programó para completar el tratamiento con braquiterapia de alta tasa de dosis (6 fracciones de 3 Gy).

La exploración de la vía aérea arrojó los siguientes datos: Mallampati III, DTM > 6 cm, DEM > 12 cm, TMLS III, apertura bucal de 3 cm y correcta extensión cervical. Cuello radiado y con cicatriz quirúrgica en región cervical y mentoniana izquierda. Se palpa membrana cricotiroides.

Debido a sus antecedentes y a los requerimientos quirúrgicos, se decide intubación en paciente despierto mediante abordaje nasal. El paciente fue sedado siguiendo el mismo esquema que el caso anterior. Tras preparar ambas narinas con una mezcla de anestésico local y vasoconstrictor, y anestesiar igualmente la base de lengua, oro e hipofaringe, se introdujo un TET de Fastrach (LMA Inc, San Diego, CA, EE. UU.) desechable por la narina derecha, que fue guiado sin problemas mediante la introducción oral de un laringoscopia óptico Airtraq para intubación nasal hasta situarlo frente a la escotadura interarritenoidea. Mediante el atomizador laríngeo MADgic, y bajo la visión proporcionada por Airtraq, se

realizó una última instilación de anestésico local (2 cc de lidocaína 2%) a nivel de las cuerdas vocales e introito glótico. Tras 2 min, el TET fue avanzado hasta su posición intratraqueal sin resistencia y con excelente tolerancia por parte del paciente.

Discusión

El concepto de VAD incluye la dificultad en la laringoscopia, en la intubación y en la ventilación manual¹. La incidencia de una intubación fallida, entendida como la imposibilidad de colocar un TET, es del 0,05% en la población general, entre 0,15-0,3% en la obstétrica, pudiendo llegar a un 20% en pacientes con tumoraciones maxilofaciales y de la esfera ORL.

El tratamiento de los procesos oncológicos orales y maxilofaciales sigue una terapia multimodal. Carcinomas orales en estadios precoces (T1 y T2) suelen mostrar una excelente respuesta en cuanto a control local de la enfermedad después de cirugía o braquiterapia intersticial de alta tasa de dosis. Esta consiste en un régimen de radiación local con altas dosis en muy pocas sesiones, y su principal ventaja es la ausencia de efectos adversos o una menor intensidad de los mismos. Si tras cirugía el paciente aún presenta bordes positivos, es subsidiario de radioterapia externa de la zona afectada, con los consiguientes efectos secundarios (xerostomía, mucositis, disfagia, necrosis, fibrosis, etc.)². En otras ocasiones, como en los 2 pacientes presentados, al tratarse de recidivas locales, la braquiterapia figura como tratamiento complementario final a la radioterapia externa.

Para la realización de estas técnicas de braquiterapia oral es necesaria la colocación intraoral de unas agujas que atraviesan el territorio afectado para posteriormente, mediante sondas externas, conectarse a la fuente de radiación (fig. 1). Es evidente que se precisa anestesia general con intubación nasotraqueal en dichos procedimientos para facilitar el trabajo de oncólogos radioterapeutas y cirujanos maxilofaciales.

Habitualmente, la intubación nasal se lleva a cabo mediante laringoscopia directa con laringoscopio convencional de Macintosh y la introducción de pinzas de Magill para guiar el tubo nasal preformado hacia la tráquea³. Cuando nos hallamos ante una VAD conocida que precisa abordaje nasal, el *gold standard* para la intubación endotraqueal sigue siendo el empleo del fibroscopio flexible con el paciente despierto. Diversos dispositivos ópticos, tras exhibir excelentes resultados en la intubación nasal en pacientes sin predictores de VAD^{4,5}, han demostrado igualmente ser una alternativa válida al fibroscopio en casos de VAD^{3,6,7}. Su éxito en la resolución de dichas situaciones, así como su cómodo transporte y manejo, su menor coste y su fácil aprendizaje, los convierten en herramientas que paulatinamente van suplantando al fibroscopio flexible cuando este no está disponible o no se domina su técnica. A día de hoy, es muy común la intubación endotraqueal empleando dispositivos ópticos con el paciente despierto: una correcta anestesia local de la vía aérea superior, una leve sedación y una apertura bucal que permita la introducción del dispositivo (18 mm en caso del Airtraq) son los requisitos exigidos para realizar dicha técnica de intubación.

Ambas técnicas, intubación fibroasistida e intubación con videolaringoscopia, no son excluyentes: el conocimiento de ambos dispositivos puede conducirnos a su uso simultáneo y

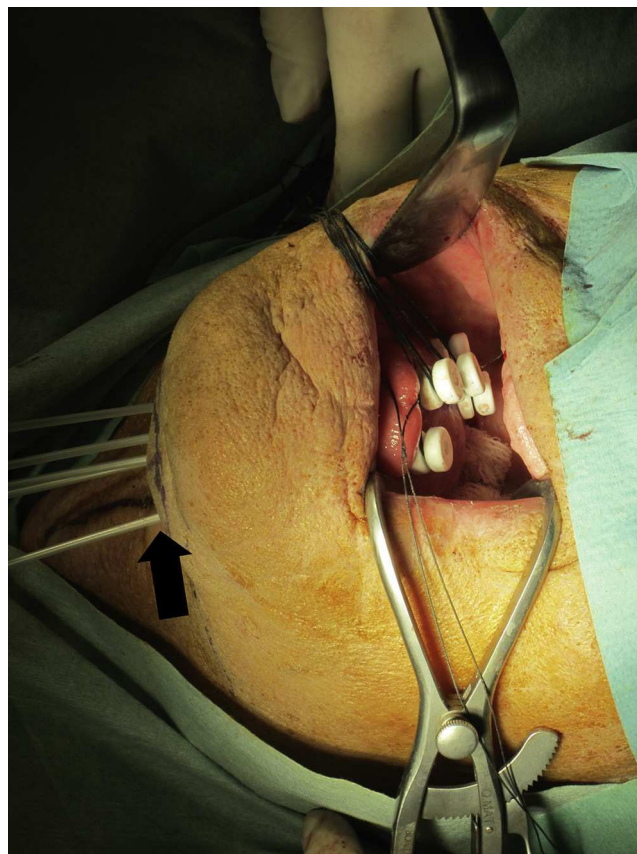


Figura 1 – Colocación de agujas de braquiterapia en el remanente lingual. Su extremo distal emerge por la región submentoniana (flecha). Paciente del caso 1.

Fuente: autores.

combinado para lograr intubaciones en escenarios complejos, incluso con el paciente despierto. Existen trabajos que describen el empleo del laringoscopio óptico Airtraq para, por una parte, proporcionar una visión adecuada para anestesiarse la vía aérea mediante la técnica *spray-as-you-go*, y por otra, facilitar una intubación con fibroscopio flexible tras intentos de intubación fallidos^{8,9}.

De este modo, se va apreciando un cambio en la manera de enfrentarse a la VAD por parte de los anestesiólogos, y una mayor tranquilidad para abordarla con nuevas herramientas más seguras y al alcance de todos. Son muchas las sociedades científicas que, poco a poco, van aceptando e introduciendo los dispositivos ópticos en sus algoritmos de manejo de la VAD¹.

El laringoscopio Airtraq es un dispositivo óptico rígido y desechable que, mediante un juego de lentes y espejos, facilita la visualización glótica de forma indirecta. Ha demostrado su utilidad en diferentes escenarios de VAD, tanto en pacientes despiertos como anestesiados, y tanto en personal experto en el manejo de la vía aérea como en aquellos menos familiarizados y personal paramédico¹⁰. Existe una versión del mismo ligeramente modificada para facilitar la técnica de intubación nasotraqueal: la carencia de canal lateral y la forma anatómica de su pala permiten guiar al TET hacia la glotis, y posibilita la introducción oral de elementos accesorios si fueran necesarios¹¹. En intubación nasal, y comparado con

la técnica clásica mediante laringoscopia Macintosh, Airtraq proporciona unas condiciones de intubación más favorables: menos tiempo empleado en dichas maniobras, menor número de intentos, mínimos cambios hemodinámicos durante la intubación, visión glótica óptima, menor necesidad de maniobras de ayuda externas y menor utilización de las pinzas de Magill para orientar el TET^{5,12}.

En nuestro primer caso, optamos por el Airtraq como dispositivo de intubación al no tener disponible un fibroscopio flexible en ese momento, y porque el paciente presentaba una distancia interincisiva que permitía su introducción. Logramos una buena tolerancia en su inserción oral con una aceptable visión, pero al no haber anestesiado la mucosa traqueal, el estímulo del paso del TET provocó un acceso tusígeno importante.

Si bien es cierto que se han reportado casos de intubaciones en pacientes despiertos con la única anestesia proporcionada por partículas nebulizadas de anestésico local, el depósito de este en la mucosa traqueal suele ser mínimo, ya que disminuye con la distancia y puede no ser lo suficientemente eficaz para permitir la tolerancia de esta maniobra por parte del paciente, ni para atenuar la respuesta hemodinámica provocada. Este aspecto fue corregido en el segundo caso mediante la pulverización de anestésico en la entrada traqueal, facilitada y bajo visión de Airtraq, evitando así la incomodidad de una anestesia tópica transtraqueal¹³.

Igualmente, en el primer caso optamos por un TET nasal preformado siguiendo la rutina de las intubaciones nasales ordinarias, sin pensar en el fracaso de intubación con dicho TET u otras complicaciones (recordemos que la introducción del fibroscopio flexible a través de un TET nasal preformado suele ser muy dificultosa). En el segundo caso, y con el fibroscopio flexible disponible como herramienta de rescate, escogimos un TET reforzado de Fastrach, pensando en la introducción del fibroscopio en caso de que la técnica con Airtraq no fuera exitosa.

Conclusión

En nuestra opinión, el laringoscopia óptica Airtraq representa una alternativa útil y segura frente a la laringoscopia directa y el fibroscopio flexible en la intubación nasotraqueal en pacientes con VAD conocida, y más concretamente para la realización de procedimientos quirúrgicos de braquiterapia oral.

Responsabilidades éticas

Protección de personas y animales. Los autores declaran que los procedimientos seguidos se conformaron a las normas éticas del comité de experimentación humana responsable y de acuerdo con la Asociación Médica Mundial y la Declaración de Helsinki.

Confidencialidad de los datos. Los autores declaran que han seguido los protocolos de su centro de trabajo sobre la publicación de datos de pacientes.

Derecho a la privacidad y consentimiento informado. Los autores han obtenido el consentimiento informado de los pacientes y/o sujetos referidos en el artículo. Este documento obra en poder del autor de correspondencia.

Financiamiento

Los autores no recibieron patrocinio para llevar a cabo este artículo.

Conflicto de intereses

Ninguno.

BIBLIOGRAFÍA

1. Practice guidelines for management of the difficult airway. An update report by the American Society of Anesthesiologists Task Force on management of the difficult airway. *Anesthesiology*. 2013;118:251-70.
2. Guinot JL, Santos M, Tortajada MI, Carrascosa M, Estellés E, Vendrell JB, et al. Efficacy of high-dose-rate interstitial brachytherapy in patients with oral tongue carcinoma. *Brachytherapy*. 2010;9:227-34.
3. Gómez Ríos MA, Nieto Serradilla L. Use of the Airtraq optical laryngoscope for nasotracheal intubation in predicted difficult management in oral surgery. *Can J Anesth*. 2010;57:1136-7.
4. Puchner W, Drabauer L, Kern K, Mayer C, Bierbaumer J, Rehak PH. Indirect versus direct laryngoscopy for routine nasotracheal intubation. *J Clin Anesth*. 2011;23:280-5.
5. Hirabayasi Y, Seo N. Airtraq laryngoscope has an advantage over Macintosh laryngoscope for nasotracheal intubation by novice laryngoscopists. *J Anesth*. 2009;23:172-3.
6. Asai T. Pentax-AWS videolaryngoscope for awake nasal intubation in patients with unstable necks. *Br J Anaesth*. 2010;104:108-11.
7. Jones PM, Armstrong KP, Armstrong PM, Cherry RA, Harle CC, Hoogstra J, et al. A comparison of Glidescope videolaryngoscopy to direct laryngoscopy for nasotracheal intubation. *Anesth Analg*. 2008;107:144-8.
8. Yuan YJ, Xue FS, Liao X, Liu JH, Wang Q. Facilitated combined use of an Airtraq optical laryngoscope and a fiberoptic bronchoscope in patients with difficult airway. *Can J Anesth*. 2011;58:584-5.
9. Xue F. Comments on comparison of the combined Airtraq laryngoscope and a fiberoptic bronchoscope with the Airtraq alone for tracheal intubation. *J Anesth*. 2011;25:465-6.
10. Lu Y, Jiang H, Zhu YS. Airtraq laryngoscope versus conventional Macintosh laryngoscope: A systematic review and meta-analysis. *Anaesthesia*. 2011;66:1160-7.
11. Xue FS, Liao X, Yuan YJ, Liu JH, Wang Q. Nasotracheal intubation using the Airtraq optical laryngoscope in patients with a difficult airway. *Can J Anesth*. 2011;58:406-8.
12. Mont St, Biesler G, Pfortner I, Mohr R, Groeben CH. Easy and difficult nasal intubation: A randomised comparison of Macintosh vs Airtraq laryngoscopes. *Anaesthesia*. 2012;67:132-8.
13. Xue FS, Cheng Y, Li RP. Awake intubation with video laryngoscope and fiberoptic bronchoscope in difficult airway patients. *Anesthesiology*. 2013;118:462-3.