



Revista Colombiana de Anestesiología

Colombian Journal of Anesthesiology

www.revcolanest.com.co



Revisión

Bloqueo axilar guiado por ultrasonido y neuroestimulador



Luz María Lopera-Velásquez^{a,*} y Carlos Restrepo-Garcés^{b,c}

^a Departamento de Anestesia y Medicina Perioperatoria, University of Western Ontario, London, Ontario, Canadá

^b Clínica de Alivio del Dolor, Departamento de Cirugía e Imagenología, Hospital Pablo Tobón Uribe, Medellín, Colombia

^c Unidad de Alivio del Dolor y Departamento de Anestesiología, Clínica Las Américas, Medellín, Colombia

INFORMACIÓN DEL ARTÍCULO

Historia del artículo:

Recibido el 17 de julio de 2014

Aceptado el 26 de octubre de 2015

On-line el 22 de diciembre de 2015

Palabras clave:

Ultrasonografía

Ultrasonido

Anestesia de conducción

Bloqueo nervioso

Analgesia

R E S U M E N

Introducción: El bloqueo axilar del plexo braquial es un bloqueo anestésico ampliamente utilizado como técnica anestésica y analgésica en cirugía del miembro superior, específicamente para la mano, la muñeca y el antebrazo. El uso de neuroestimulador y ultrasonido ha aumentado la tasa de éxito de este bloqueo.

Objetivo: El presente artículo hace una revisión no sistemática de la literatura más reciente relacionada con el bloqueo axilar del plexo braquial utilizando ultrasonido y estimulación de nervio periférico.

Métodos y materiales: Se hizo una búsqueda en las bases de datos de Cochrane, PubMed/Medline, Embase y OVID para la realización de una revisión no sistemática.

Conclusión: El bloqueo del plexo braquial a nivel axilar es una técnica anestésica y analgésica para cirugía del miembro superior, con alto porcentaje de éxito y bajo grado de dificultad en cuanto a la realización del procedimiento.

© 2016 Sociedad Colombiana de Anestesiología y Reanimación. Publicado por Elsevier España, S.L.U. Este es un artículo Open Access bajo la licencia CC BY-NC-ND (<http://creativecommons.org/licenses/by-nc-nd/4.0/>).

Ultrasound and nerve-stimulator guided axillary block

A B S T R A C T

Introduction: The axillary block of the brachial plexus is widely used as an anaesthesia and analgesia technique in upper limb surgery, specifically for hand, wrist and forearm procedures. The use of nerve stimulation and ultrasound guidance has increased the rate of success with this block.

Objective: This article presents a non-systematic review of the most recent literature on axillary block of the brachial plexus using ultrasound and peripheral nerve stimulation.

Keywords:

Ultrasonography

Ultrasonics

Anesthesia, Conduction

Nerve block

Analgesia

* Autor para correspondencia. Departamento de Anestesia y Medicina Perioperatoria, University of Western Ontario, 339 Windermere Rd. London, Ontario, Canadá.

Correo electrónico: lulopera@hotmail.com (L.M. Lopera-Velásquez).

<http://dx.doi.org/10.1016/j.rca.2015.10.002>

0120-3347/© 2016 Sociedad Colombiana de Anestesiología y Reanimación. Publicado por Elsevier España, S.L.U. Este es un artículo Open Access bajo la licencia CC BY-NC-ND (<http://creativecommons.org/licenses/by-nc-nd/4.0/>).

Methods and materials: A search for a non-systematic review was conducted in the Cochrane, Pubmed/Medline, Embase and OVID databases.

Conclusion: The axillary block of the brachial plexus is an anaesthetic and analgesic technique for upper limb surgery that has a high percentage of success, with a low degree of difficulty for the procedure.

© 2016 Sociedad Colombiana de Anestesiología y Reanimación. Published by Elsevier España, S.L.U. This is an open access article under the CC BY-NC-ND license (<http://creativecommons.org/licenses/by-nc-nd/4.0/>).

Introducción

El bloqueo axilar es una técnica anestésica regional en la que el plexo braquial es anestesiado a nivel axilar. Es un bloqueo anestésico ampliamente utilizado como técnica anestésica y analgésica en cirugía del miembro superior, específicamente para la mano, la muñeca y el antebrazo. En el bloqueo axilar se bloquean las ramas terminales del plexo braquial. El uso de neuroestimulador y ultrasonido ha aumentado la tasa de éxito de este bloqueo¹ y ha disminuido la incidencia de complicaciones. A diferencia de los bloqueos interescalénico, supra e infraclavicular el riesgo de lesión del ganglio estrellado, de neumotórax o de parálisis del nervio frénico prácticamente no existe en este tipo de bloqueo, debido al sitio donde se realiza la punción^{2,3}.

Métodos

Se hizo una búsqueda en las bases de datos de Cochrane, Medline/PubMed, OVID y EMBASE con las palabras *bloqueo axilar*, *ultrasonido*, *neuroestimulador*, *anestesia regional*. Se incluyeron los metaanálisis, revisiones sistemáticas, estudios clínicos y revisiones no sistemáticas. Se incluyeron artículos en inglés, español y francés.

Resultados

Historia

El primer bloqueo axilar por vía percutánea fue descrito por Hirschel en 1911⁴. En 1958 Burnham describió que el paquete vasculonervioso axilar estaba rodeado por una fascia que se podía «rellenar» de anestésico local⁵. De Jong en 1961 se refirió al espacio axilar como una pirámide de 42 ml de volumen, y describió que los nervios y vasos sanguíneos estaban rodeados de manera individual por septos⁶. En 1979 Eriksson y Skarby utilizaron un torniquete distal al sitio de inyección axilar, y en 1984 Thompson y Rorie identificaron los septos del plexo braquial en el espacio axilar, los cuales impedían la diseminación homogénea del anestésico⁷. Más recientemente, estudios en cadáveres y con resonancia magnética han concluido que las ramas terminales están rodeadas de tejido conectivo y vainas aponeuróticas que no permiten que el anestésico fluya de manera homogénea después de una única inyección, y que permita alcanzar a cubrir todo el plexo^{8,9}. La introducción del neuroestimulador se da en la década de los 90, y en los últimos años se da la introducción del ultrasonido¹⁰. El

uso del neuroestimulador y del ultrasonido han aumentado la tasa de éxito del bloqueo axilar, y también han disminuido el número de complicaciones, ya que se reduce el volumen de anestésico local requerido para el bloqueo¹¹⁻¹³, aunque también hay reportes en los que el uso de ultrasonido no disminuye la aparición de complicaciones comparada con el uso de neuroestimulador¹⁴. Las complicaciones relacionadas con el bloqueo axilar son la toxicidad por anestésicos locales¹⁵, la lesión neurológica y vascular^{16,17}, pero su reporte en la literatura es ocasional, lo que apoya la teoría de que es un bloqueo con alto margen de seguridad. La obesidad aumenta el riesgo de punción vascular y la tasa de fallo en este tipo de bloqueo¹⁸.

Anatomía

El plexo braquial se origina de las ramas ventrales de C5 a C8. Al nivel de los músculos escalenos estas ramas se reagrupan para formar los troncos superior, medio e inferior, y una vez que salen del espacio interescalénico forman las divisiones anteriores y posteriores, al nivel supraclavicular. Luego, las divisiones se reagrupan nuevamente a nivel infraclavicular, para formar los 3 cordones lateral, posterior y medial, que finalmente van a dar origen a las 5 ramas terminales a nivel axilar: nervios radial, axilar, musculocutáneo, mediano y ulnar¹⁹ (fig. 1).

El nervio radial se forma del cordón posterior. Acompaña a la arteria radial en su cara posterior y a nivel axilar se separa del paquete vasculonervioso para continuar por la hendidura espiral del húmero. Da inervación sensitiva a la parte posterior y lateral del brazo y antebrazo, hasta la muñeca, la

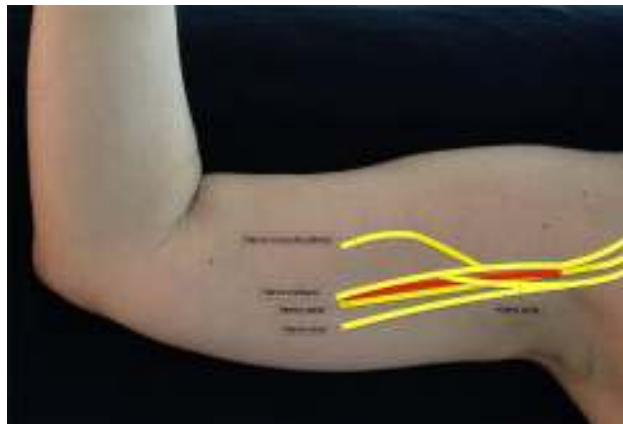

Figura 1 – Ilustración de las ramas terminales del plexo braquial a nivel axilar.

Fuente: autores.

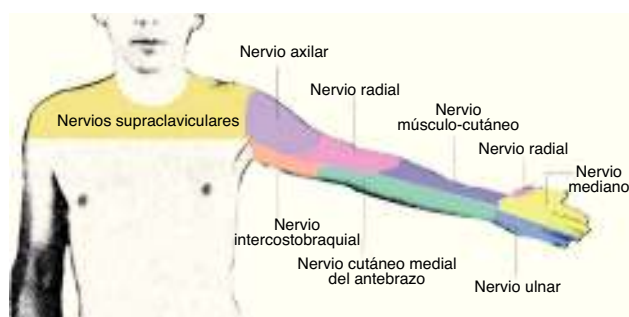


Figura 2 – Dermatomas de la parte anterior del miembro superior.

Fuente: autores.

parte lateral del dorso hasta la mano, la superficie dorsal de los 3 primeros dedos y la mitad del cuarto dedo. Proporciona innervación motora a los músculos tríceps, braquiorradial y músculos extensores del compartimento posterior del antebrazo.

El nervio axilar sale del cordón posterior al nivel de la apófisis coracoides, formando un ángulo hacia el músculo deltoideos, al cual innerva (fig. 2).

El nervio mediano discurre la mayoría de las veces superior a la arteria axilar, mientras que el nervio ulnar y el axilar se ubican en el área inferior de la arteria axilar. El nervio mediano no da ramas ni cutáneas ni motoras en el brazo. En el antebrazo proporciona innervación motora al compartimento anterior, excepto al flexor ulnar del carpo y la mitad del flexor digital profundo. En la mano, da innervación a la eminencia tenar y a los 2 primeros lumbricales. Da innervación sensitiva a la mitad lateral de la palma de la mano y del dorso de los 3 primeros dedos y la mitad del cuarto dedo hasta el lecho ungueal.

El nervio ulnar se origina del cordón medial. No da ramas para el brazo. Da inervación motora al flexor ulnar del carpo y a la mitad medial del flexor digital profundo. En la mano, da inervación a todos los músculos pequeños, excepto para la eminencia tenar y los 2 primeros lumbricales. Da innervación sensitiva al tercio medio de la palma de la mano, al dorso del quinto dedo y a la cara medial del cuarto dedo.

El nervio musculocutáneo sale del cordón lateral, perfora el músculo coracobraquial y abandona la vaina vasculonerviosa la mayoría de las veces al nivel del borde lateral del pectoral mayor. Puede encontrarse por fuera del músculo coracobraquial, y unido al nervio mediano en uno de cada 5 individuos²⁰. Da innervación motora a los músculos coracobraquial, bíceps y braquial. En el codo se convierte en nervio puramente sensitivo, inervando la parte anterior del antebrazo hasta la muñeca (fig. 3).

Técnica

El bloqueo axilar es utilizado en cirugía de la mano, la muñeca y el antebrazo. Su uso en cirugía de codo no es tan efectivo como otros bloqueos del plexo braquial²¹.

El bloqueo axilar puede realizarse mediante el uso de neuroestimulador, de ultrasonido o una combinación de estas 2 técnicas. El uso de neuroestimulador hace que la tasa de

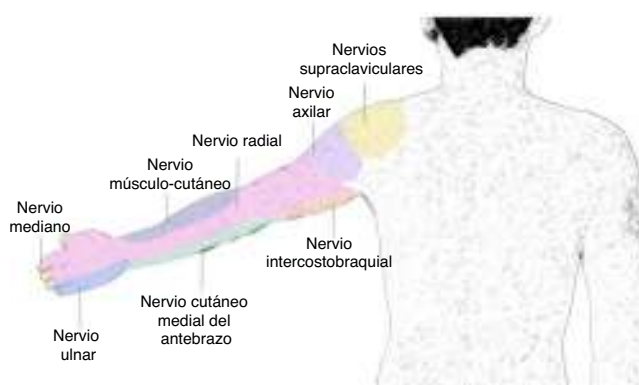


Figura 3 – Dermatomas de la parte posterior del miembro superior.

Fuente: autores.

fallos sea del 5-30%, mientras que la combinación de las 2 técnicas puede aumentar la tasa de éxito hasta en el 97%²². En cuanto al tiempo que toma realizar el bloqueo, no se ha demostrado diferencia significativa con las 2 técnicas, el ultrasonido ha permitido disminuir el volumen de anestésico local utilizado, pero esto afecta la duración del mismo. Una de las ventajas del ultrasonido es la visualización de los nervios, facilitando su bloqueo en pacientes con variedades anatómicas²³ y de la dispersión del anestésico local a medida que se va inyectando²⁴. Las complicaciones relacionadas con el bloqueo axilar parece que son menores cuando se utiliza el ultrasonido²⁵.

El paciente se ubica en decúbito supino, con el brazo en abducción 90 grados y flexión del antebrazo (fig. 4). Se debe realizar asepsia hasta la parte distal del brazo. Se utiliza un transductor lineal de alta frecuencia y se ubica en el eje transversal, sobre el pliegue axilar. El paquete vasculonervioso se ubica de 1 a 2 cm debajo de la piel.

Se debe localizar inicialmente la arteria axilar. Esta es una imagen esférica hipoeoica, pulsátil y difícilmente compresible. Se encuentra ubicada sobre el tendón conjunto, formado por la unión de los tendones de los músculos dorsal ancho y redondo mayor. Es importante identificar la vena axilar, pues también es una imagen esférica e hipoeoica, pero no es pulsátil y es fácilmente colapsable. Los nervios mediano, ulnar

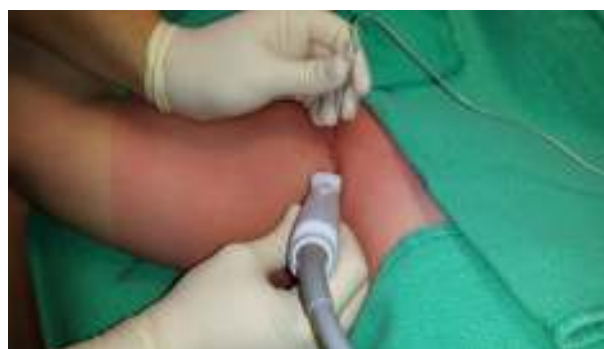

Figura 4 – Bloqueo axilar del plexo braquial a nivel axilar, con transductor lineal y aguja neuroestimuladora.

Fuente: autores.

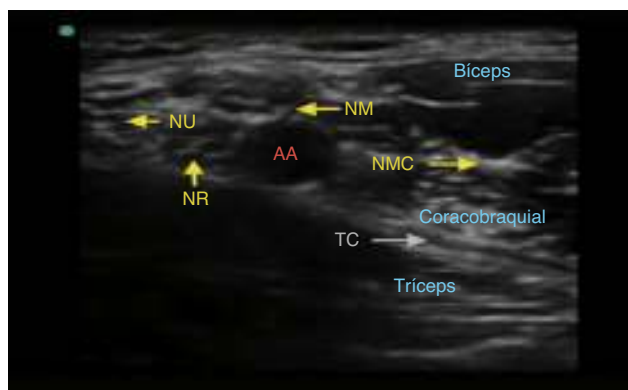


Figura 5 – Imagen ecográfica del plexo braquial a nivel axilar. AA: arteria axilar; NM: nervio mediano; NMC: nervio musculocutáneo; NR: nervio radial, TC: tendón conjunto; NU: nervio ulnar. Fuente: autores.

y radial se disponen alrededor de la arteria. Son estructuras esféricas u ovaladas, hiperecogénicas, hipoeecogénicas o en panal de abejas. Su posición alrededor de la arteria no es constante. La disposición del nervio radial y del nervio mediano en relación con la arteria por lo general es constante²⁶. El nervio radial está ubicado entre las 4-6 del reloj en el 83% de los casos, el nervio mediano entre las 9-12 del reloj en el 88% de los casos y el nervio ulnar entre las 12-3 del reloj en el 85% de los casos²⁷. El nervio musculocutáneo, por lo general, se observa separado lateralmente de la arteria, entre la cabeza corta del bíceps y el músculo coracobraquial (fig. 5).

Una vez identificadas las estructuras con el ultrasonido, se infiltra la piel con el anestésico local y luego, con una aguja neuroestimuladora de 50 mm y 22 G, y con un abordaje en plano, se realiza la localización de los nervios con el neuroestimulador (tabla 1). No hay diferencia significativa en cuanto al éxito de la técnica, entre el uso de aguja ecogénica y no ecogénica en este tipo de bloqueo²⁸. Se recomienda utilizar una corriente de 0,5-1,0 mA para disminuir el riesgo de disfunción o lesión nerviosa. Estimulación con corrientes de 0,3-0,5 mA aumentan el éxito del bloqueo y aceleran el tiempo de inicio, pero aumentan el riesgo de lesión neurológica²⁹. Cuando se obtiene estimulación muscular con corriente de 0,2 mA o menor, debe sospecharse que la inyección será probablemente intraneural³⁰. Una vez se obtiene la contracción muscular correspondiente, se aspira la jeringa para descartar inyección intravascular y se procede a inyectar el anestésico local

Tabla 1 – Respuestas motoras con la neuroestimulación de cada nervio

Nervio radial	Extensión del brazo o la muñeca
Nervio mediano	Pronación del antebrazo, flexión del pulgar
Nervio ulnar	Flexión del quinto dedo
Nervio musculocutáneo	Flexión del brazo
Fuente: autores.	

siempre bajo visión de ultrasonido, de manera que se pueda visualizar el depósito del anestésico alrededor del nervio.

Se han descrito 3 formas de inyectar el anestésico local a nivel axilar: una única inyección, doble inyección y múltiples inyecciones del total del anestésico. Cuando una sola inyección es utilizada el anestésico se deposita debajo de la arteria axilar. En la doble inyección del anestésico, parte de la dosis se deposita debajo de la arteria y otra parte alrededor del nervio musculocutáneo³¹. La técnica que ha demostrado ser más efectiva y con menos complicaciones es la de múltiple inyección, pero es la técnica que toma mayor tiempo de realización²². El tiempo de instauración del bloqueo axilar es variable, dependiendo de la técnica de inyección utilizada; en el estudio realizado por López-Morales et al. compararon el bloqueo axilar con el infraclavicular, y encontraron que el tiempo de instauración del axilar fue significativamente más prolongado, con un promedio de 10,2 min³². Los nervios axilar, intercostobraquial y el cutáneo medial del brazo tienen una tasa de bloqueo más baja con el abordaje axilar³³.

La elección del anestésico local depende de la duración que se desee dar al bloqueo y de la disponibilidad en cada servicio de anestesia. Disminuir la concentración del anestésico local e incrementar el volumen hace que la duración del bloqueo sea mayor^{34,35}. La levobupivacaína se ha utilizado en concentraciones de 0,375-0,75% y la ropivacaína entre 0,25-0,5%. El tiempo de inicio del bloqueo es más rápido con ropivacaína comparado con levobupivacaína (9 min vs 12 min), pero la duración del bloqueo es menor (9,2 h vs 11,3 h)³⁶. El volumen total utilizado varía entre 30-40 ml cuando es una sola inyección, y entre 5-8 ml cuando se anestesia cada nervio por separado. González et al. encontraron que la MAV90 de lidocaína al 1,5% con epinefrina 5 mcg/ml es 5,5 ml y 23,5 ml en la técnica de doble inyección³⁷. El volumen efectivo mínimo (VE90) de bupivacaína al 0,5% es de 1,56 ml por nervio³⁸. El uso de otros aditivos para prolongar el bloqueo, como es el uso de dexametasona con el anestésico local, ha demostrado ser efectivo en incrementar el bloqueo motor y sensitivo^{39,40}. El uso de clonidina como coadyuvante al anestésico local no ha demostrado incrementar la duración del bloqueo⁴¹, contrario al uso de dexmedetomidina, que sí parece prolongar la duración del bloqueo axilar^{42,43}. El sulfato de magnesio también se ha utilizado como aditivo en el bloqueo axilar, pero no ha demostrado mejorar la duración y la eficacia del bloqueo⁴⁴. Otros adyuvantes como la ketamina y el tramadol han sido utilizados, y algunos estudios han evidenciado que prolongan la duración del bloqueo axilar⁴⁵. Recientemente, se ha evidenciado el efecto de la hialuronidasa para acortar el inicio del bloqueo axilar para cirugías de miembro superior⁴⁶.

El uso de técnicas con catéter para la infusión continua de anestésico local no está bien documentado en la literatura^{47,48}. La región axilar favorece el desplazamiento del catéter y no permite una fijación adecuada. Se ha utilizado la técnica de infusión continua de anestésico local, pero es el cirujano quien ubica el catéter bajo visión directa⁴⁹.

Se recomienda bloquear el nervio intercostobraquial de manera adicional al bloqueo axilar para aumentar la tolerancia del torniquete durante el procedimiento quirúrgico⁵⁰. Este nervio es la rama cutánea lateral del segundo nervio intercostal, y da la innervación sensitiva de la parte superior de la cara medial y posterior del brazo.

Conclusión

El bloqueo del plexo braquial a nivel axilar es una técnica anestésica y analgésica para cirugía de miembro superior con alto porcentaje de éxito y bajo grado de dificultad en cuanto a realización del procedimiento. El uso del neuroestimulador y el ultrasonido ha aumentado la tasa de efectividad del bloqueo y ha disminuido la aparición de complicaciones.

Financiamiento

Ninguno.

Conflicto de intereses

Los autores declaran no tener conflicto de intereses.

REFERENCIAS

- Strub B, Sonderegger J, Campe AV, Osterwalder JJ. What benefits does ultrasound-guided axillary block for brachial plexus anaesthesia offer over the conventional blind approach in hand surgery? *J Hand Surg Eur.* 2011;36:778–86.
- Satapathy A, Coventry DM. Axillary brachial plexus block. *Anesth Res Pr.* 2011;2011:1–5.
- Monkowski D, Gay Larese CS. Bloqueo axilar del plexo braquial. *Rev Arg Anest.* 2004;62:440–4.
- Selander D. Axillary plexus block: Paresthetic or perivascular. *Anesthesiology.* 1987;66:726–8.
- Burnham PJ. Simple regional nerve block for surgery of the hand and forearm. *J Am Med Assoc.* 1959;169:941–3.
- De Jong RH. Axillary block of the brachial plexus. *Anesthesiology.* 1961;22:215–25.
- Thompson G, Rorie DK. Functional anatomy of the brachial plexus. *Anesthesiology.* 1983;59:117–22.
- Ay S, Akinci M, Sayin M, Bektas U, Tekdemir I, Elhan A. The axillary sheath and single-injection axillary block. *Clin Anat.* 2007;20:57–63.
- Kjelstrup T, Courivaud F, Klaastad Ø, Breivik H, Hol PK. High-resolution MRI demonstrates detailed anatomy of the axillary brachial plexus. A pilot study. *Acta Anaesthesiol Scand.* 2012;56:914–9.
- Luyet C, Constantinescu M, Waltenspul M, Luginbuhl M, Vogelin E. Transition from nerve stimulator to sonographically guided axillary brachial anesthesia in hand surgery. *J Ultrasound Med.* 2013;32:779–86.
- Chan VW, Perlas A, McCartney CJ, Brull R, Xu D, Abbas S. Ultrasound guidance improves success rate of axillary brachial plexus block. *Can J Anesth.* 2007;54:176–82.
- Bruce BG, Green A, Blaine TA, Wesner LV. Brachial Plexus Blocks for Upper Extremity Orthopaedic Surgery. *J Amer Acad Orthop Surg.* 2012;20:38–47.
- Toju K, Hakozaiki T, Akatsu M, Isosu T, Murakawa M. Ultrasound-guided bilateral brachial plexus blockade with propofol-ketamine sedation. *J Anesth.* 2011;25:927–9.
- Maga JM, Cooper L, Gebhard RE. Outpatient regional anesthesia for upper extremity surgery update (2005 to present) distal to shoulder. *Int Anesth Clin.* 2012;50:47–55.
- Lécours M, Lévesque S, Dion N, Nadeau M-J, Dionne A, Turgeon AF. Complications of single-injection ultrasound-guided infraclavicular block: A cohort study. *Can J Anesth.* 2013;60:244–52.
- Gong DJ, Yuan HJ, Zhang ZH. Axillary arteriovenous fistula after axillary plexus block. *J Anesth.* 2013;27:604–6.
- Sites BD, Taenzer AH, Herrick MD, Gilloon C, Antonakakis J, Richins J, et al. Incidence of local anesthetic systemic toxicity and postoperative neurologic symptoms associated with 12, 668 ultrasound-guided nerve blocks. *Reg Anesth Pain Med.* 2012;37:478–82.
- Hanouz J-L, Grandin W, Lesage A, Oriot G, Bonnieux D, Gérard J-L. Multiple injection axillary brachial plexus block: influence of obesity on failure rate and incidence of acute complications. *Anesth Analg.* 2010;111:230–3.
- Mian A, Chaudhry I, Huang R, Rizk E, Tubbs RS, Loukas M. Brachial plexus anesthesia: A review of the relevant anatomy, complications, and anatomical variations. *Clin Anat.* 2014;27:210–21.
- Remerand F, Laulan J, Couvret C, Palud M, Baud A, Velut S, et al. Is the musculocutaneous nerve really in the coracobrachialis muscle when performing an axillary block? An ultrasound study. *Anesth Analg.* 2010;110:1729–34.
- Wada T, Yamauchi M, Oki G, Sonoda T, Yamakage M, Yamashita T. Efficacy of axillary nerve block in elbow arthroscopic surgery: A randomized trial. *J Shoulder Elb Surg.* 2014;23:291–6.
- Chin K, Alakkad H, Cubillos J. Single, double or multiple-injection techniques for non-ultrasound guided axillary brachial plexus block in adults undergoing surgery of the lower arm. *Cochrane Database Syst Rev.* 2013:CD003842.
- Cuvillon P. Bloc axillaire, balance bénéfiques/risques: quel est le bénéfice de l'abord sous échographie? *Ann Fr Anesth Reanim.* 2012;31:e193–7.
- Veneziano GC, Rao VK, Orebaugh SL. Recognition of local anesthetic maldistribution in axillary brachial plexus block guided by ultrasound and nerve stimulation. *J Clin Anesth.* 2012;24:141–4.
- Da Conceição DB, Helayel PE, de Oliveira Filho GR. A comparative study between ultrasound and neurostimulation guided axillary brachial plexus block. *Rev Bras Anesthesiol.* 2009;59:585–91.
- Silva MG, Sala-Blanch X, Marin R, Espinoza X, Arauz A, Morros C. Bloqueo axilar ecoguiado: variaciones anatómicas de la disposición de los 4 nervios terminales del plexo braquial en relación con la arteria humeral. *Rev Esp Anesthesiol Reanim.* 2014;61:15–20.
- Ustuner E, Yilmaz A, Özgencil E, Okten F, Turhan SC. Ultrasound anatomy of the brachial plexus nerves in the neurovascular bundle at the axilla in patients undergoing upper-extremity block anesthesia. *Skelet Radiol.* 2013;42:707–13.
- Duger C, Isbir AC, Kaygusuz K, Kol IO, Gursoy S. The importance of needle echogenicity in ultrasound guided axillary brachial plexus block: A randomized controlled clinical study. *Int J Med Sci.* 2013;10:1108–12.
- Vassiliou T, Müller H-H, Ellert A, Wallot P, Kwee K-M, Beyerle M, et al. High- versus low-stimulation current threshold for axillary plexus blocks: a prospective randomized triple-blinded noninferiority trial in 205 patients. *Anesth Analg.* 2013;116:247–54.
- Nadeau M-J, Lévesque S, Dion N. Ultrasound-guided regional anesthesia for upper limb surgery. *Can J Anesth.* 2013;60:304–20.
- Cho S, Kim YJ, Kim J-H, Baik H-J. Double-injection perivascular ultrasound-guided axillary brachial plexus block according to needle positioning: 12 versus 6 o'clock position of the axillary artery. *Korean J Anesth.* 2014;66:112–9.
- López-Morales S, Moreno-Martin A, Leal del Ojo J, Rodríguez-Huertas F. Bloqueo axilar ecoguiado frente a bloqueo infraclavicular ecoguiado para la cirugía de miembro superior. *Rev Esp Anesthesiol Reanim.* 2013;60:313–9.

33. Sariguney D, Mahli A, Coskun D. The extent of blockade following axillary and infraclavicular approaches of brachial plexus block in uremic patients. *J Clin Med Res.* 2011;4: 26-32.
34. Ozcan E, Izdes S, Ozturk L, Kanbak O. Comparison of the efficacy of different concentrations and volumes of levobupivacaine in axillary brachial plexus blockade. *Minerva Anesthesiol.* 2014;80:330-6.
35. Schoenmakers KPW, Wegener JT, Stienstra R. Effect of local anesthetic volume (15 vs 40 ml) on the duration of ultrasound-guided single shot axillary brachial plexus block: A prospective randomized, observer-blinded trial. *Reg Anesth Pain Med.* 2012;37:242-7.
36. González-Suárez S, Pacheco M, Roigé J, Puig MM. Comparative study of ropivacaine 0.5% and levobupivacaine 0.33% in axillary brachial plexus block. *Reg Anesth Pain Med.* 2009;34:414-9.
37. González AP, Bernucci F, Pham K, Correa JA, Finlayson RJ, Tran DQH. Minimum effective volume of lidocaine for double-injection ultrasound-guided axillary block. *Reg Anesth Pain Med.* 2013;38:16-20.
38. Ferraro LHC, Takeda A, dos Reis Falcão LF, Rezende AH, Sadatsune EJ, Tardelli MA. Determination of the minimum effective volume of 0.5% bupivacaine for ultrasound-guided axillary brachial plexus block. *Rev Bras Anesthesiol.* 2014;64:49-53.
39. Yaghoobi S, Seddighi M, Yazdi Z, Ghafouri R, Khezri MB. Comparison of postoperative analgesic effect of dexamethasone and fentanyl added to lidocaine through axillary block in forearm fracture. *Pain Res Treat.* 2013;2013:1-6.
40. Koscielniak-Nielsen ZJ, Dahl JB. Ultrasound-guided peripheral nerve blockade of the upper extremity. *Curr Opin Anesth.* 2012;25:253-9.
41. Trifa M, Ben Khalifa S, Jendoubi A, Zribi N, Regaya T, Engelhardt T. Clonidine does not improve quality of ropivacaine axillary brachial plexus block in children. *Paediatr Anaesth.* 2012;22:425-9.
42. Kaygusuz K, Kol IO, Duger C, Gursoy S, Ozturk H, Kayacan U, et al. Effects of adding dexmedetomidine to levobupivacaine in axillary brachial plexus block. *Curr Ther Res Clin Exp.* 2012;73:103-11.
43. Zhang Y, Wang C, Shi J, Sun B, Liu S, Li P, et al. Perineural administration of dexmedetomidine in combination with ropivacaine prolongs axillary brachial plexus block. *Int J Clin Exp Med.* 2014;7:680-5.
44. Choi IG, Choi YS, Kim YH, Min JH, Chae YK, Lee YK, et al. The effects of postoperative brachial plexus block using MgSO₄ on the postoperative pain after upper extremity surgery. *Korean J Pain.* 2011;24:158-63.
45. Senel AC, Ukinc O, Timurkaynak A. Does the Addition of Tramadol and Ketamine to Ropivacaine Prolong the Axillary Brachial Plexus Block? *Biomed Res Int.* 2014;686287.
46. Koh WU, Min HG, Park HS, Karm MH, Lee KK, Yang HS, et al. Use of hyaluronidase as an adjuvant to ropivacaine to reduce axillary brachial plexus block onset time: A prospective, randomised controlled study. *Anaesthesia.* 2015;70:282-9.
47. Al E, Pirdudak L, Tahtaci N, Kul S. Combined axillary block with «selective» injection of nerves and the axillary catheter: Comparison of bupivacaine 0.25% or levobupivacaine 0.25%. *Middle East J Anesth.* 2012;21:705-12.
48. Yu B, Zhang X, Sun P, Xie S, Pang Q. Non-stimulation needle with external indwelling cannula for brachial plexus block and pain management in 62 patients undergoing upper-limb surgery. *Int J Med Sci.* 2012;9:766-71.
49. Abd-Elsayed Aa, Seif J, Guirguis M, Zaky S, Mounir-Soliman L. Bilateral brachial plexus home going catheters after digital amputation for patient with upper extremity digital gangrene. *J Clin Med Res.* 2011;3:325-7.
50. Roussel J, Thirkannad S. Comparison of 3 ultrasound-guided brachial plexus block approaches for cubital tunnel release surgery in 120 ambulatory patients. *AANA J.* 2014;82:121-6.