



Revista Colombiana de Anestesiología

Colombian Journal of Anesthesiology

www.revcolanest.com.co



Reporte de caso

Manejo anestésico de un escolar con tronco arterioso tipo I no corregido e hipertensión pulmonar severa sometido a reparación de luxación congénita de rodilla. Reporte de caso



Luis Alfonso Díaz-Fosado^{a,*}, Lina Sarmiento^{b,c} y Tamara Velazquez-Martínez^d

^a Profesor titular del Curso de Anestesiología Pediátrica, Anestesiólogo Pediátrico, Instituto Nacional de Pediatría, México D.F., México

^b Anestesióloga pediátrica, Instituto Nacional de Pediatría, México D.F., México

^c Anestesióloga, Hospital Universitario San Ignacio, Bogotá D.C., Colombia

^d Residente de tercer año Anestesiología, Hospital Regional B. Veracruz Alta Especialidad ISSSTE, Veracruz, México

INFORMACIÓN DEL ARTÍCULO

Historia del artículo:

Recibido el 13 de agosto de 2015

Aceptado el 27 de enero de 2016

On-line el 2 de junio de 2016

Palabras clave:

Hipertensión pulmonar

Cardiopatías

Anestesia, conducción

Bloqueo neuromuscular

Niño

R E S U M E N

Introducción: La presencia de tronco arterioso representa únicamente del 1,2% al 3% de las cardiopatías congénitas complejas, y de no ser corregida, menos del 20% sobreviven después del año de vida. Si la enfermedad progresa usualmente desarrollan hipertensión arterial pulmonar severa y pueden manifestarse incluso como un síndrome de Eisenmenger. Se presenta un caso de un escolar con diagnóstico de tronco arterioso tipo I no corregido e hipertensión arterial pulmonar severa llevado a cirugía no cardíaca.

Presentación del caso: Escolar de 9 años de edad con cardiopatía compleja y presión arterial pulmonar similar a la presión arterial sistémica, sometido a cirugía ortopédica electiva bajo anestesia regional con bloqueo de plexo lumbar y bloqueo ciático posterior. Esta técnica anestésica nos proporcionó una adecuada anestesia con estabilidad hemodinámica sin repercusión en las resistencias vasculares.

Conclusión: La elección de la técnica anestésica debe ser planeada en función de la fisiopatología cardiovascular del tronco arterioso, del grado de hipertensión pulmonar y del procedimiento quirúrgico a realizarse. Los pacientes con hipertensión pulmonar severa tienen mayor riesgo de manifestar presiones pulmonares suprasistémicas con compromiso hemodinámico importante, por lo que la técnica anestésica elegida será aquella que

* Autor para correspondencia. Departamento Anestesiología, Quirófanos 2.º Piso, Instituto Nacional de Pediatría, Insurgentes Sur 3700, Letra C, Delegación Coyoacán, México Distrito Federal. C.P. 04530.

Correo electrónico: mdlalfonsodiaz@yahoo.com.mx (L.A. Díaz-Fosado).

<http://dx.doi.org/10.1016/j.rca.2016.01.009>

0120-3347/© 2016 Sociedad Colombiana de Anestesiología y Reanimación. Publicado por Elsevier España, S.L.U. Este es un artículo Open Access bajo la CC BY-NC-ND licencia (<http://creativecommons.org/licenses/by-nc-nd/4.0/>).

produzca una adecuada anestesia y menor repercusión hemodinámica. Es importante considerar, de ser posible, el bloqueo de los nervios periféricos como primera elección en cirugía ortopédica.

© 2016 Sociedad Colombiana de Anestesiología y Reanimación. Publicado por Elsevier España, S.L.U. Este es un artículo Open Access bajo la CC BY-NC-ND licencia (<http://creativecommons.org/licencias/by-nc-nd/4.0/>).

Anesthetic management of a schoolboy with uncorrected truncus arteriosus type I, and severe pulmonary hypertension undergoing repair of congenital dislocation of the knee. Case report

A B S T R A C T

Keywords:

Hypertension, pulmonary
Heart diseases
Anesthesia, Conduction
Neuromuscular blockade
Child

Introduction: The presence of truncus arteriosus represents just 1.2 to 3% of all complex congenital heart pathologies and if not corrected, less than 20% survive beyond one year of life. When the disease progresses patients usually develop severe pulmonary hypertension and may even develop into Eisenmenger's syndrome. The paper discusses a case of a schoolboy with a diagnosis of uncorrected truncus arteriosus type I, and severe pulmonary arterial hypertension undergoing non-cardiac surgery.

Case discussion: This is a 9-year old schoolboy with complex heart disease and similar pulmonary and systemic blood pressures, undergoing elective orthopedic surgery under regional anesthesia, with lumbar plexus block and posterior sciatic block. This anesthetic approach provided adequate anesthesia with hemodynamic stability and no impact on vascular resistance.

Conclusion: The choice of the anesthetic technique should be a planned decision based on the cardiovascular pathophysiology of the truncus arteriosus, the level of pulmonary hypertension, and the surgical procedure to be performed. Patients with severe pulmonary hypertension are at increased risk of developing suprasystemic pulmonary pressures with considerable hemodynamic involvement. Consequently, the anesthetic technique chosen shall provide adequate anesthesia and ensure the least hemodynamic impact. Whenever possible, it is important to consider the peripheral nerve block as the first line approach for orthopedic surgery.

© 2016 Sociedad Colombiana de Anestesiología y Reanimación. Published by Elsevier España, S.L.U. This is an open access article under the CC BY-NC-ND license (<http://creativecommons.org/licenses/by-nc-nd/4.0/>).

Introducción

Las cardiopatías congénitas se mantienen como una de las principales anomalías al nacimiento. Aproximadamente el 30% de estos pacientes podrían requerir algún tipo de cirugía no cardíaca durante el primer año de vida, y se estima que hasta el 80% de ellos llegan a ser adultos en los Estados Unidos¹. Desafortunadamente en nuestro medio existen una gran cantidad de niños que padecen cardiopatías congénitas. El diagnóstico tardío y la falta de tratamiento conllevan complicaciones severas, que aumentan de manera significativa la morbimortalidad perioperatoria.

La presencia de tronco arterioso representa únicamente del 1,2% al 3% de las cardiopatías congénitas complejas. De no ser corregida, menos del 20% de estos pacientes sobrevivirá al primer año de vida². El desarrollo de hipertensión pulmonar es una complicación grave de este tipo de cardiopatía, y se caracteriza por una presión media de la arteria pulmonar mayor a 25 mm Hg en reposo, y mayor a 30 mm Hg durante el ejercicio³. Es de nuestro interés presentar un informe de caso de un escolar con diagnóstico de tronco arterioso no corregido

e hipertensión pulmonar severa llevado a un procedimiento ortopédico electivo.

Presentación del caso

Paciente varón de 9 años con diagnóstico de tronco arterioso tipo I no corregido e hipertensión arterial pulmonar severa, quien presenta dolor intenso en la rodilla derecha y limitación para la marcha con resonancia magnética nuclear que muestra ligamentos cruzados íntegros y menisco lateral discoide. Fue valorado por el servicio de ortopedia pediátrica, quienes hacen diagnóstico de luxación congénita de rodilla derecha y programan para reparación quirúrgica.

En la valoración preanestésica sin antecedentes familiares de importancia, con diagnóstico de síndrome velocardiocéfalo y retraso psicomotor leve. Al examen físico se encontró un paciente cooperador, con clase funcional NYHA II, cianosis generalizada, frémito precordial, soplo sistólico multifocal, oximetría de pulso de 87% y peso de 22 kg. El estudio de ecocardiografía transtorácica confirmó el diagnóstico cardiológico (fig. 1). El paciente cuenta con el antecedente anestésico de

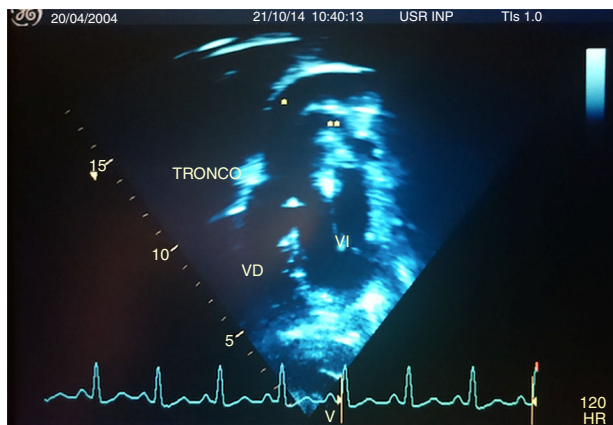


Figura 1 – Ecocardiograma transtorácico: se observa el tronco común (TRONCO), aorta (*), arteria pulmonar (**), ventrículo derecho (VD) y ventrículo izquierdo (VI).

Fuente: autores.

sedación para cateterismo cardíaco, en el cual se encontró la presión pulmonar igual a la presión arterial sistémica.

El procedimiento quirúrgico ortopédico fue realizado bajo sedación y anestesia regional. El paciente ingresó en quirófano con vía periférica 20 G permeable. La monitorización inicial mostró TA 99/62 mm Hg, FC 113 lpm, SpO₂ 88% al aire, temperatura 36,8 °C. Sedación intravenosa con fentanilo 50 mcg, lidocaína 20 mg, propofol 45 mg y posteriormente se realizó monitorización invasiva con línea arterial radial derecha. Durante el procedimiento el paciente mantuvo ventilación espontánea y aporte de oxígeno suplementario a través de puntas nasales. Mantenimiento anestésico con propofol en infusión entre 90 y 120 mcg/kg/min. Anestesia regional mediante bloqueo ciático posterior y bloqueo de plexo lumbar guiados por neuroestimulador con ropivacaína y lidocaína sin complicaciones (fig. 2).

Durante el procedimiento los parámetros hemodinámicos se mantuvieron estables, con presiones arteriales medias entre 68-80 mm Hg, FC entre 96-105 lpm, SpO₂ entre 82-90%. Sangrado mínimo. Al término del procedimiento el paciente

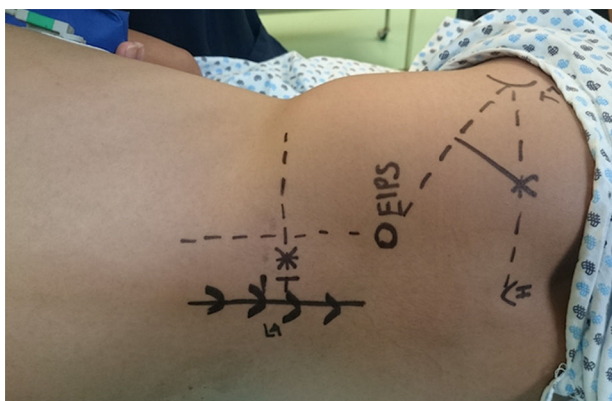


Figura 2 – Marcación superficial del paciente: bloqueo del nervio ciático con técnica de Labat⁴ modificada por Winnie⁵ y bloqueo del plexo lumbar con técnica de Capdevilla⁶.

Fuente: autores.

ingresó en la unidad de cuidados intensivos pediátricos con calificación de 9 en la escala de Aldrete, 2 en la escala de Ramsay, 3 en la escala de Bromage y 0 en la escala visual análoga de dolor.

Discusión

El tronco arterioso se caracteriza por la presencia de un vaso arterial único que emerge de la base del corazón, el cual proporciona irrigación al lecho coronario, circulación pulmonar, circulación sistémica y además presenta en la mayoría de las ocasiones una comunicación interventricular. Embriológicamente este defecto resulta del fallo en la división del tronco común entre la arteria pulmonar y la aorta. Se ha encontrado una delección del cromosoma 22q11 hasta en un 35% de los pacientes⁷.

Collete y Edwards describieron 4 tipos de tronco arterioso, de acuerdo con el origen de la arteria pulmonar. El tipo I (48-68%) se define como la presencia de tronco pulmonar pequeño, que nace en el tronco arterioso y que da origen a las ramas pulmonares derecha e izquierda. En el tipo II (29-48%) el tronco de la arteria pulmonar se encuentra ausente, pero las ramas pulmonares emergen del tronco arterioso, cercanas la una a la otra. El tipo III (6-10%) se caracteriza también por la ausencia de tronco de la arteria pulmonar, pero las ramas pulmonares derecha e izquierda emergen distantes una de la otra. El tipo IV ya no es considerado dentro de las anomalías de tronco arterioso, clasificado ahora como una variación de atresia pulmonar con defecto del septo interventricular⁸.

Como consecuencia de los cambios en la circulación cardiopulmonar, los pacientes con tronco arterioso presentan un cortocircuito de izquierda a derecha, aumentando el flujo sanguíneo pulmonar⁹. Los vasos sanguíneos pulmonares expuestos de manera crónica al flujo sanguíneo aumentado desarrollan una enfermedad obstructiva vascular, y como consecuencia de ello se incrementa la resistencia vascular pulmonar, aumentando así la presión pulmonar. Si esta presión se iguala o excede a la presión arterial sistémica, entonces el cortocircuito se invertirá dando lugar a hipoxia severa¹⁰. Los pacientes con cardiopatías congénitas y cortocircuito de izquierda a derecha no corregidas van a desarrollar la enfermedad o complejo de Eisenmenger, que se caracteriza por hipertensión pulmonar, hipertrofia de ventrículo derecho, daño en la vasculatura pulmonar, cambio del cortocircuito de derecha a izquierda e hipoxemia refractaria a terapia con oxígeno². Cuando las resistencias vasculares pulmonares son mayores a 8 unidades Wood, o se ha diagnosticado síndrome de Eisenmenger, la cirugía correctiva está contraindicada¹¹. Finalmente, los pacientes generalmente mueren por fallo cardíaco¹².

Carmosino et al. demostraron que los niños con hipertensión pulmonar tienen un riesgo significativamente mayor de presentar complicaciones perioperatorias incluyendo paro cardíaco, crisis de hipertensión pulmonar y muerte, esto en procedimientos bajo sedación o procedimientos bajo anestesia general. La mayoría de las complicaciones fueron más frecuentes en quienes presentaban presión arterial pulmonar igual o mayor a la presión arterial sistémica, y no hubo asociación con la edad o la etiología³. A menos que se tenga

estudio genético previo, los hemoderivados que se requieran administrar a pacientes con tronco arterioso deben ser sometidos a radiación previa, ya que existe una gran asociación con síndrome de Di George y deficiencia de linfocitos T⁷.

Dentro de las consideraciones anestésicas existe una gran cantidad de variables a tomar en cuenta, la presencia de falla cardíaca y la severidad de esta pueden requerir manejo de inotrópicos en el periodo preoperatorio. La meta principal durante la inducción anestésica será mantener el balance entre las resistencias vasculares pulmonares (RVP) y las resistencias vasculares sistémicas. La hiperventilación o el uso de concentraciones altas de oxígeno provocarán una disminución de las RVP, contribuyendo a un aumento considerable en el flujo sanguíneo pulmonar y una menor presión sanguínea diastólica, e incluso un estado de hipoperfusión sistémica⁷.

No existe un consenso acerca de cuál es el tipo de anestesia más seguro en pacientes con hipertensión pulmonar severa o pacientes con síndrome de Eisenmenger. En una revisión de la literatura Martin et al. describen que el uso de anestesia regional no tiene ventaja significativa sobre el uso de anestesia general; sin embargo, el mejor predictor para la mortalidad es el tipo de intervención quirúrgica, ya que los pacientes sometidos a una cirugía mayor alcanzaron hasta un 24% de mortalidad sobre un 5% en los pacientes sometidos a procedimientos quirúrgicos menores¹³.

El manejo anestésico de este paciente fue planeado en función de la fisiopatología cardiovascular del tronco arterioso con hipertensión pulmonar severa. Los flujos sanguíneos pulmonar y sistémico se originan de un vaso común, por lo que la circulación y la distribución del flujo sanguíneo se pueden ver alterados con la manipulación de las resistencias vasculares. El paciente tenía una presión arterial pulmonar similar a la presión arterial sistémica, por lo que nuestra prioridad fue evitar modificar las resistencias vasculares pulmonares y sistémicas, ya que estos eventos podrían favorecer el desbalance entre ambas circulaciones. Decidimos mantener al paciente bajo ventilación espontánea, ya que la intubación endotraqueal y el uso de ventilación mecánica pueden incrementar las RVP. El CO₂ se monitorizó mediante línea arterial y se mantuvo entre 38 y 43 mm Hg, ya que tanto la hipocapnia como la hipercapnia modifican las resistencias al nivel de la vasculatura pulmonar. La FiO₂ se mantuvo entre el 21-25% con el fin de evitar disminución de las RVP. Consideramos la utilización de propofol para el mantenimiento de la sedación, ya que por sus características farmacológicas es predecible, a las dosis habituales no posee efecto inotrópico negativo y su vida media es corta.

Uno de los mayores retos durante el procedimiento fue seleccionar la técnica anestésica que ofreciera mayor estabilidad hemodinámica. Decidimos utilizar un bloqueo de plexo lumbar, además del bloqueo de nervio ciático posterior, lo que nos proporcionó una adecuada anestesia sin repercusión en las resistencias vasculares sistémicas.

En conclusión, el manejo anestésico de los pacientes con cardiopatías congénitas debe ser individualizado y debe llevarse a cabo teniendo en cuenta la complejidad del procedimiento quirúrgico no cardíaco, el grado de compromiso cardiovascular por la cardiopatía congénita y la repercusión hemodinámica en los diferentes órganos; ante la presencia de

tronco arterioso no corregido la meta anestésica principal será mantener el balance entre las resistencias vasculares pulmonares y las resistencias vasculares sistémicas, y considerar la anestesia regional mediante el bloqueo de nervios periféricos como una opción de manejo en estos pacientes. Debe además realizarse por un equipo multidisciplinario que tenga experiencia en este tipo de enfermedades, y en hospitales en los que se cuente con la tecnología adecuada para el diagnóstico y el manejo perioperatorio.

Responsabilidades éticas

Protección de personas y animales. Los autores declaran que para esta investigación no se han realizado experimentos en seres humanos ni en animales.

Confidencialidad de los datos. Los autores declaran que han seguido los protocolos de su centro de trabajo sobre la publicación de datos de pacientes.

Derecho a la privacidad y consentimiento informado. Los autores han obtenido el consentimiento informado de los pacientes y/o sujetos referidos en el artículo. Este documento obra en poder del autor de correspondencia.

Financiamiento

Los autores no recibieron patrocinio para llevar a cabo este artículo. El trabajo se ha financiado con recursos propios de los autores.

Conflicto de intereses

Los autores declaran no tener conflicto de intereses.

REFERENCIAS

1. Menghraj SJ. Anaesthetic considerations in children with congenital heart disease undergoing non-cardiac surgery. *Indian J Anaesth.* 2012;56:491-5.
2. Fischer MU, Priebe HJ. Anaesthetic management for hip arthroplasty in a 46-yr-old patient with uncorrected truncus arteriosus type IV. *Br J Anaesth.* 2006;97:329-32.
3. Carosino MJ, Friesen RH, Doran A, Ivy DD. Perioperative complications in children with pulmonary hypertension undergoing noncardiac surgery or cardiac catheterization. *Anesth Analg.* 2007;104:521-7.
4. Labat G. Regional anesthesia. Philadelphia: W. Saunders; 1923.
5. Winnie A, Ramamurthy S, Durrani Z. Plexus blocks for lower extremity surgery: New answers to old problems. *Anesth Rev.* 1974;1:1-6.
6. Capdevila X, Macaire P, Dadure C, Choquet O, Biboulet P, Ryckwaert Y, et al. Continuous psoas compartment block for postoperative analgesia after total hip arthroplasty: New landmarks, technical guidelines, and clinical evaluation. *Anesth Analg.* 2002;94:1606-13.
7. Andropoulos D, Stayer S, Rusell I. Anesthesia for congenital heart disease. Massachusetts: Blackwell Publishing; 2005.

8. Collett RW, Edwards JE. Persistent truncus arteriosus; a classification according to anatomic types. *Surg Clin North Am.* 1949;29:1245-70.
9. Ziyaeifard M, Azarfarin R, Ferasatkish R. New aspects of anesthetic management in congenital heart disease "common arterial trunk". *J Res Med Sci.* 2014;19:368-74.
10. Galie N, Manes A, Palazzini M, Negro L, Marinelli A, Gambetti S, et al. Management of pulmonary arterial hypertension associated with congenital systemic-to-pulmonary shunts and Eisenmenger's syndrome. *Drugs.* 2008;68:1049-66.
11. De Siena P, Ghorbel M, Chen Q, Yim D, Caputo M. Common arterial trunk: Review of surgical strategies and future research. *Expert Rev Cardiovasc Ther.* 2011;9:1527-38.
12. Boris JR. Primary care management of patients with common arterial trunk and transposition of the great arteries. *Cardiol Young.* 2012;22:761-7.
13. Martin JT, Tautz TJ, Antognini JF. Safety of regional anesthesia in Eisenmenger's syndrome. *Reg Anesth Pain Med.* 2002;27:509-13.