



Revista Colombiana de Anestesiología

Colombian Journal of Anesthesiology

www.revcolanest.com.co



Reporte de caso

Anestesia epidural para artrodesis e instrumentación de columna lumbar por vía posterior en paciente con trombostenia de Glanzmann: informe de caso y revisión sistemática



Sergio Hernando Cabarique-Serrano^{a,b,c,d}, Víctor Hugo González-Cárdenas^{b,d,e,*},
Jean Pierre Dussán-Crosby^b, Rodolfo Enrique Páez-González^{b,f}
y María Alejandra Ramírez^b

^a Médico anesthesiologo intensivista, Departamento de Anestesiología, Hospital Infantil Universitario de San José. Bogotá D.C., Colombia

^b Facultad de Medicina, Fundación Universitaria de Ciencias de la Salud (FUCS), Bogotá D.C., Colombia

^c Unidad de Cuidados Intensivos, Clínica Universidad de La Sabana, Chía, Colombia

^d Facultad de Medicina, Universidad de La Sabana, Chía, Colombia

^e Médico anesthesiologo, epidemiólogo clínico, máster en anestesia y analgesia regional. Coordinador líder del Grupo Deorum Opus-Hospital Infantil Universitario de San José/Hospital de San José/Fundación Universitaria de Ciencias de la Salud (FUCS), Bogotá D.C., Colombia

^f Médico ortopedista, subespecialista en cirugía de columna, Hospital Infantil Universitario de San José, Bogotá D.C., Colombia

INFORMACIÓN DEL ARTÍCULO

Historia del artículo:

Recibido el 9 de abril de 2015

Aceptado el 21 de abril de 2016

On-line el 8 de junio de 2016

Palabras clave:

Anestesia epidural

Anticoagulantes

Artrodesis

Columna vertebral

Trombastenia

R E S U M E N

Introducción: La artrodesis de columna lumbar bajo anestesia regional epidural permite a los pacientes programados para este tipo de procedimiento mantener una adecuada estabilidad hemodinámica y ser tratados oportunamente de su dolor postoperatorio agudo. Sin embargo, la presencia de intimidantes comorbilidades limita su práctica de forma generalizada.

Objetivos: Describir la utilización de anestesia epidural para artrodesis lumbar en un paciente con trombostenia de Glanzmann y alto riesgo anestésico de complicaciones de predominio cardiovascular.

Metodología: Reporte de casos y discusión clínica basada en la búsqueda sistemática de la literatura médica.

Resultados: Tras la selección de estrategias para la búsqueda de la literatura en diferentes bases de datos, se obtuvieron artículos de Pubmed, LILACS y ScienceDirect. Tras la exclusión por título y resumen, analizamos 19 artículos en texto completo, los cuales fueron sometidos a sesiones de discusión por parte de un panel de expertos designado (Grupo de Anestesiología) y fueron incluidos en esta revisión.

* Autor para correspondencia. Oficina de Anestesiología, Hospital Infantil Universitario de San José, Cra. 52 No. 67A-71. Bogotá D.C., Colombia.

Correo electrónico: vhgonzalez@fucsalud.edu.co (V.H. González-Cárdenas).

<http://dx.doi.org/10.1016/j.rca.2016.04.010>

0120-3347/© 2016 Sociedad Colombiana de Anestesiología y Reanimación. Publicado por Elsevier España, S.L.U. Este es un artículo Open Access bajo la CC BY-NC-ND licencia (<http://creativecommons.org/licencias/by-nc-nd/4.0/>).

Conclusión: Para este caso, el uso de la anestesia epidural en cirugía de columna, en un paciente con importantes comorbilidades hematológicas y cardiovasculares, fue una medida exitosa y representa un paso más en la implementación de protocolos y estudios clínicos robustos para su uso en pacientes complejos como el descrito.

© 2016 Sociedad Colombiana de Anestesiología y Reanimación. Publicado por Elsevier España, S.L.U. Este es un artículo Open Access bajo la CC BY-NC-ND licencia (<http://creativecommons.org/licencias/by-nc-nd/4.0/>).

Epidural anesthesia for posterior spinal fusion and lumbar surgery in a patient with Glanzmann's thrombasthenia: Case report and systematic review

ABSTRACT

Keywords:

Epidural, anesthesia
Anticoagulants
Arthrodesis
Spine
Thrombasthenia

Introduction: Lumbar spine arthrodesis under regional epidural anesthesia provides adequate hemodynamic stability and timely treatment of acute postoperative pain to patients undergoing the procedure. However, the presence of intimidating comorbidities limits its widespread practice.

Objectives: To describe the use of epidural anesthesia for spinal fusion in a patient with Glanzmann's thrombasthenia and high anesthetic risk of cardiovascular complications.

Methodology: Case reports and clinical discussion based on a systematic search of the medical literature.

Results: Upon selecting the strategies for a literature search on various databases, some articles were selected from Pubmed, LILACS, and ScienceDirect. The articles were screened based on title and abstract and 19 full text articles were analyzed and submitted for discussion of an appointed panel of experts (Anesthesiology Group) for inclusion herein.

Conclusion: The use of epidural anesthesia in spinal surgery of a patient with significant hematological and cardiovascular complications was a successful approach and represents one further step forward in the implementation of protocols and robust clinical trials for the management of complex patients like the one herein described.

© 2016 Sociedad Colombiana de Anestesiología y Reanimación. Published by Elsevier España, S.L.U. This is an open access article under the CC BY-NC-ND license (<http://creativecommons.org/licenses/by-nc-nd/4.0/>).

Introducción

Los propósitos de la anestesia, a pesar del desarrollo de nuevas tecnologías y terapéuticas, no han cambiado, pues en la actualidad persiste el objetivo primordial de conseguir el pentámero analgesia, hipnosis, relajación, amnesia y estabilidad hemodinámica, teniendo en cuenta las características de los pacientes y las exigencias de los procedimientos quirúrgicos. Durante años la elección entre anestesia regional (AR) y anestesia general (AG) se ha debatido en diferentes escenarios, favoreciendo la que procure mayor seguridad y eficacia.

La AR puede brindar estabilidad y confort tanto al paciente como al personal médico, óptimos tiempos operatorios, oportunos giros cama-egreso de la unidad de cuidados post anestésicos y mayores índices de satisfacción, lo cual podrían constituir razones valederas para ser opción preferente por el colectivo anestesiológico.

Aunque la AG para cirugía de columna lumbar¹ ha sido pilar histórico de la anestesiología, se ha controvertido mediante diferentes estudios, mostrando que la AR modifica en menor proporción la estabilidad hemodinámica durante la inducción y el mantenimiento anestésico, estando relacionada con una importante disminución en el consumo de analgésicos

asociado a más bajos índices de dolor postoperatorio inmediato²⁻⁶ y sangrado intra y postoperatorio⁴.

La AR ha demostrado tener mejor relación costo-efectividad que la AG en la instrumentación de columna lumbar⁵. Adicionalmente, se ha evidenciado que la AR está asociada a menor mortalidad en los primeros 30 días postoperatorios, siendo relevante en pacientes con alto riesgo cardiovascular⁷. De manera contraria, otros estudios han descrito similares tiempos quirúrgicos, satisfacción, comodidad del cirujano y tiempo de estancia en la sala de recuperación, sin diferencias significativas al compararlos con datos asociados a AG^{4,5,7}.

Uno de los grandes desafíos que enfrenta el anestesiólogo con la AR es su implementación en pacientes con anticoagulación profiláctica o terapéutica, con antiagregación dual y con coagulopatías, en quienes la probabilidad de hematoma espinal o epidural es mayor (un caso por cada 3.000 a 150.000 pacientes)⁸⁻¹⁰. En ellos, el incremento del sangrado y la necesidad de transfusión de hemoderivados chocan con la decisión de afrontar el alto riesgo de trombosis o embolismo perioperatorio al suspender los medicamentos prescritos con anterioridad.

A pesar de las estrategias consensadas por la American Society of Regional Anesthesia and Pain Medicine (ASRA)

en su momento (terapia puente), sigue siendo controversial su implementación en casos extremos como el que presentamos¹¹⁻¹³.

A continuación reportamos un caso que esboza la anterior discusión, y posteriormente desarrollaremos una discusión basada en información fruto de una búsqueda sistemática de la información.

Descripción del caso

Hombre de 64 años, con dolor lumbar intermitente de 3 meses de evolución, de intensidad severa, con parestesias frecuentes irradiadas a caderas y miembros inferiores, y marcada limitación para caminar.

Como antecedentes médicos relevantes refirió tabaquismo, hipertensión arterial y cardiopatía isquémica (2 vasos, tratada con 2 stents hacía 5 años) en control por cardiología por persistencia de síntomas isquémicos. Adicionalmente presentó un pseudoaneurisma femoral en muslo derecho manejado con oclusión con trombina, y coagulopatía tipo trombostenia de Glanzmann.

Valorado por ortopedista de columna, se diagnosticó síndrome facetario L4-L5, con compresión radicular. Las terapias realizadas en primera instancia incluyeron: terapia oral combinada, sin mejoría alguna, y neurólisis del ramo posteromedial del plexo lumbar, con mejoría no exitosa, por lo cual reconsultó 3 meses después, y dada la persistencia sintomática, se programó para espaciadores interespinosos percutáneos.

En la valoración preanestésica fue clasificado como ASA III, clase funcional no valorable y alto riesgo cardiaco (basados en AHA y en el índice cardiaco revisado de Lee). Se programó para un procedimiento de riesgo intermedio de hemorragia, llamando la atención en el electrocardiograma un bloqueo completo de rama derecha, y en el último ecocardiograma adecuada función biventricular (FEVI 65%), con disfunción diastólica, y esclerosis aórtica sin disfunción. Por su condición, se decidió transfundir plaquetas preoperatorias y reservar cuidados intensivos.

Intervención médica

Posterior a la transfusión de 4 unidades de plaquetas, y por libre elección del paciente, quien rechazó AG, administramos sedación más anestesia locorregional. Bajo monitorización básica, más monitorización continua de la presión arterial invasiva, se administró oxígeno por Venturi (40%), remifentanilo (bolo de 0,5 µg/kg y mantenimiento a 0,02 µg/kg/min), midazolam (1 mg) y fentanilo (50 µg), lográndose el objetivo de sedación (RASS-2). En el transoperatorio convierten a técnica quirúrgica abierta (artrodesis lumbar), por lo que, asociado a la sedación, se administra anestesia epidural (punto de inserción L1-L2 y punta de catéter en T8); se descartó colocación intravascular o espinal por test convencional¹⁴, y se administraron 50 mg de bupivacaína al 0,5%, y 100 µg de fentanilo.

Durante el procedimiento se logró un rango continuo de estabilidad hemodinámica, apoyado de dosis intermitentes de fenilefrina para mantener óptimas presiones de perfusión cerebral y miocárdica. Manteniendo un RASS adecuado a lo

largo de la cirugía (95 min) y con un sangrado aproximado de 40 cc, se finaliza la intervención. Es trasladado a cuidados intensivos para monitorización hemodinámica, donde al cumplir un test de Aldrete adecuado, con satisfactoria resolución del dolor lumbar, y sin requerir manejos adicionales, retiramos tempranamente el catéter epidural para reiniciar anticoagulación. Egres a hospitalización sin evidencia de complicaciones inmediatas o tempranas, y a los 2 días es llevado a su domicilio.

Materiales y métodos

Nuestro estudio planificó la descripción del caso y una discusión abierta a los conocimientos más recientes en el tema. Para ello, quisimos responder a las preguntas: ¿la técnica anestésica epidural es una adecuada alternativa para pacientes sometidos a artrodesis de columna lumbar?, ¿existe soporte científico que avale su uso en pacientes cardiopatas y/o con diátesis hemorrágica o consumo de anticoagulantes?

Para el análisis y la discusión de la información concerniente al caso realizamos una búsqueda sistemática de la información, la cual fue complementada con una estrategia en bola de nieve. Lo anterior fue realizado en el mes de febrero del 2015, en las siguientes fuentes: primarias (PubMed, Lilacs, Cochrane, Ebsco), secundarias (ACP Journal Club, National Library of Medicine Health Service Research) y tesis de grado y literatura gris (OPENSIGLE, New York Academy of Sciences Grey Sources, Clinical Medicine Netprints).

Para la caracterización de los estudios empleamos el acrónimo «PICOS» (Declaración PRISMA), diferenciando: P: Pacientes cardiopatas y/o con diátesis hemorrágica, consumo de anticoagulantes, llevados a artrodesis de columna lumbar; I (Intervención): anestesia regional (anestesia epidural); C (Comparación): anestesia general; O (Outcomes o Desenlaces): 1. Modificación de la estabilidad hemodinámica durante inducción y mantenimiento, de anestesia regional frente a anestesia general. 2. Desenlaces adversos probables en el paciente con anticoagulación profiláctica o terapéutica, antiagregación dual y/o coagulopatías, relacionados a anestesia regional para artrodesis de columna lumbar, y S (Studies o Estudios): estudios experimentales en humanos.

Se emplearon estrategias de búsqueda similares para cada una de las bases de datos citadas, y se desarrollaron a partir de la generada para Medline-PubMed de la siguiente manera:

- Para anticoagulación oral y anestesia regional: ((“mouth”[MeSH Terms] OR “mouth”[All Fields] OR “oral”[All Fields]) AND (“anticoagulants”[Pharmacological Action] OR “anticoagulants”[MeSH Terms] OR “anticoagulants”[All Fields]) AND (“regional anaesthesia”[All Fields] OR “anesthesia, conduction”[MeSH Terms] OR (“anesthesia”[All Fields] AND “conduction”[All Fields]) OR conduction anesthesia”[All Fields] OR (“regional”[All Fields] AND “anesthesia”[All Fields]) OR “regional anesthesia”[All Fields])) AND (“2005/02/06”[PDat]: “2015/02/03”[PDat]).
- Para cirugía lumbar y anestesia: ((“lumbar vertebrae”[MeSH Terms] OR (“lumbar”[All Fields] AND “vertebrae”[All Fields]) OR “lumbar vertebrae”[All Fields] OR (“lumbar”[All Fields] AND “spine”[All Fields]) OR “lumbar spine”[All Fields]) AND (“surgery”[Subheading] OR “surgery”[All Fields])

OR “surgical procedures, operative”[MeSH Terms] OR (“surgical”[All Fields] AND “procedures”[All Fields] AND “operative”[All Fields]) OR “operative surgical procedures”[All Fields] OR “surgery”[All Fields] OR “general surgery”[MeSH Terms] OR (“general”[All Fields] AND “surgery”[All Fields]) OR “general surgery”[All Fields] AND (“anaesthesia”[All Fields] OR “anesthesia”[MeSH Terms] OR “anesthesia”[All Fields]) AND (“loattrfull text”[sb] AND “2005/02/06”[PDat]: “2015/02/03”[PDat] AND “humans”[MeSH Terms]).

- Para artrodesis lumbar y anestesia: (“lumbosacral region”[MeSH Terms] OR (“lumbosacral”[All Fields] AND “region”[All Fields]) OR “lumbosacral region”[All Fields] OR “lumbar”[All Fields]) AND interbody[All Fields] AND (“Nucl Eng Des/Fusion”[Journal] OR “fusion”[All Fields] OR FUSION[Journal] OR “fusion”[All Fields]) AND (“anaesthesia”[All Fields] OR “anesthesia”[MeSH Terms] OR “anesthesia”[All Fields]).

- Para trombostenia de Glanzmann y cirugía: (“thrombasthenia”[MeSH Terms] OR “thrombasthenia”[All Fields] OR (“glanzmann”[All Fields] AND “thrombasthenia”[All Fields]) OR “glanzmann thrombasthenia”[All Fields]) AND (“surgery”[Subheading] OR “surgery”[All Fields] OR “surgical procedures, operative”[MeSH Terms] OR (“surgical”[All Fields] AND “procedures”[All Fields] AND “operative”[All Fields]) OR “operative surgical procedures”[All Fields] OR “surgery”[All Fields] OR “general surgery”[MeSH Terms] OR (“general”[All Fields] AND “surgery”[All Fields]) OR “general surgery”[All Fields]) AND systematic[sb].

Consideramos artículos publicados entre 2005-2015, en inglés y/o español, y de metodología experimental realizados en humanos. Para las sesiones de discusión de los artículos y las preguntas de investigación sometidas a panel de expertos en el Servicio de Anestesiología del Hospital Infantil Universitario de San José fue necesario un análisis por ficha bibliográfica de cada uno de los 19 artículos considerados como relevantes (para este estudio: Incluidos) (fig. 1).

Resultados

Tras la selección de las estrategias para la búsqueda de la literatura en las diferentes bases de datos propuestas se obtuvieron 27 artículos: 21 en Pubmed, 3 en LILACS y 3 más en ScienceDirect; se excluyeron 8 artículos por título y resumen, dejando para evaluación de texto completo 19 artículos, los cuales fueron llevados a sesiones de discusión por el panel de expertos, y a la postre fueron incluidos en la discusión.

Discusión

Tanto la trombostenia de Glanzmann (una diátesis hemorrágica hereditaria autosómica recesiva, de baja incidencia poblacional) (1:1.000.000)¹⁵⁻¹⁷ como la presencia de cardiopatía isquémica severa de difícil manejo complicaron nuestra perspectiva anestésica y quirúrgica en un paciente sometido a artrodesis de columna lumbar y obligaron a una importante modificación en las técnicas habituales para asegurar los

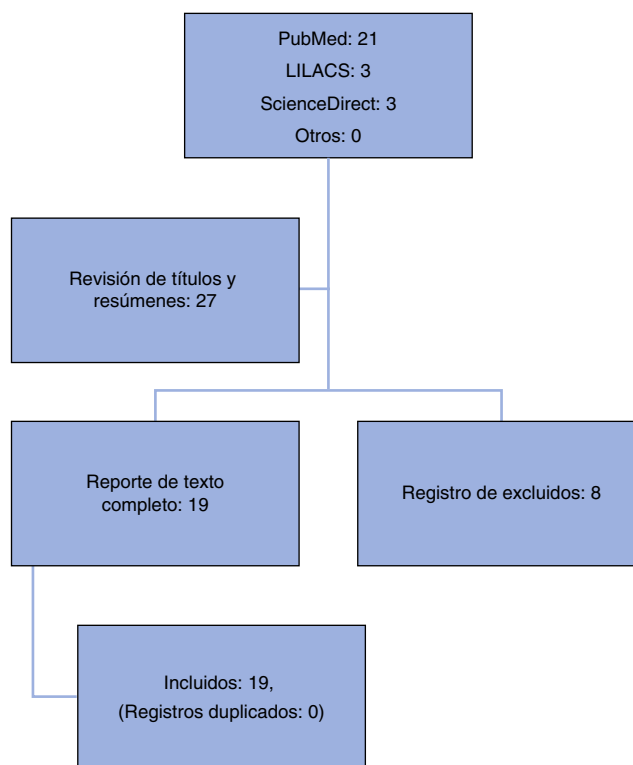


Figura 1 – Algoritmo de selección de artículos, según la revisión sistemática de la literatura.

Fuente: autores.

mejores resultados, evadiendo los más probables desenlaces adversos de dicho tipo de intervenciones.

Por décadas, la AG ha sido el estándar de oro para procedimientos de columna lumbar¹. Sin embargo, diferentes estudios han ilustrado que la AR epidural provee óptimos consumos analgésicos, con menor intensidad del dolor agudo postoperatorio, adecuada estabilidad hemodinámica, mayor costo-efectividad y menor mortalidad^{2,7}.

A pesar de no existir literatura explícita para el manejo anestésico de un paciente sometido a artrodesis lumbar con características especiales como el nuestro, aducimos que individuos con este tipo de diátesis hemorrágica deben ser tratados de manera similar a aquellos que reciben anticoagulación o antiagregación plaquetaria. Es decir, debemos preparar condiciones pro-coagulantes ideales para evitar complicaciones hemorrágicas (similares a las recomendadas por la ASRA)¹¹⁻¹³ que permitan la manipulación del neuroeje. Es importante que durante el estudio de la coagulación se disponga de métodos confiables, accesibles y rápidos para el correcto uso de terapéuticas que maximicen el poder coagulante. Este es el caso de la tromboelastografía convencional o rotacional^{18,19}. Dichas intervenciones en nuestro caso fueron aseguradas mediante la transfusión de concentrado de plaquetas prequirúrgicas y disponibilidad de factor VIIa recombinante^{15,20} (recomendada específicamente por la FDA en la trombostenia de Glanzmann²¹), pero no contamos con dispositivos diagnósticos relevantes para la asesoría cualitativa plaquetaria más que los tiempos convencionales de

formación de trombo, los cuales, a la postre, son poco efectivos para enfocar la intervención.

Si bien la estabilidad hemodinámica durante la cirugía es un fenómeno individual y de análisis multidimensional, las investigaciones han demostrado que dicho tipo de anestesia epidural modifica en menor proporción las constantes vitales (y las presiones de perfusión a órganos blanco) y, por ende, en casos selectos y bajo técnicas selectivas y ultraselectivas podrían proveer ganancias sustanciales^{2,7}. Para Popescu²², la anestesia epidural en pacientes con cardiopatía isquémica disminuye no solo la intensidad del dolor postoperatorio sino también la carga simpática, reduciendo su participación en el consumo miocárdico de oxígeno, y evita la descompensación cardíaca, lo cual en nuestro paciente seguramente fue un factor clave en los buenos resultados obtenidos.

Conclusiones

El uso de AR epidural en artrodesis lumbar (sobre todo en pacientes con trombostenia de Glanzmann con cardiopatía isquémica severa) aún carece de estudios específicos que la respalden; es por ello que, en este caso, la intervención anestésica exitosa realza la importancia de la investigación de alternativas a la consolidada AG balanceada o intravenosa total. Los inmejorables desenlaces percibidos nos hacen pensar que la AR puede ser la técnica de elección en pacientes con las características específicas relatadas. Por último, sugerimos ahondar en el estudio de las cualidades de la AR en pacientes de alto riesgo anestésico sometidos a procedimientos análogos con estudios de mayor impacto epidemiológico y capacidad inferencial a recomendaciones generales.

Responsabilidades éticas

Protección de personas y animales. Los autores declaran que para esta investigación no se han realizado experimentos en seres humanos ni en animales.

Confidencialidad de los datos. Los autores declaran que han seguido los protocolos de su centro de trabajo sobre la publicación de datos de pacientes.

Derecho a la privacidad y consentimiento informado. Los autores han obtenido el consentimiento informado de los pacientes y/o sujetos referidos en el artículo. Este documento obra en poder del autor de correspondencia.

Financiación

Estudio realizado con fuentes propias de los investigadores.

Conflicto de intereses

Los investigadores manifestamos que no presentamos ningún conflicto de intereses con respecto al presente reporte y revisión sistemática de la literatura.

REFERENCIAS

- Sadrolsadat SH, Mahdavi AR, Moharari RS, Khajavi MR, Khashayar P, Najafi A, et al. A prospective randomized trial comparing the technique of spinal and general anesthesia for lumbar disk surgery: A study of 100 cases. *Surg Neurol.* 2009;71:60-5.
- Schroeder KM, Zahed C, Andrei AC, Han S, Ford MP, Zdeblick TA. Epidural anesthesia as a novel anesthetic technique for anterior lumbar interbody fusion. *J Clin Anesth.* 2011;23:521-6.
- Nagashima K, Sato S, Hyakumachi T, Yanagibashi Y, Masuda T. A prospective evaluation of anesthesia for posterior lumbar spine fusion: The effectiveness of preoperative epidural anesthesia with morphine. *Spine (Phila Pa 1976).* 2005;30:863-9.
- De Rojas JO, Syre P, Welch WC. Regional anesthesia versus general anesthesia for surgery on the lumbar spine: A review of the modern literature. *Clin Neurol Neurosurg.* 2014;119:39-43.
- Kahveci K, Doger C, Ornek D, Gokcinar D, Aydemir S, Ozay R. Perioperative outcome and cost-effectiveness of spinal versus general anesthesia for lumbar spine surgery. *Neurol Neurochir Pol.* 2014;48:167-73.
- Chowdhury T, Narayanasamy S, Dube SK, Rath GP. Acute hemodynamic disturbances during lumbar spine surgery. *J Neurosurg Anesthesiol.* 2012;24:80-1.
- Guay J, Choi P, Suresh S, Albert N, Kopp S, Pace NL. Neuraxial blockade for the prevention of postoperative mortality and major morbidity: An overview of Cochrane systematic reviews. *Cochrane Database Syst Rev.* 2014;1:CD010108.
- Parvizi J, Viscusi ER, Frank HG, Sharkey PF, Hozack WJ, Rothman RR. Can epidural anesthesia and warfarin be coadministered? *Clin Orthop Relat Res.* 2007;456:133-7.
- Green L, Machin SJ. Managing anticoagulated patients during neuraxial anaesthesia. *Br J Haematol.* 2010;149:195-208.
- Horlocker TT. Regional anaesthesia in the patient receiving antithrombotic and antiplatelet therapy. *Br J Anaesth.* 2011;107 Suppl 1:i96-106.
- Horlocker T, Benzon H, Brown D, Enneking FK, Heit J, Mulroy MF, et al. Anestesia regional en el paciente anticoagulado: definición de riesgos. *Rev Colomb Anestesiol.* 2005;33:59-64.
- Gogarten W, Vandermeulen E, van Aken H, Kozek S, Llaou JV, Samama CM. Regional anaesthesia and antithrombotic agents: Recommendations of the European Society of Anaesthesiology. *Eur J Anaesthesiol.* 2010;27:999-1015.
- Benzon HT, Avram MJ, Green D, Bonow RO. New oral anticoagulants and regional anaesthesia. *Br J Anaesth.* 2013;111 Suppl 1:i96-113.
- Galindo Gualdrón LA. Dosis de prueba para anestesia regional. *Rev Colomb Anestesiol.* 2014;42:47-52.
- Lison S, Spannagl M, Heindl B. Perioperative haemostatic management of Glanzmann thrombasthenia for abdominal surgery. *Blood Coagul Fibrinolysis.* 2009;20:371-3.
- Varkey I, Rai K, Hegde AM, Vijaya MS, Oommen VI. Clinical management of Glanzmann's thrombasthenia: A case report. *J Dent (Tehran).* 2014;11:242-7.
- Nurden AT. Glanzmann thrombasthenia. *Orphanet J Rare Dis.* 2006;1:10.
- Sulaiman OM, Pabón GA, Cortés CC, Muñoz LA, Reyes LE, Arevalo JJ. Un resumen de la investigación en tromboelastografía. *Rev Colomb Anestesiol.* 2014;42:302-8.
- Gempeler FE, Perea AH, Díaz L. Tromboelastografía: evaluación global de la coagulación. Aplicaciones en el periodo perioperatorio. *Rev Colomb Anestesiol.* 2011;39:410-23.

-
20. Uzunlar HI, Eroglu A, Senel AC, Bostan H, Erciyes N. A patient with Glanzmann's thrombasthenia for emergent abdominal surgery. *Anesth Analg.* 2004;99:1258-60.
 21. Biological License Application Supplement Noteworthy Approvals U.S: FDA; 2014 [actualizado 20 Ene 2015; consultado 25 Feb 2015]. Disponible en: <http://www.fda.gov/biologicsbloodvaccines/developmentapprovalprocess/biologicalapprovalsbyear/ucm385849.htm>
 22. Popescu WM, Gusberg RJ, Barash PG. Epidural catheters and drug-eluting stents: A challenging relationship. *J Cardiothorac Vasc Anesth.* 2007;21:701-3.